日消外会誌　12（7）：393～397，1979年

特　集　2*

胃潰瘍の成因と外科治療

東京慈恵会医科大学第2外科
中村　紀夫　桜井　健彦　長州　堯雄
坂口友次朗　田村　茂樹　小山　厚
原　伸一　小野　良実　向島　祐
池内　準次　長尾　房大

SURGICAL TREATMENT OF GASTRIC ULCER AS CONSIDERED ITS ETIOLOGIC ASPECT

Norio NAKAMURA, Takehiko SAKURAI, Takao NAGASU, Yujiro SAKAGUCHI, Shigeki TAMURA, Atsushi KOYAMA, Shinichi HARA, Yoshimi ONO, Yu MUKOJIMA, Junji IKEUCHI and Fusahiro NAGAO
2nd Department of Surgery, Jikei University School of Medicine

索引用語：腺境界，萎縮性胃炎，胃底腺潰瘍，血管構築，実験潰瘍

はじめに

大井によれば，胃潰瘍の発生部位は胃粘膜構造や胃筋構造からみて，解剖学的特性を有しており，胃粘膜構造からは，胃底腺，幽門腺境界部（腺境界）に接した幽門腺領域に，胃筋構造からは，内側斜走筋束と境界輪状筋束とに囲まれた部位に発生するといわれてきた．

しかし，その後の検討により，胃潰瘍の約10％は，高位の胃底腺領域に認められ，潰瘍の発生因子として，解剖学的な特性に加えてその他にも，重要な Back ground があると考えられた．そして潰瘍胃における腺境界の位置と潰瘍の発生部位，胃粘膜変化の状態，胃壁の血管変化との関連について，胃に粗大病変のない，いわゆる no ulcer 例，十二指腸潰瘍例を対照として検討を加え，あわせて実験的慢性潰瘍の発生を試みた．

潰瘍の発生部位と腺境界

当教室における最近6年間の，胃潰瘍264例について，組織学的に発生部位を検討すると胃角部潰瘍は236個（89.4％）であり，胃底腺潰瘍28個（10.6％）であった．（**図1**）この胃底腺潰瘍は，通常の切除線では切除しえない，いわゆる高位潰瘍43例のうち，組織学的に胃底腺内に発生したもので，残りの15例のうち，12例は粘膜の萎縮性変化が強く，腺境界が決定できなかったものであり，3例は腺境界幽門側に発生しているものであった．

図1　慢性潰瘍の発生部位　昭和46年～昭和52年

胃潰瘍 264個の組織学的発生部位をみると腺境界に発生したもの 236個（89.4％），胃底腺領域に発生したもの28個（10.6％）であった．

このように，腺境界部は，胃潰瘍の発生部位としてきわめて重要な意味をもっているといえるが，高位潰瘍例にみられるように，必ずしも解剖学的部位のみで，潰瘍の発生ならびに慢性化は説明しえない．

胃粘膜変化について

潰瘍と胃粘膜変化との関連を検討したが，胃粘膜変化

* 第13回日消外総会シンポ1
胃潰瘍（急性ならびに慢性）の成因と外科治療

図2　胃底腺領域における萎縮境界

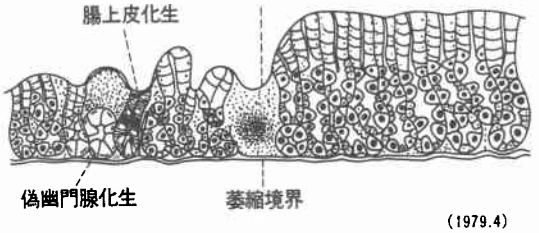

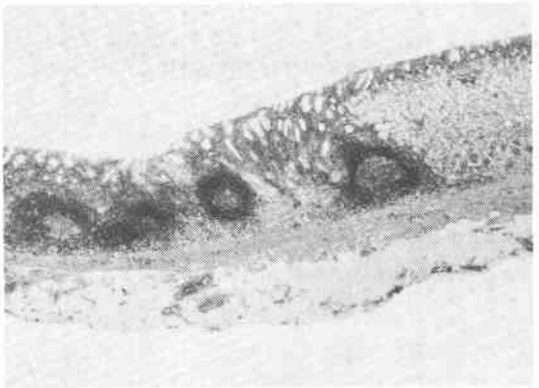

胃底腺領域における萎縮境界のシェーマと組織像で，リンパ球の増生や腸上皮化生，偽幽門腺化生の出現がみられる．

としては，腸上皮化生，固有腺の萎縮，びらんについて観察した．

一般に固有腺の萎縮は，腺境界部から幽門腺領域にみられるものが多いが，なかには腺境界をこえて胃底腺領域にも認められるものがある．胃底腺領域における萎縮の境界のシェーマと組織像を示すが，この高度の萎縮は肉眼的にもはっきり認められ，萎縮境界には，リンパ濾胞の増生や，びらんの修復後の腸上皮化生や偽幽門腺化生がみられる（**図2**）．

次に no ulcer 例における萎縮性胃炎の分布状況をみると，幽門腺領域あるいは，腺境界部に限局したものが69例（69%）と圧倒的に多くみられ，高度の萎縮を示すものは24例と少なかった（**図3**）．

萎縮の分布状況を各疾患別に比較してみると，胃角部潰瘍例では腺境界を越えて胃底腺領域まで萎縮が及ぶものが多く，これと全体に萎縮のみられるものを合わせて57%にみられた（**図4**）．また高位潰瘍26例についてみると全体に及ぶ萎縮がみられるものが9例（35%）と多く，胃角部潰瘍よりも広い範囲にわたる胃底腺領域の荒廃が強いことがうかがえた．また高位潰瘍では胃底腺領域におけるびらんの形成が多発してみられ，これは胃角部潰瘍ではみられない特徴であった．十二指腸潰瘍では，no ulcer 例よりもさらに腺境界に限局した軽度例が多くみられ，高度例はわずか14%にみられるにすぎなかった．

図3　ヒト切除胃の萎縮性胃炎の分布
(no ulcer 100例)

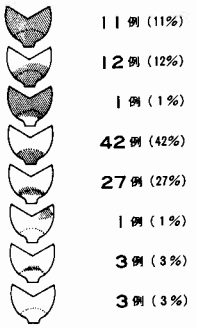

幽門腺領域あるいは腺境界に限局したものが多くみられる．

図4　疾患別にみた萎縮性胃炎の分布状況と頻度

	ul.vent. common	ul.vent. high	ul.duod.	no.ulcer
全体に及ぶもの	2 (4%)	9 (35%)	0	11 (11%)
胃底腺領域に及ぶもの	24 (53%)	5 (19%)	7 (14%)	12 (13%)
粘膜境界部までのもの	11 (25%)	3 (12%)	27 (55%)	42 (44%)
粘膜境界部から胃底腺領域までのもの	2 (4%)	5 (19%)	0	27 (29%)
粘膜境界部のみのもの	6 (14%)	4 (15%)	15 (31%)	3 (3%)

胃潰瘍では萎縮が広範囲に及ぶものが多い．

血管構築について

墨汁注入法でみた人胃の粘膜血管構築は，胃底腺領域と幽門腺領域とでは，あきらかに違っていた（**図5**）．

胃底腺領域では密に配列した森林状を呈する血管群が，規則的にみられた．これに対し幽門腺領域では血管分布が粗になり，胃小区毎に，木を植えているような所見がみられた．そして両者の境界は，組織学的な境界腺に一致しており，移行部は血管の配列が不規則になって

図5　血管構築からみた境界部（矢印）．矢印は境界部で，その右側が胃底腺領域，左側は幽門腺領域である．境界部では，血管の配列が不規則になっている．

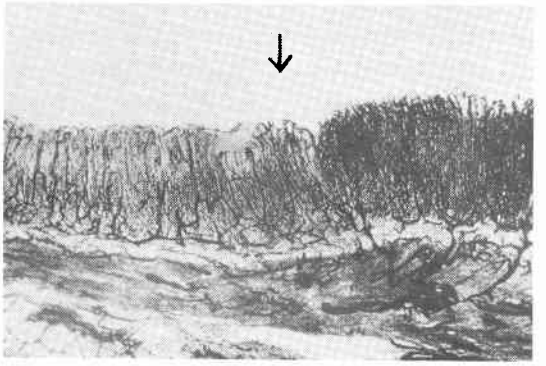

図6　血管構築の胃炎による変化．高度胃炎例では，血管の蛇行，拡張がみられ，配列も不規則になっている．

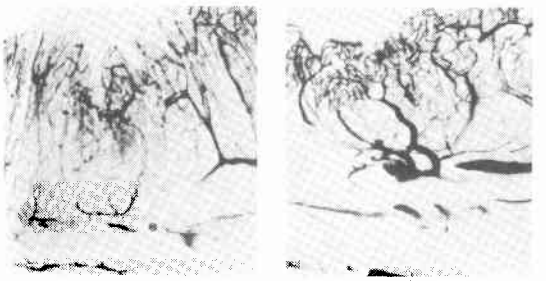

胃炎 軽度　　胃炎 高度

いた．この血管構築の胃炎による影響をみてみると，軽度胃炎例では，樹枝状血管の配列が未だ規則的に保たれているが，高度例ではおしつぶされたように変形しており，血管の蛇行や拡張がみられ，配列も不規則となっていた（**図6**）．したがって，腺境界部における血管構築像から，その部分の血流は特に少ないと考えられこれに慢性胃炎の変化，とくに固有腺の萎縮が加わると，さらに血流障害は強くなると考えられた．

血管の器質的変化について

墨汁注入法による粘膜血管像の所見からも，血管の器質的変化による細小化などが観察され，とくに萎縮性胃炎例においては著明であり，胃粘膜血流に血管の器質的変化の影響が考えられた．そこで胃潰瘍例における血管の器質的変化の状況につき検討した．

潰瘍底における血管変化はいずれの場合にも著明に認められその程度は潰瘍の経過に相関すると云われる．しかし胃潰瘍例において，潰瘍から離れた部位にも，著明な内腔狭小化を伴う血管変化（**図7**）を認める．そこで粘膜下層，固有筋層におけるこのような血管の器質的変化をシェーマ化したものであるが（**図8**）内膜肥厚，内腔の狭小化，弾性板の断裂などが見られるものを高度，中膜の線維化が主で，軽度の内膜炎を伴うものを中等度，血管周囲の線維化のみられるものを軽度として観察した．胃角部潰瘍45例について，血管変化の状況をみてみると，（**図9**），高度の変化が多く見られるものは15例（33%），中等度の変化が主体であるものは24例（54%），軽度の変化が見られるものは6例（13%）であった．

次に萎縮性胃炎と血管変化の関係を胃潰瘍例についてみると，血管変化が高度，中等度例39例は，萎縮も高度

図7　著明な血管変化．内膜の肥厚，内腔の狭小化，内弾性板の断裂，Duplicationを伴っている．

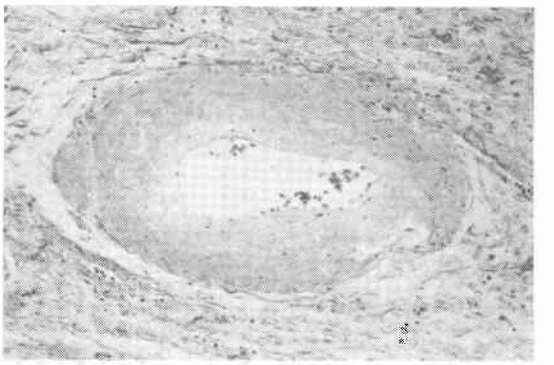

図8　上段内膜肥厚，内腔狭小化著明，中段軽度内膜炎と中膜の線維化，下段血管周囲の線維化．

血管の器質的変化

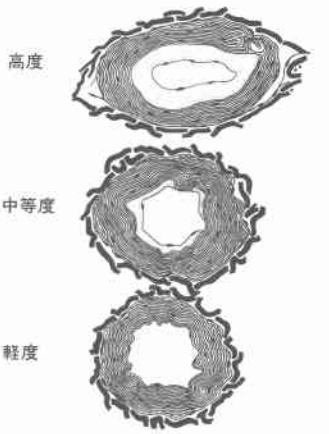

図9　血管の器質的変化と萎縮との関係．血管変化の強いものほど，萎縮も強く，境界部をこええてひろがっていく．

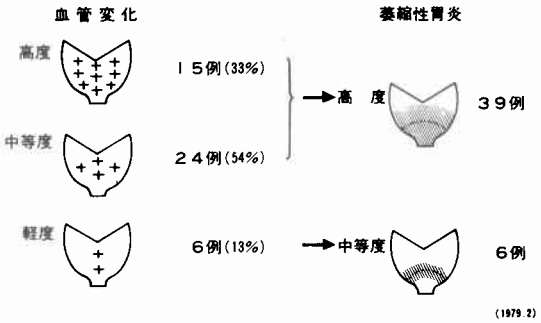

であり，血管のこのような器質的変化も，粘膜の萎縮に影響を及ぼすであろうと考えられた．十二指腸潰瘍例では，このような血管変化も少なかった．このようなことから，胃潰瘍の発生，ならびに慢性化因子として，血管の器質的変化や胃粘膜の萎縮性変化が重要であると考えられた．

図10　ホルマリン潰瘍の組織像と血管変化．作成3日目．びらん形成と動脈の Spasm

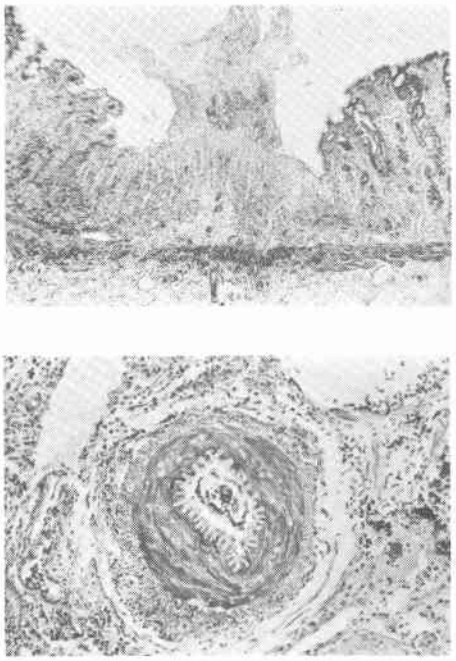

慢性潰瘍の発生実験

そこで，胃壁局所の循環障害ならびに血管変化をつくり，潰瘍の発生を試みるために，ホルマリン動脈内注入による実験を行った．ホルマリン注入後3日目の組織像をみると，（図10）全層にわたる強い循環障害が認められ，粘膜の脱落，びらんが起こっている．またホルマリンによる動脈の Spasm や血栓形成が著明に認められ，内膜に fibrinoid 変性を起こしてくる．潰瘍作成後3カ月の長期にわたって治癒しなかった例の組織像では（図11）ヒトの慢性胃潰瘍に近似しており，潰瘍周囲の血管変化も，内膜の肥厚や，弾性板の断裂など，人の粘膜下血管にみられるのと同様の所見を呈していた．また再生された粘膜は軽度の萎縮を起こしていた．このようなことからも，胃の血管の器質的変化が，潰瘍の経過に関与していることが示唆された．

考　察

潰瘍の成因については，Rokitansky (1841) による中枢神経説をはじめ，Virchow (1853) や Hauser (1883) の循環障害説，Konjetzney (1923) の胃炎説など多数みられれるが，近年攻撃因子と防禦因子のバランス (Hollander. 1954) ということがとりあげられるようになった．

図11　ホルマリン潰瘍の組織像と血管変化．潰瘍作成後12週目．典形的慢性潰瘍と，内腔狭小化をきたした動脈．

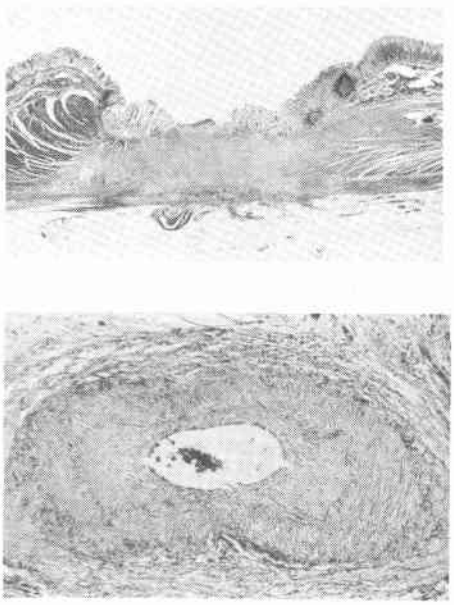

Davenport のいう，H^+ の Back diffusion による mucosal barrier の破綻ということが脚光をあびた．しかし，大井の二重規制学説によると，潰瘍の発生は，胃局所の部位的な因子がきわめて重要であるといわれ，局所的因子をどのように解釈するかという点では問題が多い．また胃潰瘍患者では，十二指腸潰瘍患者に比べて，低酸例が多いことから考えても，防禦因子の低下，すなわち粘膜抵抗の減弱化が，より重要な因子であろうと考えるが，攻撃因子としての，胃液の働きも無視できない．このように胃潰瘍の成因としては，数限りない因子の複雑な組み合せによっているものと考えられるが，われわれがとりあげた，胃粘膜変化としての粘膜の萎縮，血流におよぼす血管構築あるいは血管の器質的変化などは，防禦因子のなかのごく一部の問題をとりあげているにすぎない．しかし萎縮性胃炎が好んで腺境界に出現することや，腺境界部の血管構築がきわめて貧弱であること，血管の器質的変化の存在と粘膜萎縮の関係が深いことを考えると，これらの因子が，潰瘍の発生ならびに慢性化に強く影響を及ぼしていると考えられ，また潰瘍の局在性の説明も可能である．この胃粘膜局所のさまざまな変化を考えると，胃潰瘍の外科的治療の原則は，二重規制の法則の面からだけでなく，胃粘膜の抵抗減弱部位の切除ということが，より必要とおもわれる．したがって胃角部潰瘍に対しては，従来から行われている広範囲胃切除が，満足のいく術式と考えられる．しかし胃底腺潰瘍に対しては，胃粘膜の荒廃の強い胃底腺領域も十分に切除する術式が望ましいと考える．

まとめ

胃潰瘍における萎縮性胃炎や，血管構築，ならびに血管の器質的変化の特徴を述べるとともに，外科的治療の原則について考察した．

参考文献

1) 長尾房大：消化性潰瘍の外科療法．慈医誌，89：583—602，1974．
2) 長房尾大：消化性潰瘍の手術適応と手術々式の撰択．日臨外会誌，38（2）：143—147，1977．
3) Davenport, H.W., et al.: Functional significance of gastric mucoscal barrier to sodium. G. E., **47**: 142—152, 1964.
4) Hollander, F.: Two component mucous barrier its activity in protecting the gastro duodenal mucosa against peptic ulceration. Arch Intern. Med. (Chicago), **93**: 107—129, 1954.
5) 大井　実：消化性潰瘍の発生と二重規制学説，昭51，南江堂，東京．