日消外会誌　12（7）：457～461，1979年

症　例

# 十二指腸腹膜後隙内破裂の検討
## （自験例2例ならびに文献的考察）

東邦大学第3外科
金親正敏　鈴木　茂
上野昌一　鶴見清彦

# DUODENAL PERFORATION FROM BLUNT ABDOMINAL TRAUMA

**Masatoshi Kanechika, Shigeru Suzuki Shoichi Ueno and Kiohiko Tsurumi**
Third depatment of Surgery, Thoho University Medical School, Tokyo

**索引用語**：十二指腸後腹膜破裂，腹部外傷

## I. はじめに

腹部鈍的外傷における十二指腸の腹膜後隙内破裂は従来比較的まれとされてきたが，最近の社会の多様性に併い，交通外傷，労働災害，スポーツ外傷などによるその告も増えつつある．最近われわれも2例の同症例に遭遇し治癒せしめたが，十二指腸は膵とともに深部臓器として後腹膜に固定するという位置的特性により，その診断および手術手技はむずかしく手術死亡も高い[1)2)3)4)5)6)7)]．そこでわれわれは，自験2例をもとに文献的に病態診断および手術手技について検討を試みたのでここに報告する．

## II. 症　例

＜症例1＞　29歳，男性

受傷機転：泥酔状態にて自家用車運転中，電柱に衝突，ハンドルで上腹部を強打をし，pre shok 状態にて救急車で来院．

来院時所見：応答可能なるも，血圧86～40mmHg，脈博112，呼吸30，顔面蒼白で上腹部に圧痛，筋性防御著明，赤血球420万，Ht 46，白血球16500，血清総蛋白8.0，血清アミラーゼ値210（Somogi 単位），尿比重1.030，蛋白（＋），糖（－），潜血（－），腹部単純X-線写真では，腹腔内遊離ガスおよび後腹膜ガス像はなかった．受傷後3時間で開腹した．

手術所見：十二指腸第Ⅱ部附近の後腹膜に胆汁汚染を認め，後腹膜より十二指腸を授動したところ，第Ⅲ部に約3cm の破裂を認めた．他臓器の損傷はなく同部の二層縫合と腹腔および腹膜後隙にドレナージし，経鼻的に二重管による持続吸引をはかった（**図1**）．

図1　症例1の第1回手術法

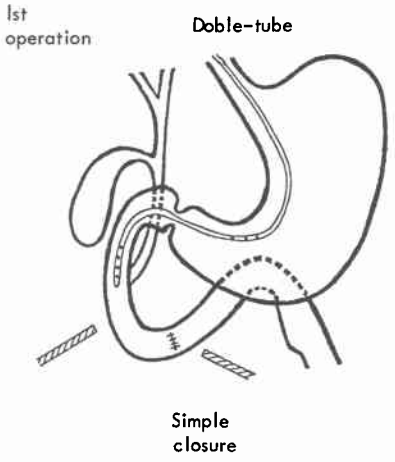


入院経過：術後第5病日のガストログラフィンによる造影にて縫合不全を認め（**写真1**），同日再手術施した．同部の再縫合と T-tube 十二指腸瘻および空腸瘻を付加する．再手術後も造影にて minor leakage を認めたが，T-tube 十二指腸腸瘻，腹腔および腹膜後隙部のドレナージが，十分と考えられ，第3病日より空腸瘻からの経管栄養を開始した．約2ヶ月後，狭窄等の合併症なく完治せしめた（**写真2**）．

＜症例2＞　27歳，男性

写真1　症例1のガストログラフィンによる造影（術後5日）

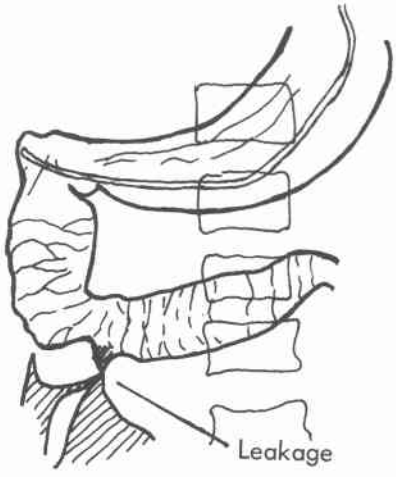


受傷機転：酔ってケンカシ，相手に腹部を強打され床に転倒，背部を強く打った．その後，一時帰宅したが腹痛，呕気強く某院受診．入院2日後，腹部刺激症状が増強したため，当へ転送された．

来院時所見：血圧120～80mmHg，脈博96，呼吸34，赤血球370万，Ht 46，血球17000，血清総蛋白6.8，血清アミラーゼ値380（Somogi 単位），尿比重1.030，蛋白（＋），糖（－），潜血（＋），腹部単純X-線写真では腹

写真2　症例1の低緊張性十二指腸造影（術後2カ月）

腔内遊離ガス，後腹膜ガス像はなかった．受傷後約60時間で開腹した．

手術所見：腹腔内には膿性滲出が多量にあり，後腹膜の血腫および腸管膜根部の亀裂を認め胆汁汚染が著明であった．Cocke-Meyer[2] に従い十二指腸を授動したところ，第IV部に約 3cm の破裂を認めた．同部の二層縫合と T-tube 十二指腸瘻を造設．腹腔および腹膜後隙にドレナージを行った（**図2**）．

入院経過：術後第3病日より中心静脈栄養を開始し，経静脈より脂肪乳剤を併用，1日2,560cal にて継続維

図2　症例2の手術法

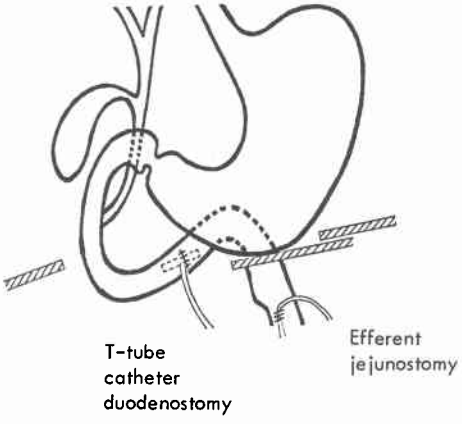

写真3　症例2の経瘻孔低緊張性十二指腸造影（術後1ヵ月半）

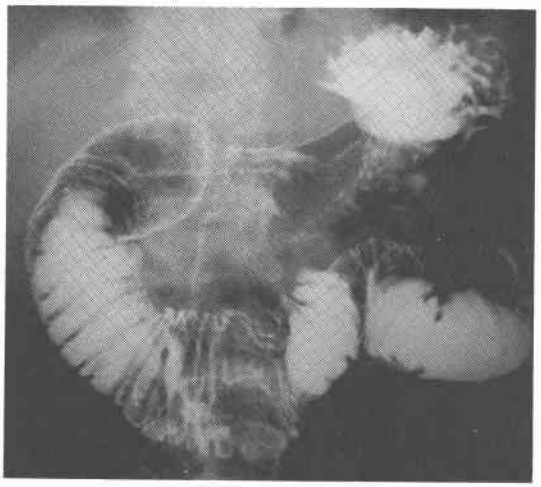

写真4　症例2の内視鏡像矢印が瘻孔部

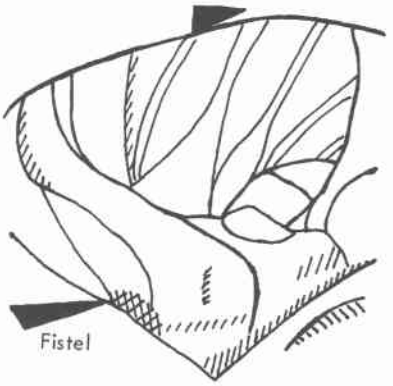


持，4週間絶食とした後造影するも leakage を認めなかった（**写真3**，**4**）．合併症なく瘻孔の閉鎖とともに完治した．

## III. 考　察

### 1　原因および発生機転

原因としては，交通事故，転落事故，スポーツ，遊技中の事故など種々があるが，本邦では，交通事故によるハンドル外傷が最も多い[1)3)4)8)]．本症の発生機転については諸説がみられるが[2)9)10)11)]，十二指腸は後腹膜腔にあり，その大部分が固定しているという位置的特性により外力を避けがたく，また，生理的特性において Andeson[10)] らの説のごとく幽門の蠕動時の閉鎖と Treiz 靱帯および脊柱の圧迫により十二指腸管腔は閉鎖した状態となり，外力が作用する時，内圧が亢進し破裂するということが考えられている．

十二指腸の損傷部位については，**表1**のごとくⅡ部27例25%，Ⅲ部46例40%Ⅱ部Ⅲ部症例が大部分を占め，われわれの検討結果も諸家の報告と一致する[3)9)11)12)13)]．

### 2　診断

本症は腹部外傷中3～5%と比較的少ないにもかかわらず[1)4)8)14)15)16)]その死亡率が高いのは術前よりの早期診断が難かしいからであり，受傷後初期には典型的な臨床症状や理学的所見が欠如することもある[1)17)]．早期診断において腹部単純X-線写真は有用で右腎周囲および右腸腰筋外縁に後腹膜ガスの出現を認める時は診断価値が高いと言われている[3)18)19)]．またガストログラフィンによる腸透視を勧める報告もある．[1)5)8)]．さらに早期診断の補助目的として腹腔試験穿刺および腹腔試験洗浄が行なわれることもある[4)]．しかしながらわれわれの症例のごとく時間の経過とともに，腹痛，腰痛等が増強し，筋性防御，Blumberg 徴候が出現し，やむなく試験開腹を行うという形での診断がまだ多い．そして試験開腹時においては十分に十二指腸を授動しなければ確実な診断はのぞめず慎重な術中検索手技が要求される．

### 3　手術手技

手術手技については種々の術式があり，われわれは単純縫合群・バイパス術式群，切除術群に分け過去10年の医学中央雑誌（S43年～S52年）の報告中術式明記例112と自験例2を統計的に検討した．**表2**のごとく縫合術の

表1　S43～S52本邦報告例累計 114例

| | | |
|---|---|---|
| Ⅱnd Potion | 27/114 | 25% |
| Ⅲrd Potion | 46/114 | 40% |
| Ⅳth Potion | 10/114 | 9% |
| Unknown | 31/114 | 26% |

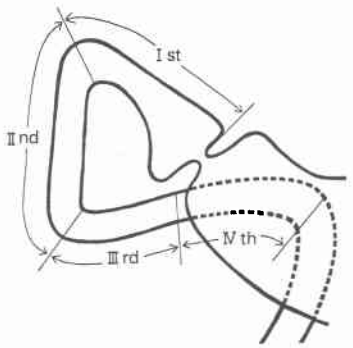


表2　S43～S52本邦報告例累計 114例

| | Number of Patients | Live | Death |
|---|---|---|---|
| **Surgical Procedure** | | | |
| **●REPAIR GROUP** | | | |
| Repair only | 66 | 45 | 21 |
| Repair and catheter-Duodenostomy | 7 | 7 | 0 |
| Repair with Jejunal serosal patch | 11 | 10 | 1 |
| **●BYPASS GROUP** | | | |
| Gastro jejunostomy | 5 | 3 | 2 |
| Gastro jejunostomy and Jejunal serosal patch | 2 | 2 | 0 |
| Gastrectomy and bypass Roux-Y, B-II | 11 | 10 | 1 |
| Gastrectomy and bypass and catheter-Duodenostomy | 5 | 5 | 0 |
| **●RESECTION GROUP** | | | |
| Duodenectomy end to end, end to site | 2 | 2 | 0 |
| Pancreaticoduodectomy | 4 | 2 | 2 |
| **Exploratory-Laparotomy** | 1 | 0 | 1 |
| Total | 114 | 86 | 28 |

みの症例が66と一番多かったが，その死亡率が21例32％と他手術に比べ非常に高い値であった．空腸パッチ法[13)20)21)]および胃切除術を含めたバイパス術式群においては，各術式とも比較的良好な成績を示していた．なお，アンダーラインで示した減圧術としてカテーテル十二指腸瘻を付加した術式は計12例で，そのうち縫合不全後の再手術時にカテーテル十二指腸瘻を付加した症例が3例あるにもかかわらず，12症例全例とも治癒している．これらのことによりカテーテル十二指腸瘻による十二指腸の内圧の確実な減圧が治療効果を高めていると思われる．すなわち，カテーテル十二指腸瘻は経鼻管などに比べネラトンサイズで10号から15号とはるかに太いチューブを使用でき，かつ減圧距離が短くすみ，その使用は確実に減圧効果を得られると考えられている[22)]．また，われわれの経験では，カテーテル十二指腸瘻への T-tube の使用は十二指腸への固定が容易かつ確実であり，その抜去時に関しても特に問題はなく有効と思われた．本症の術式に関しては諸家の報告のごとく，損傷の程度により，多種の手術法が応用されているが，切除術に関しては Over surgery の問題また，吻合術に関しては吻合部潰瘍等が懸念され，術式の決定にあたっては，損傷の程度合併症の有無，術後管理等を考慮した手術時の適切な判断が必要と思われる．

## IV. 結　語

本症の特殊性，早期診断の困難さ，手術手技上の問題のため，従来その死亡率も高いとされてきたが，われわれは受傷後できるだけ早い診断，および破裂部の慎重なる検索，十二指腸受傷部の空腸パッチ法を含めた細心なる修復とカテーテル十二指腸瘻等による確実な減圧効果，また，適切な後腹膜および腹腔ドレナージが第一であると考える．そして術後早期より十分な栄養を計り縫合部の安静を保つために経空腸栄養さらには，中心静脈栄養を併用することが非常に有効な手段と考える．

以上，われわれの症例をもとに本症に対する対応について，文献を参照して述べた．なお本文の要旨は第12回日本消化器外科学会総会にて発表した．

## 文　献

1) 福西茂二他：教室における腹部外傷の統計的観察．手術，**29**：1289，1975．
2) Cocke, W.M. Jr. and Meyer, K.K.: Retroperitoneal duodenal ruptur. Proposed mechanism. Am. J. Surg., **108**: 834, 1964.
3) 伊藤俊哉他：非開放性十二指腸損傷の臨床．外科，**37**：1028，1974．
4) 真栄城優夫：膵頭十二指腸の合併損傷．医学のあゆみ，**103**：440，1977．
5) Richard, D., Corley, M.D., et al.: Traumatic injuries to the duodenum. Ann. Surg., **181**: 92, 1975.
6) Morton, J.R. and Joergenson, E.J.: Closure of duodeal wall defeits. Surgery, **53**: 438, 1962.

7) Nathaniel, M., Matolo, M.D., et al.: Traumatic duodenal injuries. Am. Surg., **41**: 331, 1975.
8) 山本修三他：十二指腸皮下損傷の診断と治療．日本救急医学会会誌，**3**：78，1976．
9) Fish, J.G. and Johnson, G.L.: Rupture of duodenum following blunt trauma. Ann. Surg., **11**: 917, 1965.
10) Anderson, C.B., et al.: Combined pancreaticoduodenal trauma. Am. J. Surg., **124**: 530, 1973.
11) Webb, H.W., Howard, J.M., et al.: Surgical experience in the treatment of the duodenum. Sur. Gyn. Obst., **196**: 195, 1958.
12) Donovan, A.J. and Hagen, W.E.: Traumatic perforation of the duodenum. Am. J. Surg., **111**: 341, 1966.
13) W.D. Mcinns M.D., et al.: Traumatic injuries of the duodenum. J. Trauma, **15**: 847, 1975.
14) Roman, E., Silva, Y.J. and Lucas, C.: The management of blunt duodenal injury. Surg. Gynecol. Obstet, **132**: 7, 1971.
15) 須藤政彦他：腹部外傷．外科診療，**18**：505,1976．
16) 綿貫 ○：腹部外傷．外傷，**7**：179，1976．
17) 河合寿一他：十二指腸皮下損傷．災害医学，**12**：1401，1969．
18) William, A., Talbot, M.D. and Jerry, M. Shuck, M.D. DSC: Am. J. Surg., **130**: 659, 1975.
19) Morton A. Meyers M.D.: Radiological features of the spread and localization of extraperitoneal gas and their relationship to its source. Radiology, **111**: 17, 1974.
20) Seidel, B.J., et al.: Pedicle grafts of ileum for the repair of large duodenal defects. Am. J. Surg., **121**: 206, 1971.
21) Kobalcl, E.E. and Thal, A.P.: Simple method for the management of experimental wounds of duodenum. Surg. Gynecol. Obstet., **116**: 340, 1963.
22) 須藤政彦他：胆道・十二指腸・膵臓の損傷．外科治療，**27**：53，1972．