日消外会誌　12（7）：462～465，1979年

肝癌の壊死組織塊による総胆管閉塞2症例について

和歌山県立医科大学消化器外科
廣田　耕二[*1]　勝見　正治[*2]　尾野　光市
和田　雅杏　　殿田　重彦　　青木　洋三[*3]
浦　　伸三[*3]　宇都宮晴久[*4]

COMMON BILE DUCT OBSTRUCTION DUE TO NECROTIC TISSUE OF HEPATOMA

Koji HIROTA, Masaharu KATSUMI, Koichi ONO, Masahiro WADA, Sigehiko TONODA, Yozo AOKI, Sinzo URA and Haruhisa UTSUNOMIYA*

Department of Surgery (Digestive Surgical Division), Wakayama Medical College and Utsunomiya Hospital*

肝癌の壊死組織塊による総胆管閉塞の2症例を経験し，1975年に Lin が発表した icteric type hepatoma と判明したので，本邦で発表されている8症例を中心に文献的考察を加えた．逆行性膵胆管造影の所見の特徴は ① 非常に大きく柔らかい陰影欠損．② 体位により形が変形する陰影欠損．③ 胆石ほどの硬さが認められない陰影欠損．の3点があげられる．本症はそのほとんどが臨床的に胆石症の発作と類似するため，その診断は困難をきわめる．今後適確なる診断をする上に注目すべき疾患と思われる．

索引用語：icteric type hepatom，原発性肝癌，総胆管閉塞，壊死組織塊

はじめに

肝外性閉塞性黄疸を示す症例の内，肝癌の腫瘍組織自体の遊離による胆管閉塞の症例報告は少なく，本邦においてわずか数例にすぎない．近年，逆行性膵胆管造影（以後 ERCP とす）および経皮胆管造影（PTC とす）など諸検査法の発達がめざましいが，それでもなおその診断は容易ではない．私達は総胆管結石の診断のもとに手術したところ，肝癌の腫瘍組織塊による総胆管閉塞であった2症例を経験し，文献的考察を加えて報告する．

*1 同助手
*2 同教授
*3 同講師
*4 宇都宮病院院長

症　例

症例1，患者：59歳男性　主訴：右上腹部痛

既往歴：昭和52年胃潰瘍で治療を受けた．現病歴：昭和53年3月11日急激な右上腹部痛で，某医の治療を受けた．翌日再び腹痛があり，当科を受診し急性胆嚢炎の疑いで緊急入院した．

現症：体格は中等度で結膜には貧血なく，黄疸軽度あり，胸部異常なし．腹部平坦で右季肋部に圧痛および筋性防御あり，腹膜刺激症状はなく，クールボアジェー徴候もなかった．肝・脾・腎は触知せず，腹水もなく腸音は正常であった．入院時検査所見：白血球増加あり，血中総ビリルビンが7.6mg/dl と上昇し，ALP が高度に上昇 GOT. GPT も上昇が認められ，典型的な閉塞性黄疸のパターンを示していた（表1）．胃十二指腸透視では十二指腸に変形があった．ERCP では，総胆管径は約 2cm

表1　症例1・症例2の検査所見

	症例1	症例2	
	3月13日	1月13日	1月28日
RBC(万)	358	469	430
WBC	13400	9500	8700
Hb(g/dl)	11.6	12	11.8
Ht(%)	34	45	42
Bilirubin (total) (mg/dl)	7.6	2.6	5.4
ALP(K.U.)	715	60	86
GOT(U)	375	73	145
GPT(U)	218	95	112
LDH(U)	268	408	542
γ-GTP(U)		280	

写真1　症例1：逆行性膵胆管造影

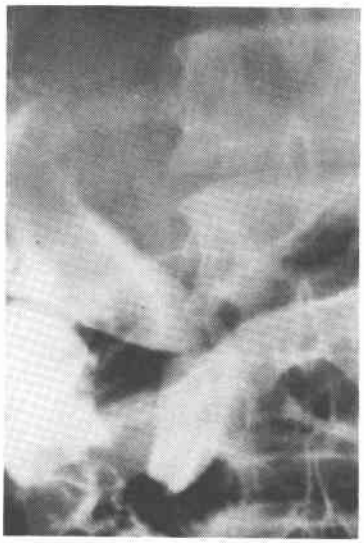

と拡張し，約 2×6cm の大きな楕円形の陰影欠損が総胆管から総肝管に認められた（**写真1**）．入院後経過：閉塞性黄疸と発熱を伴っていたため，抗生剤などの対症療法を行い，その経過は良好であった．同年4月7日手術予定であったが，前日急にショック状態となったため，状態が改善した時点で胆汁性腹膜炎の診断のもとに救急手術を施行した．

手術所見：開腹すると胆汁を混じた腹水が多量存在し，胃十二指腸には異常なく，胆嚢は腫大するも結石はなかった．また総胆管の拡張が著明であった．穿孔部位は明らかではなかったが，全身状態を考え胆嚢外瘻を形成し，次に総胆管切開を加え，内容物を取り出すと，結石ではなく，脂肪様塊と血液を混じた物質であった（**写真2**）．これを3個取り出し T-tube を挿入し，手術を終了した．

写真2　症例1：胆道内より摘出した組織塊

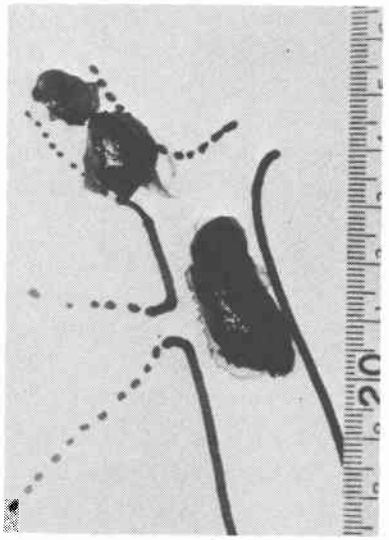

写真3　症例1：組織塊の病理組織像（× 400）

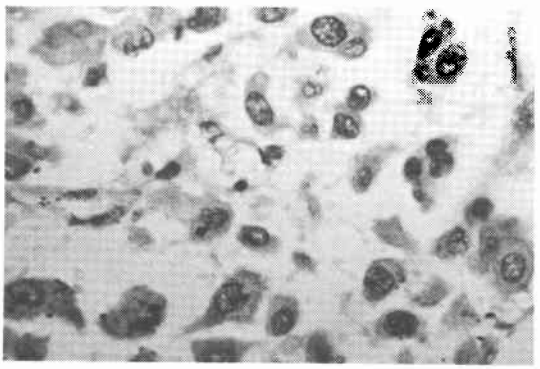

組織学的所見：総胆管より摘出した壊死様物質の表層は fibrinoid necrosis と出血を示し，これに囲まれて大型で好酸性の細胞質と明瞭な核小体を有し，高度な異形性を有する腫瘍細胞が存在し，一部に多核巨細胞も認められる Edmondson Ⅲ型の hepatocellular carcinoma であった（写真3）．術後経過：術後約1週間で，黄疸は消退し，発熱も軽減した．その後も経過良好であったが，術後7カ月目に原疾患により死亡した．

症例2　患者：63歳女性　主訴：上腹部激痛

既往歴：昭和42年虫垂切除術を受けた．

現病歴：入院患者の付添婦として過労と不眠がつづいた．昭和52年1月12日激しい上腹部痛と呕吐を来し，当院内科に緊急入院した．

現症：やや肥満で，結膜には貧血黄疸はなく，胸部には異常がなかった．腹部は平坦で上腹部に圧痛があり，筋性防御は認めず，腹膜刺激症状もなかった．肝・脾・腎を触知せず，腹水もなかった．手掌紅斑はなく，下腿に浮腫を認めず，血圧・脈拍も異常がなかった．

入院時検査：胸部単純撮影では右横隔膜の挙上が認められ，白血球増加と血中ビリルビンおよび ALP・GOT・GPT・r-GTP の上昇が認められ（**表1**），胆嚢造影では胆嚢，胆道ともに造影不良であった．入院後経過：内科的療法で経過をみたが，黄疸が増強したため，同年2月3日外科に紹介された．同日 ERCP を施行したところ総胆管はやや拡張し，約1×1.5cm の円形の陰影欠損像があり，結石の嵌頓と考えられた．胃透視では異常なく，以上により総胆管結石と診断し，同年2月7日手術を施行した．

手術所見：開腹すると肝は硬変状で，右葉横隔膜面は凹凸不整で，結節を形成し，小児手拳大の腫瘍が認められた．胆嚢内に結石なく，総胆管はやや拡張し，膵頭部周辺で多数の腫大したリンパ節が触知された．型のごとく，胆嚢を切除した後，総胆管を切開し T-tube を挿入し，胆道を造影すると，右肝内胆管分岐部よりやや肝側に小指頭大の陰影欠損を認めた．これを取り出すと，結石ではなく，0.7×1.2cm で黒色と黄色部があり，全体は柔らかな脂肪の塊のようであった．

組織学的所見：巨核細胞を伴う Edmondson Ⅱ型の肝細胞癌と判明した（**写真3**）．術後経過：術後約2週間で黄疸は軽減したが T-tube より腫瘍の壊死組織塊と少量の血液を混じた胆汁の排泄がつづいた．肝シンチグラフィーにて肝右葉に腫瘤を思わせる小児手大拳のcold area も確認された．術後3カ月目に肝不全にて死亡した．

写真4　症例2：組織塊の病理組織像（× 400）

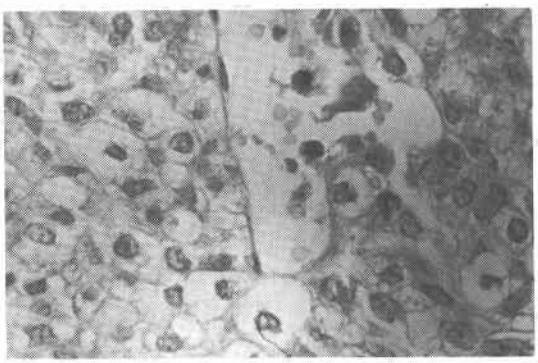

考　察

原発性肝癌の初発症状として黄疸が発現することは比較的まれである．これに対して胆石様発作を起こし，初期から黄疸を示してくる型の原発性肝癌がはじめて報告され，外科的にその壊死物質を除去し，組織学的に明らかにしたのは1956年の Fisher[11] の症例であった．その後10数例の報告がみられるが，本邦では，1957年，松尾[1]が“診断が非常に困難であった原発性肝癌の例”として報告して以来，現在にいたるまで私達が集計しえた限りでは8例である（**表2**）．いずれも主訴には黄疸が含まれており，年齢は36歳から75歳と幅広く，性別では男性が多く7人で女性は1人であった．いずれの症例も総胆管内の組織塊を摘出しており，その組織学的検索では癌細胞が証明されている．術前に診断を適確にとらえていたのは2例で他の症例は総胆管結石の疑いのものがほとんどであった．手術時に摘出した胆道内物質について，1）松尾[1]は凝血および組織破片．2）水野[2]らは凝血塊．3）東口ら[3]は腫瘍の壊死に陥ったMasse．4）石川ら[4]は necrotic mass．5）北村ら[5]は壊死様組織．6）黒柳ら[6]は脂肪様凝血様物質．7）川上ら[7]は壊死組織．と述べている．海外では Fisher[11] が blood clots, Johns[13] は friable yellow mass, Lin[8] は blood clots and necrotic tissue, Lagmay[10] は grayish friable tissue, Edmondson は chicken fat, Dickinson[14] は friable mass, Gerson[12] は biliary mud と表現している．以上の症例はすべてその内容物からは癌細胞が認められている．いずれ

表2　本邦での icteric type hepatoma

症例	発表者	年度	年令	性	主訴	組織塊(癌細胞)	臨床診断
1	松尾	1957	46	男	黄疸 腹部膨満	＋　(＋)	閉塞性黄疸
2	水野	1963	75	男	黄疸	＋　(＋)	閉塞性黄疸
3	東口	1972	62	男	黄疸・腹痛	＋　(＋)	閉塞性黄疸
4	石川	1973	67	女	黄疸 胃部不快感	＋　(＋)	閉塞性黄疸
5	北村	1973	65	男	黄疸	＋　(＋)	閉塞性黄疸
6	黒柳	1975	36	男	黄疸	＋　(＋)	胆管癌
7	黒柳	1975	53	男	黄疸	＋　(＋)	肝癌の肝外胆管発育
8	川上	1977	51	男	黄疸 全身倦怠感	＋　(＋)	肝癌の胆管内発育
9	教室	1977	63	女	黄疸・腹痛	＋　(＋)	総胆管結石
10	教室	1978	59	男	右上腹部痛	＋　(＋)	閉塞性黄疸

にしても coagula と tumor の necrotic tissue の混合したものと思われ，単なる hemobilia とは区別されるべきものである．原発性肝癌の分類は1951年 Berman により行われ，以来5つの type すなわち 1) flank type 2) acute abdomen type 3) febrile type 4) metastatic and occult type 5) occult type が一般的に受け入れられて来たが，1972年 Lin[8] がはじめて icteric type hepatoma と称し，これまでの分類にあてはまらない肝癌を報告した．その後1975年に同じく Lin が408例の原発性肝癌の内，8例（1.9%）のこの type の肝癌を報告した．この type の臨床的特徴を述べると，初期より黄疸ができることが多く，たびたび急激な腹痛・疝痛を伴うことが多く，臨床的にいわゆる肝癌の症状には乏しく，ほとんどが胆石症の発作と誤まられて診断されているのが現状である．その臨床的所見として Lin[8] は肝はかえって腫大するが tumor はけっして触知せず，肝シンチグラフィーなどでもとらえにくいと報告している．ERCP または PTC を行っても，胆管内の結石像と間違われやすく，手術を行い総胆管の内容物をとり出してはじめて診断がつくことがほとんどである．本症の ERCP 所見を反省してみると，その特徴として ① 非常に大きく柔らかい陰影欠損，② 体位により形が変形する陰影欠損 ③ 胆石ほどの硬さが認められない陰影欠損，以上の3点が考えられる．また私達が術後，T-tube より観察したような小さな黒っぽい泥状もしくは血液の混じた塊が，術中に総胆管に存在したり，術後 T-tube から排出したりするようであれば，本疾患を考えるべきであり，このような小さなものが蓄積し，徐々に大きくなり本症の発作を生じさせるものと推定する．

おわりに

私達は術前の ERCP で総胆管結石による閉塞性黄疸と考え手術したところ，icteric type hepatoma で肝癌の壊死組織塊による胆道閉塞と判明した2症例を経験したので若干の文献的考察を加え報告した．

（この論文の要旨は1979年2月第22回日本消化器内視鏡学会近畿地方会（大阪市）で発表した．）

文　献

1) 松尾　巌：肝臓病（医学シンポジウム第7弾）224～227頁，診断と治療社，東京，1957.
2) 水野襄一他：ヘパトームによる胆道内出血の1例．日本外科宝函，**32**：444—447，1963.
3) 東口　等他：閉塞性黄疸の症状を呈した肝癌の1例．日外会誌，**73**：734—734，1972.
4) Ishikawa Isao, et al.: Primary hepatic cancer with recurrent episodes of obstructive jaundice and distended gallbladder. Am. J. Gastroenterol., **60**: 496—503, 1973.
5) 北村　脩他：肝癌の崩潰流出により閉塞性黄疸を発現した1症例．日本臨床，**31**：3037—3041，1973.
6) 黒柳弥寿雄他：胆道内発育を示した肝細胞癌の2例とその文献的考察．臨外，**30**：399—404，1977.
7) 川上正舒他：肝外性閉塞性黄疸を初発症状としてたヘパトームの1例．日内会誌，**66**：85—90，1977.
8) Tien-Yu Lin, et al.: Icteric type of hepatoma. Med. Chir. Dig., **4**: 267—270, 1975.
9) Rudstöm, P.: Hemobilia in malignant tumors of the liver. Acta. Chir. Scand., **101**: 243—246, 1951.
10) Lagmay, M.R., et al.: Common hepatic duct obstruction by hepatoma. N. Y. State. J. Med., **74**: 856—857, 1974.
11) Fisher, E.R., et al.: Clot formation in the common duct. Arch. Surg., **73**: 261—265, 1956.
12) Gerson, C.D., et al.: Hepatoma presenting as extrahepatic biliary obstruction. Am. J. Dig. Dis., **14**: 42—47, 1969.
13) Johns, W.A., et al.: Biliary obstruction due to hemobilia caused by liver cell carcinoma. Ann. Surg., **153**: 706—710, 1961.
14) Dickinson, S.J., et al.: Obstruction of common bile duct by hepatoma. Surgery, **52**: 800—802, 1962.