日消外会誌 12（8）：498～502，1979年

特 集 4*

逆流性食道炎の臨床的検討
―主に内視鏡検査例を中心に―

東京女子医大消化器病センター外科
林 恒男 吉田 操 遠藤 光夫

CLINICAL STUDIES FOR REFLUX ESOPHAGITIS

Tsuneo HAYASHI M.D, Misao YOSHIDA M.D and Mitsuo ENDO M.D.
Institute of Gastroenterology, Tokyo Women's Medical College, Tokyo

索引用語：逆流性食道炎，食道再建術後愁訴，食道裂孔ヘルニア

I はじめに

逆流性食道炎は消化液の食道内への逆流により起こる疾患で，頑固な胸やけ，心窩部痛，しみる感じなどの不快な症状を呈し，患者の苦痛も大きい．

逆流を起こす原因として臨床上憂々問題となるものは食道再建術後と食道裂孔ヘルニアによるもので，特に後者は近年の生活環境の変化により増加の傾向がみられている．

その診断は臨床症状，X線検査，内視鏡検査などによるが病変が粘膜面のわずかな凹凸や色調変化を中心とすることから内視鏡検査が主体となる．今回，食道再建術後および食道裂孔ヘルニアによる逆流性食道炎の内視鏡検査例について臨床的に検討し，予防対策および治療について若干の検討を加えた．

II 検索対象

対象は食道再建術後症例では1965年から1975年までに食道鏡検査を行った症例で胸壁前及び胸骨後再建術を除いた573例と1976年以降に行った食道空腸吻合例55例である．食道裂孔ヘルニアでは1965年から1976年までに経験した食道鏡検査症例637例についてである．食道炎の内視鏡診断には食道疾患研究会の定める内視鏡診断基準[1]にしたがった．

III 結 果

a）食道再建術々後逆流性食道炎

表1 食道再建術術後食道鏡検査施行例（573例）～1975

	再建術式	良好	食道炎	狭窄	再発	その他	計
胸腔内	食道胃吻合	49	26 (28%)	11	4	3	93
	食道空腸吻合	9	1 (8%)	1	1		12
腹腔内	食道胃吻合	33	23 (24%)	25	11	2	94
	食道空腸吻合(β型)	99	151 (55%)	8	16	1	275
	食道空腸吻合(Roux式)	24	3 (9%)	4	3		34
	食道十二指腸間空腸有茎移植	47	8 (12%)	7	3		65
計		261 (46%)	212 (37%)	56 (9%)	38 (7%)	6 (1%)	573 (100%)

表1は食道再建術後症例のうちで1975年までに食道鏡検査を施行した573例の内視鏡所見をまとめたものである．検査症例のうち46%は内視鏡的には異常なく良好な結果であったが全体の37%に食道炎の発生がみられた．しかしながら，これらの検索症例のほとんどは何らかの自覚症状を訴えて検査したもので，実際の手術総数に対する発生率はもっと低率である．術式別に発生頻度をみると食道胃吻合では胸腔内および腹腔内ともに25%前後であるが食道空腸吻合術ではβ型吻合で55%と高率である反面，Roux-Y 吻合や食道十二指腸間空腸有茎移植では9%，12%と低く，逆流防止の面から従来いわれているように優れた術式である．食道空腸吻合におけるβ型吻合は安全な術式として癌進展の高度な症例や全身状態が不良で手術時間をできるだけ短縮したい患者に行ってきた[2)3)]が，手術の安全性が確立され，IVH などによる

* 第13回日消外総会シンポⅡ
逆流性食道炎をめぐる諸問題

栄養管理の発達した現在，少しでも術後愁訴を少なくする術式が望まれる．そこで1974年頃からは**図1**に示す如き，Roux Y 吻合を標準術式としてきた[4]．1976年以降に行った術後の食道鏡検査例のうち食道空腸吻合術は55例で，逆流性食道炎は4例，7％と著しく減少し，最近ではむしろ術後の吻合部狭窄などの例が多くなっている（**表2**）．

図1　Roux Y 吻合

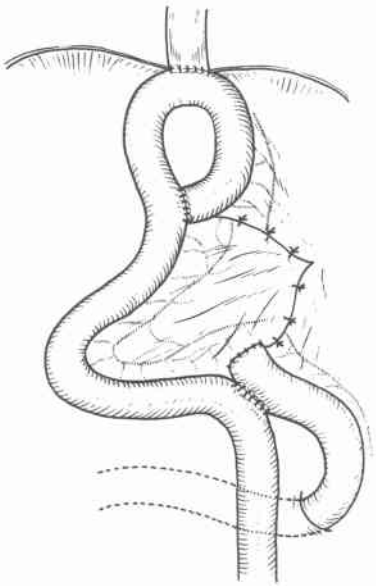

表2　食道空腸吻合術後の内視鏡像
1976．1～1978．6

症例数	良好	食道炎	狭窄	再発
55 例	31 例 56 %	4 例 7 %	14 例 26 %	6 例 11 %

つぎに，中等度以上の逆流性食道炎26例について再建臓器別にその特徴を検討した（**表3**）．再建臓器が空腸の場合には全て浅いびらん性変化であったが，胃の場合には17例中，11例に深い吻合部潰瘍がみられた．これは同期間中に行った食道胃吻合術々後の内視鏡検査例の14％に当たり，そのほとんどが難治性潰瘍であった（**図2**）．

b）食道裂孔ヘルニアによる逆流性食道炎

表4は過去11年間に経験した食道裂孔ヘルニア637例

表3　術後逆流性食道炎と再建臓器

	びらん性食道炎	びらん性食道炎＋消化性潰瘍	消化性潰瘍
食道胃吻合	6 例	8 例	3 例
食道空腸吻合	9	-	-

図2　噴切後の吻合部潰瘍

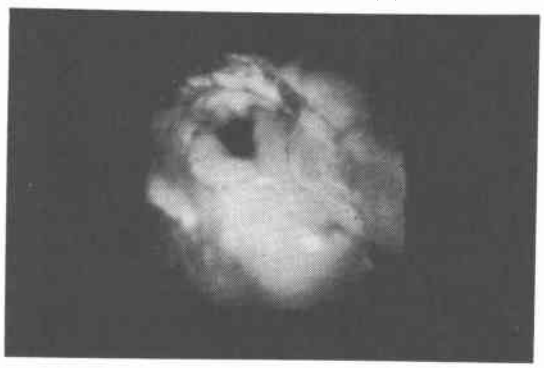

表4　食道裂孔ヘルニアの内視鏡像

		食道炎発生率	色調変化型	びらん潰瘍型 びらん	びらん潰瘍型 潰瘍	隆起肥厚型
Sliding type						
ごく軽度(2cm以下)	182例	30.8%	19.8%	6.6%	3.3%	1.1%
軽度	322	37.9	10.6	20.2	6.8	0.3
中等度	102	65.7	6.9	32.4	26.5	
高度	27	96.3	3.7	33.3	59.3	
Mixed type	4	50.0		50.0		
Paraesophageal type	0					
	637	42.9	12.2	19.0	11.1	0.5

の内訳と食道炎発生率を示したものである．食道炎発生率は全体で42.9％で，滑脱型ヘルニアの程度と並行して増加し，とくにヘルニアのうの明らかな中等度以上の例では2/3以上に食道炎を併発し，しかもそのほとんどがびらん潰瘍型であった．一方，2cm 以下のごく軽度の例にも30.8％に合併し，その1/3はびらん潰瘍型であり，診断上注意が必要である．

食道炎の内視鏡所見と自覚症状との関係をみると**表5**に示す如くである．びらん型では胸やけや心窩部痛が多く，潰瘍型では胸やけとともに通過障害を訴える例が増加し，とくに狭窄を呈する例では61.9％に通過障害がみられた．一方，食道炎のみられない例にも胸やけや心窩部痛が10％前後にみられ，臨床症状と内鏡鏡所見との不一致が診断上問題となる．色調変化型では胸やけも25％

表5　症状

粘膜所見＼症状		胸やけ	心窩部痛	嚥下時しみる	通過障害	つかえる感	胸部異和感	吐血	悪心	逆流	無症状
色調変化型 (76例)		19 (25.0%)	7	6	3	16 (21.1%)	17 (22.4%)	4	3	1	9
びらん型 (113例)		41 (36.3%)	21 (18.6%)	6	12	15 (13.3%)	12	9	4	1	4
潰瘍型	狭窄＋ (21例)	7 (33.3%)	3	1	13 (61.9%)		1	1	1	1	
	－ (47例)	13 (27.7%)	9		13 (27.7%)	2	2	4	1		
食道炎なし (337例)		45	26	3	15	64 (19.0%)	51 (15.1%)	10	11		62 (18.4%)

表6　食道びらん・潰瘍の内視鏡分類

内視鏡型			食道裂孔ヘルニア
Ⅰ		下部食道の縦走するびらん・潰瘍	殆んど合併
Ⅱ		食道・胃接合部附近に横軸に沿った深いびらん潰瘍 (marginal ulcer type)	合併
Ⅲ		Barrett潰瘍および食道胃粘膜の混在部にみられる深い潰瘍	合併
Ⅳ	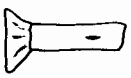	中部食道にのみ単発あるいは多発する潰瘍	合併せず

にみられるがつかえ感や胸部異和感など不定愁訴も20%以上にみられた.

食道炎のびらん潰瘍の内視鏡的特徴から我々は**表6**に示す如く4型に細分類している[6]. Ⅰ型からⅢ型までは食道裂孔ヘルニアに伴った変化で, Ⅰ型は下部食道に縦走する比較的浅いびらん潰瘍で, 狭窄は起こさず最も多くみる型である. Ⅱ型は食道胃接合部付近の横軸に沿った深いびらん潰瘍で marginal ulcer の型をとるものでしばしば狭窄を起こす. Ⅲ型は Barrett 型潰瘍など特殊な潰瘍で頻度も少ない. Ⅰ型52%, Ⅱ型23%, Ⅱ＋Ⅰ型23%, Ⅲ型2%であった.

Ⅵ 治　療

治療としては内科的治療が中心で, 薬物療法（粘膜保護剤, 局麻剤, 制酸剤など）と就寝時にも上半身を挙上した姿勢をとる注意を行っている. **表7**は食道裂孔ヘルニアに合併したびらん潰瘍の内科的治療による経過をみたものである. Ⅰ型では予後が比較的よいのに対し,

表7　食道びらん・潰瘍の経過

内視鏡型		軽快	不変	悪化
Ⅰ型	23例	14 (61%)	8	1
Ⅱ型 / Ⅱ＋Ⅰ型	33例	9	22 (67%)	2
Ⅲ型	2例		1	1

図3　食道裂孔ヘルニアに伴う食道潰瘍及びびらん（Ⅱ＋Ⅰ）
上段：内科治療前
下段：内科治療後2週間目

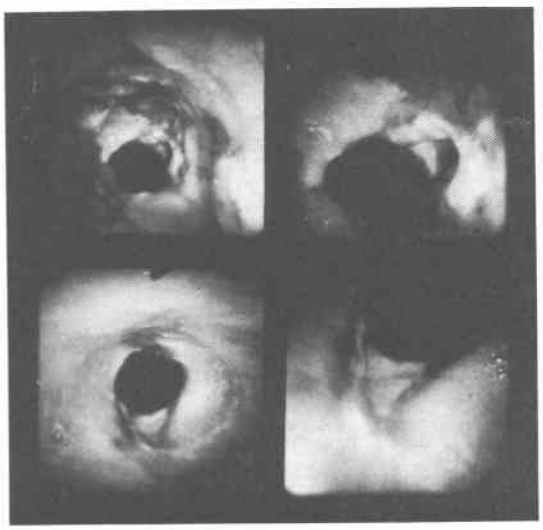

Ⅱ型やⅡ＋Ⅰ型, Ⅲ型の治療成績は不良で, 内科的治療に抗する例が多く, 次第に狭窄を呈する例も少なくない. 食道裂孔ヘルニアに伴ったびらん潰瘍でこれらの型に属する例では症状の強い場合手術適応と考えている. **図3**は食道裂孔ヘルニアに伴うⅡ＋Ⅰ型の食道炎で上段は内科治療前, 下段は治療後2週間目の内視鏡像で, Ⅰ型のびらんは早期に改善したにもかかわらず粘膜移行部の深い潰瘍は不変で, 症状も強いことから切除し, U1-Ⅲの潰瘍であった. 過去当センターで手術した食道裂孔ヘルニアの手術は10例で, このうち6例に潰瘍の切除を行ったが6例中, 5例はⅡ型, 1例はⅢ型であった.

食道再建術々後の逆流性食道炎には内科的治療に抗する18例に外科的処置を行った（表8）. このうちβ型あるいはBⅡ型吻合の14例には輸入脚を30cm肛門側に Roux-Y 式に再吻合し, 13例に著効, 1例に有効であった. **図4**はβ型吻合術後の逆流性食道炎で, 左は Roux Y 式に再吻合する直前の, 右は再吻合後2週間目の内視鏡像である. びらんはほぼ完全に再生上皮で被われてお

図4　術後逆流性食道炎（左）
右は β→Roux Y 吻合後2週間目

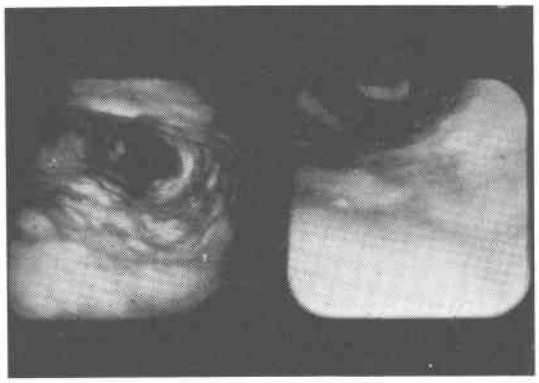

り，永年続いた胸やけも術後2～3日で消失した．

IV 考　察

逆流性食道炎は消化液の食道内への逆流により起こるが食道炎の発生にはその量よりも逆流が常に，繰り返して起こることが重要である[4)7)]．噴門部には種々の因子からなる生理的逆流防止機構があるが何らかの原因でこの機構が破綻した場合に逆流し易い状態となり，食道再建術後と食道裂孔ヘルニアとが臨床上問題である．食道裂孔ヘルニアに伴う食道炎は一般にはそれ程多くないと云われるが Postlethwait[8)] は臨床症状を有する者の50%に合併すると述べており，自験例でも何らかの愁訴を有して受診した患者の食道裂孔ヘルニア例の42.9%に食道炎を認めている．このうちで胃粘膜の脱出が2cm 以下のごく軽度のヘルニア例にも31%にみられ，この 1/3 は明らかなびらん潰瘍であり，臨床診断上注意が必要である．

一般に臨床症状と内視鏡所見，生検組織所見の間には20～30%の不一致がみられ，とくに軽度食道炎で問題が多い[4)5)]ところが．**図4**のような高度の術後びらん性食道炎でも逆流防止手術を行えば2～3日で症状は消失し，2週間で完全に再生上皮で修復される事実から，軽度の食道炎での経過はもっと早く，自覚症状と検査時の所見の間に不一致が多くなるものと思われる．

治療に関しては良性疾患であることから内科療法が主体であり，内科的治療に抗する例や出血例などを手術適応と考えている．食道裂孔ヘルニアに伴ったⅡ型あるいはⅡ＋Ⅰ型，Ⅲ型などの食道炎は難治例が多く[6)]，症状の強い例は手術が有効である．手術として従来は切除術を主に行ったが，最近では Nissen の Fundoplication も行っており，狭窄をきたした場合には内視鏡下に電気メスによる切開拡大[9)]術も試みている．

食道再建術後の逆流性食道炎に対しては手術の安全性の確立された現在，逆流を起さない術式をとることが第1である．食道空腸吻合術では Roux Y あるいは Interposition でほぼ満足し得る成績であるが，Roux Y 吻合では十二指腸を通らない点で生理的でなく，遠隔時の消化吸収面で後者に劣り，とくに脂肪の吸収率低下が大きいといわれる[10)]．これに対し，Interposition では消化吸収面では生理的であるが吻合箇所が多く複雑で，癌の局所再発時には早期に通過障害をきたす恐れがあり，根治性の高い症例にのみ行っている．一方，食道胃吻合は食餌の通過や消化吸収面からは最とも生理的であるが，術後の逆流性食道炎の面からは問題がある[11)12)13)]．われわれの症例でも内視鏡検査例の25%前後に食道炎を認め，難治性の深い潰瘍を作る例もみられた．本術式に対し，逆流防止を目的とした色々な工夫が諸家により行われている．主な術式は細長い大弯側胃管を作る方法[11)]，残胃前壁に食道を端側吻合し，胃疱や His 角を作る方法[4)]，逆流防止弁を作る方法[12)]などであり，われわれの施設でも胃管先端から2～3cm の前壁の漿筋層をあらかじめ切除しておき，端側に層々吻合し，His 角を形成して縫合不全の防止とともに少しでも逆流を抑える様にしている[4)]．しかしながら，噴切例のX線的検討から胸腔内への引き込みの強い例に逆流性食道炎が多いという報告[10)]から，下部食道への廓清を充分に必要とする例には Roux Y 吻合とするか，食道と胃の間に空腸を間置する術式[13)]もよいと考えている．なお，食道胃吻合で残胃が小さいときには幽門形成術を必要としないという報告

表8　術後逆流性食道炎に対する外科的処置

初回再建術式	食道炎・食道潰瘍の外科的治療	効果
胸腔内食道胃吻合（1例）	→ 幽門形成術	有効
腹腔内食道胃吻合（3例）	→ 胃空腸吻合	無効
	→ 幽門形成術	有効
	→ 再切除・食道空腸吻合（Roux）	著効
腹腔内食道空腸吻合（Braun及び β吻合）（14例）	Roux 吻合	著効13例 有効1例

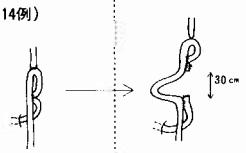

もあるが，未施行例で強い食道炎を起した例もあり（表8），現在では全例に行っている．また，いかなる術式でも腸管の癒着などの通過障害があれば食道炎は必発であり注意が必要である．

V おわりに

食道再建術後と食道裂孔ヘルニアによる逆流性食道炎について内視鏡検査例につき検討した．術後例では予防が第1であり，食道空腸吻合では Roux Y あるいは Interposition でほぼ満足できる成績であったが食道胃吻合では問題がある．食道裂孔ヘルニアではごく軽度のヘルニアでも有愁訴例では食道炎合併率が高く診断上注意が必要である．marginal ulcer の型をとる例には難治性が多く症状の強い例では出血例とともに手術適応と考えている．

文　献

1) 食道疾患研究会編：食道炎の内視鏡診断基準，1976．
2) 中山恒明・他：最も安全な噴門切除術式について．手術，16：755～762，1962．
3) 中山恒明・他：中山式下部食道噴門切除β吻合胃瘻造設術．手術，18：277～284，1964．
4) 遠藤光夫・他：逆流性食道炎．外科診療，18：250～256，1976．
5) 林恒男・他：逆流性食道炎の組織像について，—主に肉眼所見及び内視鏡所見との関連性について．Prog. Digest. Endoscopy，7：44～48，1975．
6) 遠藤光夫・他：食道潰瘍．胃と腸，11：705～713，1976．
7) 熊谷義也・他：逆流性食道炎の病態生理．外科，35：494～502，1973．
8) Postlethwait, R.W., et al.: Reflex Esophagitis, Surgery of the Esophagus, p. 191, C. Thomas, 1961.
9) 林　恒男・他：食道再建術々後吻合部狭窄に対する内視鏡的切開拡大術について．Gastroentel. Endoscopy 20：359～363，1978．
10) 山田明義・他：術後愁訴よりみた胃全摘出術々後の再建術式の検討．日消外会誌，9：513～519，1976．
11) 鈴木　茂・他：術後逆流性食道炎の防止．外科，37：473～477，1975．
12) 籏福哲彦・他：高位胃潰瘍に対する近側胃切除術式の検討．手術，29：143～153，1975．
13) 井口　潔・他：術後逆流性食道炎とその対策—噴門部切除—．臨外，32：1105～1111，1977．