日消外会誌　12（8）：534～541，1979年

胃がんおよび大腸がんの粘液組織化学的検討

広島大学原爆放射能医学研究所臨床第二部門（外科）（主任：服部孝雄教授）
種村　一磨　牧原　斉　中上　和彦
谷　忠憲　西廻　和春　新本　稔
服部　孝雄

MUCIN HISTOCHEMICAL STUDIES OF GASTRIC AND COLO-RECTAL CANCER

Kazuma SHIMURA, Hitoshi MAKIHARA, Kazuhiko NAKAGAMI, Tadanori Tani, Kazuharu NISHIMAWARI, Minoru NIIMOTO and Takao HATTORI
The Department of Surgery, Research Institute for Nuclear Medicine and Biology, Hiroshima University
(Director : Prof. Takao Hattori)

胃がんを未分化型胃がんと分化型胃がんとに二大別して，粘液組織化学的に大腸がんと相互に対比検討した．

中性粘液は未分化型胃がんに高度に証明され，次いで分化型胃がん，大腸がんの順であった．シアロムチンは三者の間に著明な差は見出されなかった．スルフォムチンは，分化型胃がんと大腸がんに高頻度に証明された．しかし未分化型胃がんにも見出された．

以上の結果から，腫瘍は発生母地を模倣して粘液を産生し，胎児性性格を示すと考えられた．また同時に，異った方向への分化を示す多潜能を有している可能性も示唆された．

索引用語；胃がん，大腸がん，中性粘液，シアロムチン，スルフォムチン

はじめに

胃がんの組織発生に関しての研究は数多くなされてきたが，いまだ不明の点が少なくない．従来胃がんの発生母地として，胃潰瘍，胃炎，胃ポリープなどが注目されてきたが，最近では腸上皮化生と胃がんとの関係が重要視されている．Järvi[1] と Lauren[2] は，胃がんの約半数例が腸上皮の特徴を有していることから，胃がんを intestinal type と diffuse type とに二大別し，intestinal type の胃がんは腸上皮化生粘膜から発生するとした．本邦においても，中村[3)4)]，菅野ら[5)]が提唱する胃がんの胃型，腸型二分類論が広く知られている．

われわれは粘液組織化学的手法を用いて，胃がんを分化型胃がんと未分化型胃がんとにわけ，大腸がんと相互に対比することによって，胃型，腸型二分類論について検討を加えたので報告する．

対象と方法

対象は最近われわれの教室で切除された，早期胃がん51例54病変と大腸がん34例とである．これらの症例は一応の肉眼観察ののち，10％フォルマリンで固定，それぞれ胃癌取扱い規約[6)]，大腸癌取扱い規約[7)]にしたがって，腫瘍の最大割面を切り出し，通常の方法でパラフィンブロックとした．早期胃がん症例は，周辺粘膜を含めて腫瘍病巣の全範囲に亘たり階段状切片を作製して，腫瘍浸潤が粘膜下層にとどまり，固有筋層以下には進行していないことを確めた．

組織学的分類は胃癌取扱い規約にしたがって，乳頭腺がん，管状腺がん，膠様腺がん，低分化型腺がん，印環細胞がんに分類して観察し，前三者を分化型胃がん，後二者を未分化型胃がんとした．大腸がんについては，大腸癌取扱い規約にしたがうと，高分化腺がん，中分化腺

表1 胃・腸管粘膜における粘液の染色性

	胃			小腸		大腸	化生
	表層上皮 腺窩上皮	副細胞	幽門腺	ブルンネル腺	杯細胞	杯細胞	杯細胞
PAS	⧺	⧺	⧺	⧺	⧺	+～±	⧺～+
AB	−～+[1]	−～+[1]	−～+[1]	−～+[1]	⧺	⧺	⧺～+
HID	−	−	−	−	−	⧺～±	⧺～−[2]

1)：胎生期に証明され，成人では障害をうけた粘膜にも出現する．
2)：腸上皮化生の胃における部位によって差異がみられる．

がん，低分化腺がんに分類されるが，この分類を用いた結果，1例の低分化腺がんを除いて33例は高分化および中分化腺がんであったので，すべてを大腸がんとして一括して取扱い，分化型胃がんおよび未分化型胃がんと対比検討することにした．

粘液の分類は Spicer の分類[8]に準じて，中性粘液と酸性粘液とに大別し，後者をさらにシアロムチンとスルフォムチンとに分けて，3種類に分類した．用いた染色法は，H.E.染色，Periodic Acid Schiff-Alcian Blue(pH 2.5) 重染色[9]（以下 PAS-AB 染色と略す），High-Iron Diamine-Alcian Blue (pH2.5) 重染色[9]（以下 HID-AB 染色と略す）である．したがって，中性粘液は PAS 染色，シアロムチンは AB 染色，スルフォムチンは HID 染色を指標としたことになる．正常の胃・腸管粘膜におけるおのおのの構成細胞について，粘液の染色性を**表1**に示した．ここで留意すべき点は，成人と胎児とでは，粘液の性状に若干の差異が見出されることである[10]．腫瘍における粘液の判定は，腫瘍細胞内粘液をもって行い，腺腔内の粘液および間質中の粘液は今回の検索では除外した．腫瘍細胞内粘液の量については，全く認められないものと，極く一部にしか認められないものとを粘液産生陰性例として，明らかに粘液が証明されるものについて粘液産生陽性例として対比検討した．おのおのの染色法による染色性を強度により，以下の基準を設けて4段階に分類し判定した．すなわち，Grade 0：全く染色されないもの，Grade 1：微弱にしか染色されないか，あるいは極く一部にのみ陽性に染色されるもの，Grade 2：全体として陽性に染色されるが，染色性の弱いもの，あるいは部位によって強い染色性を示してもその範囲の狭いもの，Grade 3：全体として中等度以上に染色されるもの，あるいは部位によって染色性が微弱な部位があっても，強度の染色性を示す部位の範囲が広いもの，の4段階である．

結　果

胃がん例51例中には多発胃がんが3例含まれており，合計54病巣であるが，おのおのについて1例として検討した．

胃がんは54例中，分化型胃がんが33例であり，男24例，女9例で圧倒的に男性に多かった．未分化型胃がんは21例であり，男10例，女11例であった．大腸がんは男18例，女16例であり，高分化あるいは中分化腺がんが33例とほとんどであり，1例のみが低分化腺がんであった．

未分化型胃がん，分化型胃がん，大腸がんの3者について，年代別構成をみると，未分化型胃がんは40歳台および50歳台に多いのに対して，分化型胃がんおよび大腸がんは60歳台に peak がみられた．

1．粘液組織化学的所見

胃がん54例のうち，粘液産生陰性例は13例であって，そのすべては分化型胃がんであった．すなわち，分化型胃がん33例中20例（61%）が粘液産生陽性例であった．これに対して未分化型胃がん21例においては，すべての例でかつ高度に粘液産生が認められた．一方大腸がんにおいては，粘液産生陰性例は13例であり，粘液産生陽性例は34例中21例（62%）を占め，腫瘍細胞内に明らかに粘液産生を認める頻度は分化型胃がんに良く類似していた．

粘液産生陽性例であった未分化型胃がん21例，分化型胃がん20例，大腸がん21例について，PAS 染色，AB 染色，HID 染色のおのおのに対する染色性をその強弱によってまとめて**表2**，**3**，**4**に示した．未分化型胃がん21例については，すべての例に PAS 染色陽性粘液が証明され，しかも Grade 3 が15例（71%）と大部分を占めていた．AB 染色に対する染色性は，ほぼ PAS 染色に対する染色性の結果に類似していた．HID 染色に対する染色性においては，Grade 0 が12例（57%）であ

表2　未分化型胃がんにおける粘液所見

	Grade 0	Grade 1	Grade 2	Grade 3
PAS	0	0	6	15
AB	1	2	4	14
HID	12	2	3	4

PAS：Periodic Acid Schiff
AB：Alcian Blue at pH 2.5
HID：High Iron Diamine

表3　分化型胃がんにおける粘液所見

	Grade 0	Grade 1	Grade 2	Grade 3
PAS	0	0	13	7
AB	1	0	3	16
HID	4	1	3	12

PAS：Periodic Acid Schiff
AB：Alcian Blue at pH 2.5
HID：High Iron Diamine

表4　大腸がんにおける粘液所見

	Grade 0	Grade 1	Grade 2	Grade 3
PAS	0	5	10	6
AB	0	0	2	19
HIB	1	5	5	10

PAS：Periodic Acid Schiff
AB：Alcian Blue at pH 2.5
HID：High Iron Diamine

り，Grade 1以上は9例（43%）で，Grade 3は4例（19%）であった．分化型胃がんについては．20例のすべてに PAS 染色陽性粘液が証明されたが，Grade 1 および Grade 2 が13例（65%）であって，Grade 3 は7例（35%）であり，未分化型胃がんに比べて PAS 染色に対する染色性は弱い傾向にあった．AB 染色に対する染色性は，分化型胃がんと未分化型胃がんとでは大差はみられなかった．HID 染色に対する染色性は，Grade 0 は4例（20%）で，Grade 1 以上の例が16例（80%）を占め，しかも Grade 3が12例（60%）であった．したがって分化型胃がんは未分化型胃がんに比べて，HID 陽性粘液の出現頻度はより高率であって，しかも高度陽性例が多い傾向にあった．

次いで大腸がんの PAS 染色に対する染色性をみると，21例のすべてが陽性であったが，その強さは Grade 1 および Grade 2 が15例（71%）で，Grade 3 は6例（29%）であった．つまり大腸がんの PAS 染色に対する染色性の強さは，未分化型胃がんに比べて弱い傾向にあり，分化型胃がんに類似していた．AB 染色に対する染色性は，分化型胃がんおよび未分化型胃がんと大差は認められないが，幾分大腸がんに強陽性例が多いようであった．HID 染色に対する染色性については，Grade 0 は1例のみで，Grade 1 以上の症例が20例（95%）であって，しかも Grade 3 が10例（48%）を占めており，分化型胃がんに類似した傾向を示した．

表5　粘液の組み合わせからみた胃がんと大腸がんの比較

	未分化型胃がん	分化型胃がん	大腸がん
P＋A－H－	1	1	0
P＋A＋H－	11	3	4
P＋A＋H＋	9	16	17
P－A－H－	0	13	13

P：Periodic Acid Schiff
A：Alcian Blue at pH 2.5
H：High Iron Diamine

次に PAS 染色，AB 染色，HID 染色を組み合わせて検討した（**表5**）．理論上は8種類の組み合わせが考えられるが，実際に検討した結果は，4種類の組み合わせがみられたのみであった．粘液産生陰性例とした症例のなかには，微量ながら粘液を有する症例も含まれているが，それらの症例の多くは腺腔に面した細胞の apical portion に微量に認められ，細胞内粘液と糖衣（glycocalyx）との区別が困難であるために，細胞内粘液の性状の判定には陰性例として取扱った．

未分化型胃がんでは粘液産生陰性例はなく，PAS 染色のみが陽性であった症例が1例，PAS 染色と AB 染色とが陽性で HID 染色が陰性であった症例が11例，3つの染色すべてに陽性を示した症例が9例であった．分化型胃がんでは粘液産生陰性例は13例で，PAS 染色のみが陽性であった症例が1例，PAS 染色および AB が陽性であった症例が3例，PAS 染色，AB 染色，HID 染色のすべてに染色を示した症例が16例であった．大腸がんにおいては，分化型胃がんと類似した傾向を示したが，PAS 染色のみが陽性であった症例はなく，PAS 染色および AB 染色に陽性であった症例が4例，PAS 染色，AB 染色，HID 染色の3者に染色性を示した症例が17例であった．

2．代表症例の呈示

症例1：78歳，女性．本症例は多発胃がん例であっ

て，胃角上部小弯にⅡa 病巣と，他の1つは胃体上部後壁にⅡa 病巣が認められた．胃角上部の病巣は，中分化管状腺がんで，粘液産性は殆んど認められなかった．胃体上部後壁の病巣は，比較的良く分化した管状腺がんで，杯細胞型の形態を示す腫瘍細胞が多く認められた（**写真1a**）．HID-AB 染色では，大部分の杯細胞型腫瘍細胞は HID 染色に強陽性であった（**写真1b**）．

症例2：77歳，男性．Recto-sigmoid colon に発生した高分化腺がんである．**写真2**は，HID-AB 染色組織像を示す．多くの杯細胞型の粘液が HID 染色に強陽性であり，なかには矢印のごとく AB 染色にのみ陽性で，HID 染色にはほとんど染まらないものもみられた．PAS 染色に対しては弱陽性を示した．

症例3：39歳，男性．本症例は幽門前庭部のⅡc 病巣のために胃切除が行われたが，全胃に亘たる全割標本を組織学的に検索した結果，胃体部前壁に別個に微小がんが見出された．**写真3**は PAS-AB 染色による組織像を示すが，腺頸部を中心に PAS 強陽性で，AB 好性を示さない印環細胞がんの増殖巣が認められる．HID 染色に対しては全く染色性を示さなかった．

症例4：51歳，女性．胃体部小弯に認められたⅡc 病巣の症例で，**写真4**は HID-AB 染色による組織像を示す．粘膜の中間層に浸潤増殖する印環細胞がんであり，HID 染色に強陽性である．病巣辺縁には腸上皮化生も認められたが，HID 染色には陰性の粘液を有していた．この印環細胞がんは，PAS-AB 染色では両染色の色をとって，Purple に染色された．

考　察

胃がんは多彩な組織像を呈するため，現在まで多くの研究者によって種々の組織学的分類がなされ用いられてきた．1951年 Jarvi[1] らは，胃がんの約半数例が強い腺管形成性の性格と，杯細胞型粘液や小皮縁などの腸上皮の特徴を有していることから，1965年にこれらの胃がんを intestinal type と呼び，他の胃がんを diffuse type として，胃がんを二大別する分類を提唱した[2]．そして intestinal type の胃がんは，腸上皮化生粘膜から発生することを述べた．この分類は形態学的特徴と組織発生を考慮したもので，生物学的態度もおのおの異なることもあって，Laurn Järvi の分類として広く知られ，多くの研究者[12)~14)]によって多方面から検討が加えられている．

疫学的に腸上皮化生と胃がんとの密接な関係を示す事実は，Correa[15]，Haenszel[16]，Imai ら[17]の研究によって明らかにされ，胃がんの発生率の高い地域の住民には，高率な腸上皮化生の発生が認められ，特に intestinal type の胃がんと腸上皮化生との間には強い相関がみられている．組織学的に Mulligan ら[18]は胃がんと腸管に発生するがんとの類似性を観察し，Morson[19] は，腸上皮化生粘膜から胃がんへの移行を根処として，胃がんの約30%が腸上皮化生から発生するとした．本邦でも長与[20]は同様の見解を述べており，中村ら[3)4)5)]は数多くの微小がんの検索結果から，分化型がんは胃の腸上皮化生粘膜を，一方未分化型がんは胃固有粘膜を母地として発生するとした．このように胃がんのあるものは，腸上皮化生粘膜を母地として発生するとの考え方は広く知られている．一方，腸上皮化生を胃がんの前駆病変とする考え方[15)16)21)22)]には，腸上皮化生は胃がん発生には必須ではないとする研究者[23]や，無関係とする研究者[24]もあって，いまだ意見の統一は得られていない．

胃がんが腸上皮の特徴を有することに注目した研究は，光顕的および電顕的組織形態学的アプローチ[25]と，胃・腸管粘膜における粘液の性状や酵素の分布の差異を指標として用いるアプローチとがある．Wattenberg[26]，Plenteydt[27] らは酵素組織化学的手法を用いて，胃がんの約1/3の症例に，小腸の小皮縁に局在する Leucine aminopeptidase（LAP）の活性が認められることを見出した．しかし彼らは，LAP 活性のみられる胃がんをただちに腸上皮化生粘膜から発生したとせず，むしろ胃がんの腸上皮化生であろうと考えた．原[28]によると LAP 活性は分化型がんより未分化型がんにより多く見出されることを観察し，長与[29]は印環細胞がんの細胞質に LAP 活性が見出されることから，LAP 活性が陽性であるからといって，腸上皮型ときめこむのは当らないと述べている．

さて粘液の性状からみた検索としては，Järvi[1] は当初小皮縁のみられる intestinal type の胃がんにはほとんどの症例に酸性粘液が見出されることから，腸上皮化生起源の1つの根処としたが，その後粘液組織化学的には規則性はみられないとのべている[2]．すなわち Mowry ら[30]が指摘したように，胃粘膜にも酸性粘液がみられることがあり，酸性粘液を説明したことが腸上皮の特徴を示すことにはならないのである．またわれわれも，胎生期の胃粘膜にはかなり強い AB 好性を示す粘液が証明されることを観察している[10]ので，単に粘液を中性粘液と酸性粘液とに分類することによっては，胃粘膜と腸管粘膜とを区別するには不充分であると思われる．

写真1　症例1の H.E. 染色 (a) と HID-AB 染色 (b) 所見，中拡大.

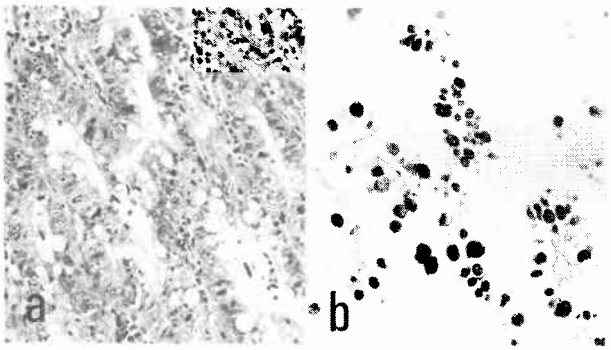

写真2　症例2の HID-AB 染色所見，中拡大.



写真3　症例3の PAS-AB 染色所見，中拡大.

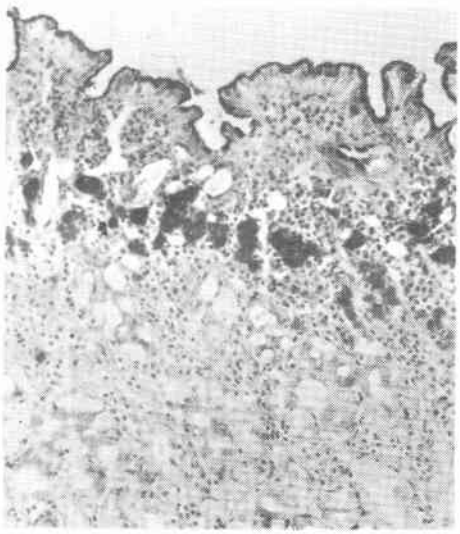

写真4　症例4の HID-AB 染色所見，弱拡大.

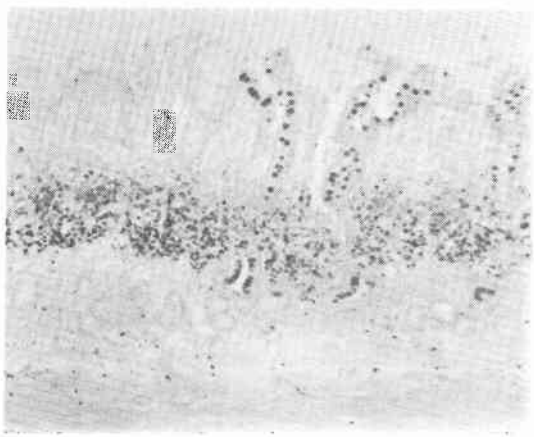

近年糖蛋白のあるものは硫酸が結合しており，この硫酸化糖蛋白は生体内に広く分布していることが知られてきた[31]．粘液組織化学的には，硫酸化糖蛋白はスルフォムチンと呼ばれており，数種の染色法が知られているが，Spicer による HID 染色[9]が広く用いられている．この方法を応用することによって，酸性粘液はシアロムチンとスルフォムチンとに分類されるようになった[8]が，興味あることに胃と腸管とではスルフォムチンの分布に差異が見出されることが判明した．すなわち少数の研究者を除いて，胃粘膜および小腸粘膜にはスルフォムチンは見出されず，大腸杯細胞に特有に見出されるという点で多くの報告[32)~37)]が一致している．また Lambert ら[38]は，Na_2So_4 を用いた Autoradiography によって，胃粘膜には硫酸化糖蛋白は認められず，胃液中の硫酸化糖蛋白は唾液由来であるとした．われわれも胎生期の胃粘膜を組織化学的に検索して，スルフォムチンは出現していないことをみている[10]．

以上のように胃固有粘膜と大腸粘膜とは，スルフォムチンの有無によって識別が可能である．したがって腫瘍が発生母地を模倣するならば，胃と大腸という粘液組織化学的に異なった母地から発生した腫瘍は，おのおの互いに異なった粘液の性状をより容易に示す可能性があるはずである．Lev[36] は胃がんの多くの例でスルフォムチンが証明されることを見出し，周囲粘膜との対比から，腸上皮化生を胃がんの前駆病変と考えた．Gad[33] は胃がんの組織型によって粘液の性状に差異のあることを見出し，高分化型胃がんにはスルフォムチンが多く，中分化および未分化型胃がんはシアロムチンが優勢であるとしている．一方，分化型胃がんと大腸がんとの形態学的類似性が広く認められているにもかかわらず，粘液組織化学的に対比検討した報告は少ない．Goldman[37] は，胃がんの粘液は複雑な性状を示し，周囲粘膜における粘液の性状と明らかな相関は見出されないとし，胃がんと腸上皮化生とは無関係であるとのべ，大腸がんについては，半数以上の症例でスルフォムチン産生の減少がみられることを観察している．また久保田ら[39]は，胃および大腸の膠様腺がんを対比した結果，おのおのの粘液の性状は発生母地の差異を反映していると述べている．

われわれの検索した結果からみると，まず PAS 染色を指標とした中性粘液からみると，未分化型胃がんに最も高度に証明され，次いで分化型胃がんであって，大腸がんでは最も PAS 染色に対する染色性は弱い傾向にあった．これらの傾向は，正常の胃粘膜，腸上皮化生粘膜，大腸粘膜の PAS 染色に対する染色性とそれぞれ類似しているようであった．シアロムチンについてみると，未分化型胃がん，分化型胃がん，大腸がんのそれぞれには，AB 染色の染色性に明らかな差異は認められなかった．しかし，未分化型胃がんが胃の固有粘膜から発生し，発生母地を模倣するとするならば，PAS 染色に対する染色性はこれに合致するが，AB 好性が強く見出された事実は一見矛盾するするようにも思える．この点は胎児胃粘膜においては，かなり強い AB 好性を示す粘液が含まれていることを考慮すると，腫瘍の胎児性性格をあらわしているとも解釈できよう．

さてスルフォムチンが出現する頻度および染色性の強さからみると，分化型胃がんと大腸がんとは良く類似する傾向が示された．大腸がん症例においては，Goldmann[37]の指摘したごとく，かなりの症例でスルフォムチンの減少が認められたが，このことは腫瘍細胞がスルフォムチン産生という形質発現からみて，充分分化していないことを示していると思われる．スルフォムチンは胎生期の大腸粘膜においては，成人の大腸粘膜と比べて少量しか証明されないことも観察されている[10]．一方腸上皮化生粘膜にもスルフォムチンが証明されることがある[11)36)37)]ので，分化型胃がんに出現するスルフォムチンの由来を，この腸上皮化生粘膜に求めることも可能である．われわれはスルフォムチンが陽性の腸上皮化生は，一定の規則性をもって胃粘膜に出現することを見出している[11]ので，胃がんと腸上皮化生とをスルフォムチンを指標として詳細に検討する必要があると考えている．

われわれの検索した未分型胃がんにおいて，大腸がんや分化型胃がんに比較すると頻度は低いけれども，21例中の9例にスルフォムチンが証明された事実にも注目する必要があろう．すなわち，スルフォムチンの証明されない胃の固有粘膜から発生すると考えられる未分化型胃がんにも，スルフォムチンが出現するのである．この事実は先に述べたように，腫瘍の胎児性性格のみからでは説明ができない．一方腫瘍は未分化であると同時に，様々な方向への分化を示す能力を有していることを示す事実は多く知られている．したがって未分化型胃がんが胃固有粘膜から発生したとしても，発生母地を模倣して胃固有粘膜への分化傾向を示すのみでなく，大腸杯細胞に特有であるスルフォムチン産生という異なった方向への分化傾向を示していると考えることができる．Wattenbgrg[26]．Plenteydt ら[27]は LAP 活性を示す胃がんを見出した解釈として，胃がんが化生を起したためであると

考えたが，その後 LAP 活性が分化型胃がんよりも未分化型胃がんにより高頻度に見出されるという事実[28)29)]と考え併せると，胃がんが多方向への分化能力を有しているためと考えたが方が妥当のように思われる．

近年勝山ら[40)]は，コンカナバリンAを用いたパラドックス染色法を開発し，消化管粘膜に含まれる粘液は，Type I, Type II, Type III の3種に分類されることを見出した．この染色法は，今回われわれが用いた酸性度にもとずく染色法と異なっているので，組み合わせて用いることができ，さらに詳細な粘液の分類が可能である．Type III の粘液は，胃の幽門腺上皮および副細胞，十二指腸のブルンネル腺上皮に特異的であるとされ，われわれも胎児胃・腸管粘膜でこのことを確認している．興味あることに，Type III 型粘液は分化型胃がんにも証明される[41)42)]という．この染色法を用いて大腸がんを検索することによって，新しい有力な情報が得られる可能性があり，われわれも現在検討を行いつつある．

まとめ

早期胃がん51例54病変と大腸がん34例について，粘液組織化学的検討を行って以下の結果を得た．

1．腫瘍細胞内粘液量の多寡からみると，分化型胃がんおよび大腸がんは約 1/3 の症例が，粘液が陰性かあるいは微量にしか認められなかった．一方，未分化型胃がんにおいては，全例に粘液が証明され，しかも多量の粘液産生を示すものが多かった．

2．中性粘液は未分化型胃がんの全例に認められ，高度に含まれている症例が大部分であった．分化型胃がんおよび大腸がんにおいても，全例に中性粘液が証明されたが，量的には未分化型胃がんに比べて少量であった．

3．シアロムチンは，分化型胃がん，分化型胃がん，大腸がんの3者に高度に証明され，大差は認められなかった．

4．スルフォムチンは，分化型胃がんおよび大腸がんのほとんどの症例に証明された．一方，未分化型胃がんにも見出されることがあり注目された．

5．腫瘍細胞内粘液の性状からみて，分化型胃がんと大腸がんとは類似性が見出され，分化型胃がんが腸上皮化生粘膜を母地として発生する可能性が示唆された．また，腫瘍は発生母地を模倣して粘液を産生し，胎児性性格を示すと考えられ，同時に，異った方向への分化を示す多潜能を有していると考えられた．

稿を終えるにあたり，ご校閲を頂いた広大医学部第II病理学教室，徳岡昭治教授に幸甚なる謝意を表する．また実際の染色その他で，終始適切なご助言，ご助力を頂いた広大原医研渡辺敦光博士，信大医学部第II病理学教室勝山努博士に深謝する．

参考文献

1) Jarvi, O., et al.: On the role of heterotopia of the intestinal epithelium in the pathogenesis of gastric cancer. Acta. Path. Microbiol. Scand., **29:** 26—44, 1951.
2) Lauren, P.: The two histological main type of gastric carcinoma, anattempt at a histological classification. Acta. Path. Microbiol. Scand., **64:** 31—49, 1965.
3) Nakamura, K., et al.: Carcinoma of the stomach in incipient phase, its histogenesis and histological appearance. Gann, **59:** 251—258, 1968.
4) 中村恭一：胃癌の病理＝微小癌と組織発生．東京，金芳堂，1972.
5) 管野晴夫ほか：異つた二つの胃癌の提唱．医学のあゆみ，71：641～643，1969.
6) 胃癌取扱い規約，第9版，胃癌研究会編，東京，金原出版，1974.
7) 大腸癌取扱い規約，大腸癌研究会編，東京，金原出版，1977.
8) Spicer, S.S.: Suggestion for a histochemical terminology of carbohydrate-rich tissue component. J. Histochem. Cytochem., **13:** 599—603, 1965.
9) Spicer, S.S.: Methods for localizing mucosubstances in epithelial and connective tissues. Meth. Achiev. Path., **2:** 78—112, 1967.
10) 種村一磨ほか：胎児胃腸管粘膜の粘液組織化学的検討．医学のあゆみ，109：275～277，1979.
11) 種村一磨ほか：胃の腸上皮化生粘膜の粘液組織化学的検討，その分類と分布．医学のあゆみ，投稿中．
12) 石舘卓三ほか：胃癌組織型（Lauren 分類）と胃粘膜腸上皮化生について．日病会誌，62：238，1973.
13) 野田尚一ほか：胃癌の組織学的分類—Intestinal type carcinoma と Diffuse carcinoma の生物学的特徴と組織発生に関する組織学的研究．癌の臨床，16：786～797，1970.
14) Ming, S.C.: Gastric carcinoma, a pathological classification. Cancer, **39:** 2475—2485, 1977.
15) Carrea, P.: Gastric cancer in columbia. III natural history of precursor lesions. J. Nat. Cancer Inst., **57:** 1021—1026, 1976.
16) Haenszel, W., et al.: Gastric cancer in columbia. II case control epidermologic study of precursor lesions. J. Nat. Cancer Inst., **57:** 1021—1026, 1976.

17) Imai, T., et al.: Chronic Gastritis in Japanese with reference to high incidence of gastric carcinoma. J. Nat. Cancer Inst., **47:** 179—195, 1971.
18) Mulligan, R.M., et al.: Histogenesis and biologic behavior of gastric carcinoma. Study of one hundred thirty eight cases. Acta. Path., **58:** 1—25, 1954.
19) Morson, B.C.: Carcinoma arising from area of intestinal metaplasia in the gastric mucosa. Br. J. Cancer, **9:** 377—385, 1955.
20) 長与健夫：化生性胃炎より発生した早期胃癌の発生と増殖の様式について．癌の臨床，4：270～276，1958.
21) Sugimura, T., et al.: Emzymological changes in abnormal differentiation: Intestinal metaplasia in human gastric mucosa. A possible precancerous changes. In differentiation and control of malignancy of tumor cells. Univ. Tokyo Press pp. 251—263, 1974.
22) Kawachi, T., et al.: Precancerous changes in the stomach. Cancer Res., **31:** 2673—2677, 1974.
23) Stemmerman, G.N., et al.: Intestinal metaplasia of gastric mucosa. A gross and microscopic study of its distribution in various disease state. J. Nat. Cancer Inst., **41:** 627—634, 1968.
24) 太田邦夫：胃癌の発生．日病会誌，53：3～16，1964.
25) Sasano, S., et al.: Ultrastructural cell patterns in human gastric carcinoma compared with non-neoplastic gastric mucosa. J. Nat. Cancer Inst., **43:** 783—802, 1962.
26) Wattenberg, L.W.: Histochemical study of aminopeptidase in metaplasia and carcinoma of the stomach. Arch. Path., **67:** 281—286, 1959.
27) Plenteydt, H.R., et al.: Emzyme histochemistry of the human stomach, with special reference to intestinal metaplasia. J. Path. Bact., **80:** 317—322, 1960.
28) 原　久弥：胃癌組織における Leucine Aminopeptidase の組織化学的研究およびその胃癌細胞診への応用，前篇．胃癌組織における Leucine Aminopeptidase の組織化学的研究．日消会誌，67：343～361，1970.
29) 長与健夫：胃癌発生に関する組織学的，実験的研究．日病会誌，65：3～25，1976.
30) Mowry, R.W., et al.: Detection and properties of acidic polysaccharides in gastric carcinoma and in stomachs resected for peptic ulcer. J. Histochem. Cytochem., **7:** 321, 1959.
31) 吉沢善作：硫酸化糖蛋白，蛋白質，核酸，酵素，15：36～46，1970.
32) Sheahan, D.J., et al.: Comparative histochemistry of gastrointestinal mucosubstances. Am. J. Anat., **146:** 103—132, 1976.
33) Gad, A.: A histochemical study of human alimentary tract mucosubstances in health and disease. I normal and tumors. Br. J. Cancer, **23:** 52—63, 1969.
34) Lev, R.: Histochemical and radioautographic studies of normal human fetal colon. Histochemistry, **39:** 301—311, 1974.
35) Lev, R.: Histochemical studies of developing human fetal small intestine. Histochemie, **29:** 103—119, 1972.
36) Lev, R.: The mucin histochemistry of normal and neoplastic gastric mucosa. Lab. Invest., **14:** 2080—2100, 1965.
37) Goldman, H., et al.: Mucin in normal and neoplastic gastrointestinal epithelium. Arch. Path., **85:** 580—586, 1968.
38) Lambert, R., et al.: Origins of sulfated glycoproteins in human gastric secretions. Digestion, **4:** 234—249, 1971.
39) 久保田洌ほか：胃および大腸膠様腺癌の粘液組織化学的比較．日本癌学会総会記事，37：211，1978.
40) Katsuyama, T., et al.: Histochemical differentiation of complex carbohydrate with variants of the concanavalin A horseradish peroxidase meth. J. Histochem. Cytochem., **26:** 233—250, 1978.
41) Katsuyama, T., et al.: The mucosubstances histochemistry of the tubular and papillary adenocarcinomas. 日本癌学会総会記事，**37:** 200, 1978.
42) Katsuyama, T., et al.: Mucosubstance histochemistry of normal and neoplastic gastric mucosa—application of the paradoxical concanavalin A staining (PCS). 日本癌学会総会記事，**36:** 194, 1977.