日消外会誌　12（8）：547～552，1979年

胆道系悪性腫瘍における経動脈門脈造影像の検討

筑波大学臨床医学系外科　*同内科

名越　和夫　折居　和雄　轟　健
更科　広実　竹島　徹　高瀬　靖広
尾崎　梓　深尾　立　岡村　隆夫
*中原　朗　岩崎　洋治

EVALUATION OF ARTERIAL PORTOGRAPHY IN CARCINOMA OF THE BILIARY TRACT

Kazuo NAGOSHI, Kazuo ORII, Takeshi TODOROKI, Hiromi SARASHINA, Toru TAKESHIMA, Yasuhiro TAKASE, Azusa OZAKI, Katashi FUKAO, Takao OKAMURA, *Akira NAKAHARA and Yoji IWASAKI

Institute of Clinical Medicine, Department of Surgery
* Department of Internal Medicine, the University of Tsukuba

肝門部胆管癌10例，胆のう癌6例を対象に術前，門脈への浸潤の有無を知る目的で，経動脈門脈造影を施行し，門脈像と手術および剖検所見との対比より，その診断的意義を検討した．血管拡張剤を用いた経上腸間膜動脈門脈造影を行えば常に明瞭な門脈造影像を得ることができる．さらに門脈と胆管の位置関係を考慮して門脈を2分間（正面，第2斜位）より撮影し，得られた門脈造影所見は手術および剖検所見とよく一致し，切除可否の決定の術式選択に有効であった．また胆管造影像で肝内胆管第2分岐部を越えて肝側に浸潤のおよぶ胆管癌では，門脈への浸潤の可能性が高いことが判明した．

索引用語：経動脈門脈造影，経皮経肝門脈造影，肝門部胆管癌，胆のう癌，肝門部胆管空腸吻合術

はじめに

胆道系悪性腫瘍のなかでとくに肝門部胆管癌および胆のう癌は，その早期発見の機会は少なく外科治療の対象が進行癌であることが多い．したがってその手術成績も他の消化管悪性腫瘍に比べ著しく劣るのが現況である[1)~5)]．また最近の胆道精査法のめざましい進歩にもかかわらず，腫瘍の浸潤範囲の決定や切除可否の決定の客的観方法に乏しく，手術時所見より経験的に術式の選択がなされることが多い．ところでこれら肝門部胆管癌および胆のう癌の切除可否を決定する極めて重大な因子に門脈への浸潤の有無がある．とくに最近報告をみるようになったこれら疾患に対する肝葉切除術や血行再建を附加した拡大肝葉切除術を行うにあたっては，術前に悪性腫瘍の門脈への浸潤の有無を正しく診断することが不可決といわねばならない．一方門脈造影法は経脾門脈造影法，経皮経肝門脈造影法，腹腔動脈あるいは上腸間膜動脈造影法などの方法により行われているが，われわれはこれまで動脈造影時に施行できる血管拡張剤を用いた経上腸間膜動脈造影を行ってきた．

そこで，このような方法で得られた門脈像に前述のような診断能があるかどうか知る目的で，われわれの経験した肝門部胆管癌および胆のう癌症例について門脈像と胆管像，門脈像と手術あるいは剖検所見とを比較，検討した．

対象および方法

1976年10月筑波大学病院開設より1979年1月まで（2年4カ月間）に経験した21例の胆道系悪性腫瘍（**Table 1**）のなかで，手術および剖検で病理組織学的に確認された肝門部胆管癌10例，胆のう癌6例を対象とした．なお男女比は，肝門部胆管癌で4：6，胆のう癌で3：3

Table 1　Sex and Age of patients with biliary tract carcinoma

Location	Sex			Median Age
	Male	Female		(yr)　(range)
Extrahepatic biliary system	7	8	15	69.7　(19−84)
Upper region	5	7	12	58.2　(19−81)
Middle region	1	−	1	80.0
Lower region	1	1	2	71.0　(58−84)
Gallbladder	3	3	6	67.8　(50−77)

1976.10−1979.1 THE UNIVERSITY OF TSUKUBA

であり，年齢は19歳から81歳（平均60.8歳）である．

門脈像は，Seldinger 法による動脈造影検査時に得られる，腹腔動脈造影静脈相および血管拡張剤を用いた経上腸間膜動脈門脈造影法によった．通常腹腔動脈造影は40ml の造影剤（Iodamide Meglumin, コンラキシンH）を10ml/sec で注入し，撮影のプログラムは最初の8枚を秒間2枚，次の4枚を秒間1枚，最後の4枚を2秒間に1枚の計16枚で行った．また経上腸間膜動脈門脈造影は，上腸間膜動脈に挿入しカテーテルより血管拡張剤（塩酸パパベリン40mg）を注入し，引き続いて造影剤50ml を12.5ml/sec で注入し，撮影は最初の8枚を秒間1枚で，次の8枚を2秒間に1枚の計16枚ので行なった．なおわれわれは，門脈への浸潤の有無を正しく診断するためには，2方向より門脈像を得る必要があると考えた．このため背臥位門脈正面像は腹腔動脈造影法で，背臥位第2斜位30° 像は経上腸間膜動脈門脈造影法で撮影した．胆管造影像は主に P.T.C 像により読影し，少数例に ERC, DIC を用いた．なお手術および剖検所見は，血管造影時より3ヵ月以内の症例のみを対象とした．

成　績

血管拡張剤を用いた経上腸間膜動脈門脈造影では，1例を除く他の全症例に診断的に有効な門脈像を得ることができた（**Fig. 1**）．不充分な造影に終った1例は大動脈の強い蛇行のために，上腸間膜動脈に Catheterization したカテーテルが造影剤注入時の圧力によって，recoil し充分量の造影剤が上腸間膜動脈内に注入されなかった症例である．これらのことより血管拡張剤に引きづついて充分量の造影剤を上腸間膜動脈に注入することにより，常に診断的に有効な門脈像を得ることが可能であると考える．

しかし腹腔動脈造影静脈相で同様な診断的に有効な門脈像を得た症例は2/15と少なく（**Table 2**），（**Fig.2**）症例によっては背臥位で経上腸間膜動脈門脈造影を追加した．腹腔動脈造影静脈相で明瞭な門脈像を得ることが困難なのは注入された造影剤が大量に脾臓に pool されたのち，徐々に門脈系へと移行するため，門脈血中の造影剤濃度が，経上腸間膜動脈門脈造影に比べ薄いためであると考えられる．

ところで肝門部胆管癌の手術々式は，胆管切除術と肝切除兼切除術に大別することができるが，われわれは次のような基準により手術々式の選択を行っている[1)8)9)10)]すなわち動脈および門脈に浸潤圧排等の所見が

Fig. 1　Normal superior mesenteric arterial portography of the patient with lower bile duct carcinoma. The superior mesenteric vein, portal vein and intrahepatic potal vein are clearly visualized after injecting 40mg of papaverin and 50ml contrast medium into the superior mesenteric artery.

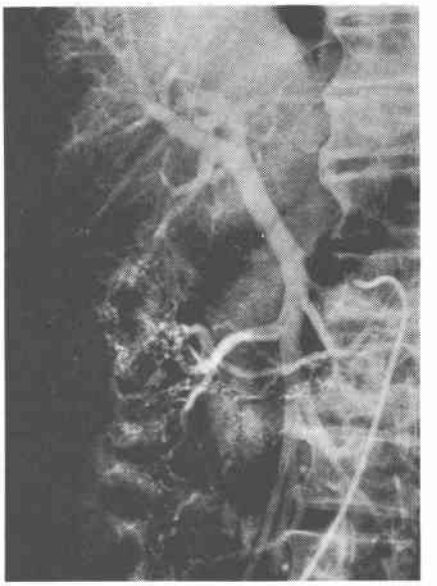

Table 2　Evaluation of celiac and superior mesenteric portography

		Celiac Portography	Superior Mesenteric Portography
Upper third of the extrahepatic duct carcinoma	Poor	2	1
	Fair	5	−
	Good	3	1
	Excellent	−	8
Carcinoma of the gallbladder	Poor	1	−
	Fair	3	−
	Good	1	1
	Excellent	1	5

Poor　: Portogram is not demonstrated.
Fair　: Portogram is demonstrated, but impossible for diagnosis.
Good　: Portogram, possible for diagnosis.
Excellent: Clear portogram.

Fig. 2 Venous phase of celiac angiography in the same patient as Fig. 1. Portogram is demonstrated, but impossible for diagnosis.

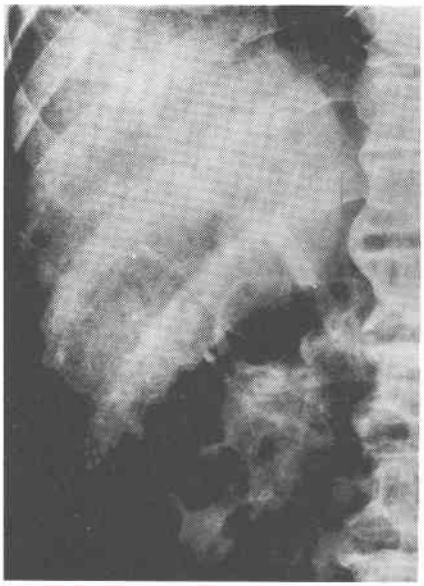

なく，胆管像でも肝内胆管の第2分岐部を越えて浸潤所見のない症例には，肝門部胆管切除術を予定する．また右葉あるいは左葉の一側葉の血管系に浸潤，圧排などの所見を認めるか，あるいは一側葉の胆管の第2分岐を越えて浸潤所見をみる症例には肝切除兼胆管切除術を予定術式としている．さらによりよい根治性を得るためには，尾状葉からの肝管が左右肝管合流部に極めて近接して流入してくることを考慮すれば肝門部原発の胆管癌の多くの症例に，肝葉切除が適応となると考える．このよ

Table 3 Correlation between cholangiography and portography

	Case	Cholangiography	Portography
Carcinoma of the bile ducts	1 2 3 4	Tumors below the second bifurcation of the hepatic ducts	Normal portography
	5 6 7 8 9 10	Tumors beyond the scond bifurcation of the hepatic ducts	Irregular cariber nearby bifurcation of the portal vein or its hepatic branch
Carcinoma of the gallbladder	1 2 3 4	Irregular cariver of the extrahepatic bile ducts	Irregular cariber and deformity of the portal vein
	5	Complete obstruction of the extrahepatic bile ducts below the bifurcation	
	6	Displacement of the extrahepatic bile ducts	Smooth displacement of the portal vein

Fig. 3-a Superior mesenteric arterial portography of the patient with carcinoma beyond the second bifurcation of the hepatic ducts. Irregular carber is demonstrared in the portal bifurcation (⊢).

Fig. 3-b Superior mesenteric arterial portography in the same patient as Fig. 3-a. Irregular cariber can not be recognized by a routine projection.

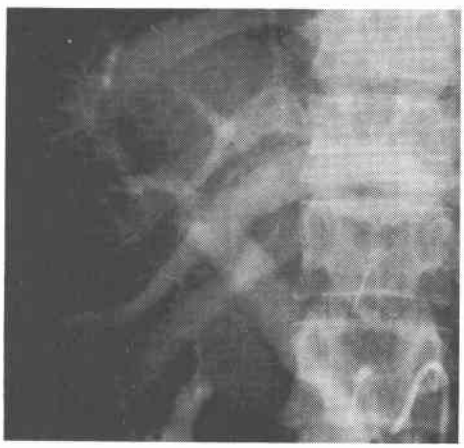

うに胆管像よりみた術式選択の基準を肝内胆管第2分岐としているため，癌浸潤が肝内胆管第2分岐部を越えて肝側へと浸潤する症例と，そうでない症例に分けて，門脈像と胆管像，門脈像と手術あるいは剖検所見とを比較した．

胆管造影像よりみた癌浸潤範囲と門脈造影像の比較

肝門部胆管癌10例中（**Table 3**），肝内胆管第2分岐部を越えて浸潤のおよぶ6症例（5，6，7，8，9，10）では，症例5を除く5/6に肝門部周辺門脈に圧排，浸潤

Fig. 4　Superior mesenteric arterial portography of the patient with carcinoma below the second bifurcation of the hepatic duct. Portal and intrahepatic vein are normal.

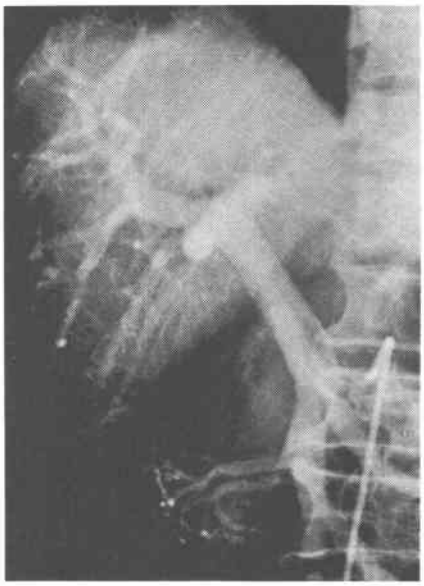

所見（**Fig. 3**）を認めた．比較的限局型の4症例（1，2，3，4）では同所に異常所見をみたものはなかった（**Fig. 4**）．

さらに6例の胆のう癌の胆管像と門脈像を比較する（**Table 3**）と，胆管の完全閉塞を呈したものは症例5のみで他の4症例（1，2，3，4）はすべて総肝管に狭窄を伴う浸潤像を呈した．これら6症例の門脈像を検討すると，5例に門脈本幹の圧排，浸潤所見（**Fig. 5**）を，他の1例にsmoothな圧排所見（**Fig. 6**）をみた．なお胆のう癌による圧排，浸潤所見を読影するにあたっては，背臥位門脈正面像より，第2斜位30°門脈像がより所見が強調され読影が容易であった（**Fig. 5 a, b**）．

Fig. 5-a　Venous phase of celiac angiography of the patient with carcinoma of the gallbladder. The portal vein has irregular cariber.

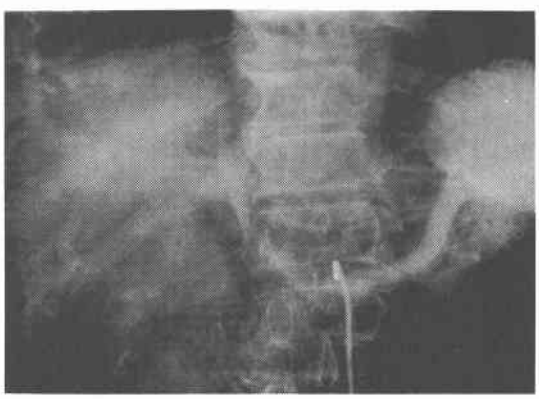

Fig. 5-b　Superior mesenteric arterial portography in the some patient as Fig. 5-a. Irregularity of the portal vein is exaggerated by a left oblique 30° projection.

Table 4　Correlation between portography and local appearance at surgery or autopsy

	Case	Portography	Local Appearance of the Tumor
Carcinoma of the bile ducts	1, 2, 3, 4, 5	Normal Portography	No infiltration to the Portal vein
	6	Narrowing at the right principal branch	Slight infiltration to the right principal portal branch
	7	Narrowing below the bifurcation and no visualization of left portal branch	Infiltration to the bifurcation and left principal portal branch
	8	----------	Infiltration to the bifurcation of the portal vein
	9	Narrowing below the bifurcation and right principal branch	Same with the above
	10	Narrowing of the left principal branch	Infiltration to the left principal portal branch
Carcinoma of the gallbladder	1, 2, 3, 4	Irregular cariber and deformity of the portal vein	Marked lymphnodes metastasis surrounding portal and superior mesenteric vein
	5		Direct infiltration to the portal vein and lymphnodes metastasis
	6	Smooth displacement	No metastasis to the lymphnodes and no direct infiltration to the portal vein

Fig. 6-a Superior mesenteric arterial portography of the patient with carcinoma of the gallbladder. The portal vein is displace to the left, but its cariber is smooth.

Fig. 6-b Venous phase of celiac angiography in the same patient as Fig. 6-a. The portal vein is displaced to the left and its right margin is not clearly visualized because of the stream line phenomenon.

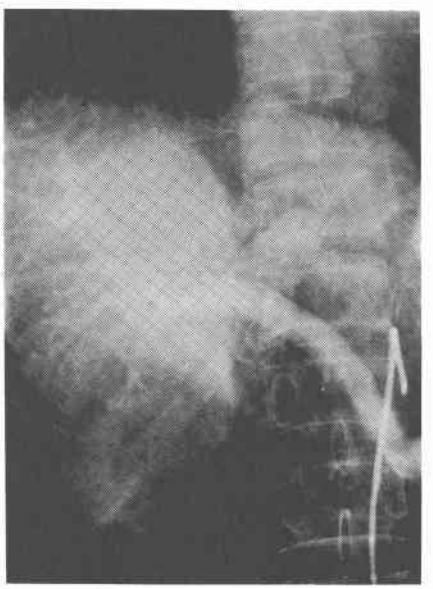

手術または剖検所見と門脈造影像の比較

門脈造影像と手術または剖検による膵後部肝十二指腸靱帯から肝門部に至る局所の所見を比較検討する（**Table 4**）と，肝門部胆管癌で病変部に接する門脈に浸潤ありと診断した4例全例に術中または剖検所見で浸潤を認めた．また門脈像で同所に浸潤所見のみられなかった5例には，いずれも門脈に浸潤はなかった．

なお胆のう癌の6例中，浸潤圧排所見ありとした5例の全例に胆のう癌の肝十二指腸靱帯への直接浸潤，あるいは著明な肝十二指腸靱帯，膵上縁，膵後部へのリンパ節転移をみた．smooth な圧排所見のみ（**Fig. 6**）で浸潤なしと診断した1症例では，緊満した胆のうによる肝十二指腸靱帯の圧排のみで浸潤はなく，拡大肝葉切除術により根治術が可能であった．

考　察

胆道系悪性腫瘍の中でも外科治療の困難な肝門部胆管癌および胆のう癌の切除可否の決定や術式選択のためには，術前に門脈への浸潤の有無を正確に知る目的で明瞭な門脈造影像を得ることが重要である．

門脈造影法は，1945年 Blakemore らにより開腹下に門脈系に直接カテーテルを挿入し，施行された．その後 Child, Moore, Rousselot らにより同法が追試されたが，その手技が煩雑で満足な結果を得ることは困難であった．なおこの検査法の最大の欠点は開腹を要するために，手術中に行われ術前診断に用いることができないことであろう．ついで1951年 Abeatini らが犬での経脾門脈造影を報告し，Legen が人に，これを応用し門脈造影像を得ることに成功した[11]．現在でもなお経脾門脈造影は一部の施設で行われているが，後出血などの重大な合併症が多く通常は手術直前に行われることが多い．それゆえ最近では Ödman[12] らによって報告された動脈造影の際の Arterial Portography で代用することが多くなっている．また Lunderquist らによって始められた経皮経肝門脈造影法[13][14]は，経脾門脈造影法に比較して合併症は少ないが，後出血，hemobilia などの合併症の報告をみる．さらにその手法は必ずしも容易ではなく，成功率も報告者によってさまざまであり，造影診断の目的で同法を行うには demerit も考慮しなければならない．しかし，われわれが通常行っている血管拡張剤を用いる経上腸間膜動脈門脈造影法は動脈造影検査時に，全く特殊な手技を必要とせずに明瞭な門脈像を得ることができる利点がある．さて経動脈門脈造影法のために用いられる血管拡張剤としては，パパベリン，プロスタグランデ

ィン，イミダリンなどがあるが，われわれは，安価で入手の容易な，血管壁平滑筋作動性のパパベリンを用いている．また肝膵疾患451例（肝硬変376膵75）の経験では，注入時に灼熱感がある以外は同薬剤によって合併症をみたものは1例もなく，きわめて安全な検査法であるといえる．なお腹腔動脈造影静脈相による門脈像は**Table 2**に示すごとく，診断的に有効な門脈像が得られることは少ない．脾動脈造影あるいは上腸間膜動脈門脈造影を行うことより明瞭な門脈像を得ることが可能となる[11)15)16)]．われわれは脾動脈造影よりは，脾の大きさに左右されることなく常に明瞭な門脈像を得ることができる経上腸間膜動脈門脈造影法を頻用している．

門脈への浸潤の有無を正しく診断するためには，すでに述べたように1方向だけでなく2方向より門脈を撮影する必要がある．胆管と門脈との解剖学的位置関係より[17)]，背臥位のみで門脈への浸潤，圧排の有無を正しく診断することは困難である．このため第2斜位30°により門脈造影を行えば，上腸膜静脈，門脈が椎体の右側に，ほぼ一直線に造影され肝門部，膵上縁，膵後部，および肝十二指腸靱帯内のリンパ節転移による影響も読影が容易となる（**Fig. 5**）．しかしLumbar lordosisの症例では門脈系が大きく変形し，走行異常をきたすので読影に際して，十分な注意が必要であろう．

ところで，われわれの行っているArterial Portographyによる門脈造影所見と手術あるいは剖検の結果を対比すると，門脈像で浸潤ありと診断した症例のすべてに，レ線像に一致した浸潤圧排所見をみた．

また胆管像で第2分岐部を越えて浸潤ありと診断した症例の5/6に門脈への浸潤をみた．

これらのことより動脈造影検査時に，血管拡張剤を用いた経上腸膜動脈門脈造影を行うことにより悪性腫瘍と門脈との関係を術前に正確に知ることが可能となると考える．

むすび

1）動脈造影検査時に同時に施行できる血管拡張剤を用いた経上腸間膜動脈門脈造影により，安全かつ容易に，常に明瞭な門脈造影像を得ることができる．

2）このようにして得られた門脈像は，手術ならびに剖検所見とよく一致し，正確な術前診断が可能となる．

3）肝門部胆管癌で肝内胆管第2分岐部を越えて浸潤のおよぶ症例では，門脈浸潤の可能性が高い．

4）胆道系悪性腫瘍に対して経上腸門膜動脈門脈造影を2方向より撮影することにより原発部位だけでなく，周囲へのリンパ節転移による門脈系への浸潤，圧排の有無が診断可能となる．

文　献

1) 岩崎洋治ほか：肝門部胆管癌切除術—特に左葉切除を伴った肝門部胆管癌切除術—．日外誌，79：788—791，1978．
2) Longmire, W.P. Jr., et al.: Carcinoma of the extrahepatic biliary tract. Ann. Surg., **178:** 333—345, 1973.
3) 木南義男ほか：肝門部胆管癌の手術成績と型分類．日消外誌，11：379—383，1978．
4) Todoroki, et al.: Gross Appearance of Main Hepatic Duct Carcinoma and Its Prognosis. (A collective Review of 23 Successful Resections.) Surg. Gynecol. Obstet. in press.
5) 土屋○一ほか：外科からみた胆道癌．胃と腸，12：733—743，1977．
6) 大藤正雄ほか：胆のう癌と胆管癌，早期発見の可能性．Medicina，13：212—213，1976．
7) Richard, P.F., et al.: Primary carcinoma of the gallbladder. Study of 108 cases. Canada J. Surg., **19:** 27—32, 1976.
8) 岩崎洋治ほか：肝門部胆管癌に対する手術々式．手術，30：795—803，1976．
9) 岡村隆夫ほか：肝門部胆管癌の治療—とくに切除例を中心にして—．外科，38：867—873，1976．
10) Iwasaki, et al.: Treatment of carcinoma of the biliary system. Surg. Gynecol. Obstet., **144:** 219—224, 1977.
11) Abrams, H.L.: Angiography.: 1073—1088, Little, Brown and Company, Boston, 1971.
12) Odman, P.: Percutaneous Selective Angiography of the Coeliac artery. Acta Radiol., I, 1958.
13) Lunderquist, A.: Transhepatic catheterization and obliteration of the coronary vein in patients with portal hypertension and esophageal varices. New Eng. J. Med., **291:** 649—652, 1974.
14) 鈴木光二ほか：経皮経肝的門脈造影法について．第1報：方法と診断的意義について．肝臓，609—617，1976．
15) 有山　襄ほか：膵癌の診断—血管造影—．内科，26：407—415，1975．
16) Reuter, S.R. and Redman, H.C.: Gastrointestinal angiography: 269—283, Saunders, Philadelphia, 1972.
17) Hoevels, J.: Topographic relation of portal vein to extrahepatic bile ducts. A combined portographi-cholangiographic study in 25 cadavers. Fortschr. Röntgenstr., **129:** 217—222, 1978.