日消外会誌　12（8）：558～561，1979年

家族性大腸ポリポージスに対する全結腸切除，直腸粘膜抜去，回腸引き抜き術式の1例

県立西宮病院外科
別府　真琴　　後藤　満一　　左近　賢人
疋田　邦彦　　平井　健清　　村井　紳浩
谷口　積三
同　放射線科
吉　本　信　次　郎

TOTAL COLECTOMY, RESECTION OF THE RECTAL MUCOSA AND ILEOPROCTOSTOMY WITH PRESERVATION OF CONTINENCE

Makoto BEPPU, Mitsukazu GOTO, Masato SAKON, Kunihiko HIKITA Tsugukiyo HIRAI, Nobuhiro MURAI, Sekizo TANIGUCHI and Shinjiro YOSHIMOTO*

Department of Surgery, Nishinomiya Prefectural Hospital
*Department of Radiology, Nishinomiya Prefectural Hospital

索引用語：家族性大腸ポリポージス，全結腸切除―直腸粘膜抜去―回腸引き抜き法．

はじめに

家族性大腸ポリポージス（以後 FPC と呼ぶ）は，癌の発生する頻度がきわめて高く，しかも放置すれば全例癌化すると考えられている．直腸に癌の認められない本症に対して，一般的には，直腸を残して全結腸を切除し，回腸直腸吻合術を施行して，術後定期的に残存直腸を直腸鏡にてしらべ follow up していくという方針と，結腸直腸切除および回腸人工肛門造設術を行い，癌発生を完全に予防するべきとする2つの考えがある．

しかし1951年 Devine[1] が本症に行った全結腸切除，直腸粘膜抜去，回腸引き抜き法は，直腸肛門の機能を温存し，しかも癌発生の母地である粘膜を取り去るという点で，理想的な手術と考えられる．

われわれは，すくなくとも直腸のポリープには癌化が認められないと考えられた19歳男性の本症患者に，本法を施行したので報告する．

症　例

患者：19歳，男性

既往歴：特記すべきものなし

図1　家系図

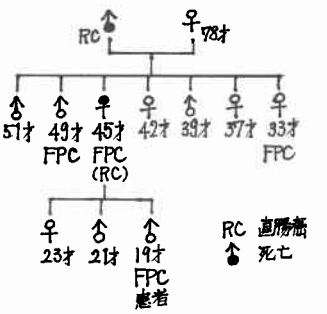

家族歴：**図1**

現病歴：母親が1977年3月28日，FPC（直腸癌合併）にて，大腸直腸全剔術，回腸瘻造設術施行．この時FPCと判明したが，症状がなかったので，手術を拒否．1978年6月8日下血をきたし来院．手術に同意し6月19日，全結腸切除，直腸粘膜抜去，回腸引き抜き法を施行した．

注腸造影所見：**図2**

図2　注腸造影

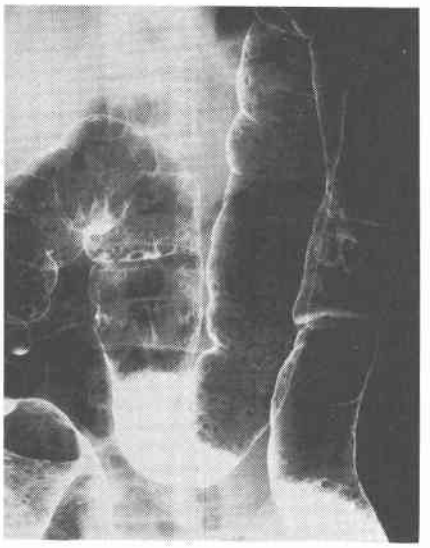

図3　直腸鏡写真

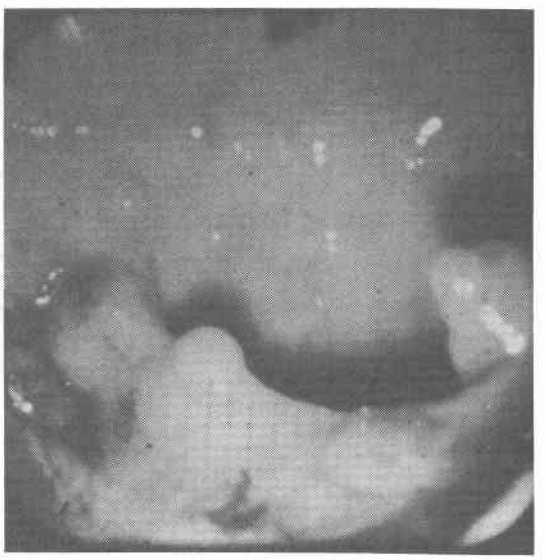

帽針頭大からアズキ大のポリープを，結腸全域にわたって散在性に多数認め，下行結腸に分葉化したウズラ卵大のポリープ（1977年3月20日の注腸造影で小指頭大であったもの）をみる．

直腸鏡所見：**図3**

アズキ大2ケおよび拇指頭大1ケのポリープを認めるが，悪性所見はない．

胃十二指腸造影で胃体部に帽針頭大のポリープを6～7ケ認めたが，十二指腸には認めない．またその他の随伴病変はなし．

臨床検査成績では，中等度の貧血を認めるのみでその他は異常なし，

以上の検査結果より，すくなくとも直腸ポリープには癌を認めないと判断し，全結腸切除，直腸粘膜抜去，回腸引き抜き法を施行した．

手術方法

腹膜反転部より直腸粘膜を直腸筋層より全周にわたって剝離していく．この操作を腹腔側よりできるだけ肛門近くまで行い，ついで肛門側より歯状線から剝離を進め，全直腸粘膜を抜去する．そして回腸切離端を，粘膜のない直腸筋層筒を通して会陰部に引き出す．回腸は歯状線より約5cm 余分に残しておき，10日後形成術（回腸肛門吻合）を施行した．手術時間は約5時間，出血量は約1,000ml で，直腸粘膜筋層間の剝離は術前予想していたより困難を感ぜず施行しえた．

術後経過

術後14日間は絶食させ，高カロリー輸液を行った．術後5日目頃まで，1日5～6回，計約1,000ml の水様便が持続したが，術後10日目には約400ml に減少した．

図4　術後肛門閉鎖機能検査

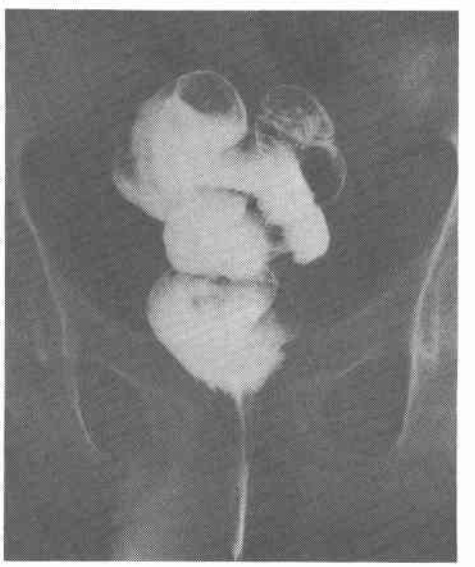

術後15日目より経口摂取開始し，便は1日6～8回に増えたが，術後4週間で1日5～6回となり，有形便となった．便意はあり，また術後2ヵ月目に肛門よりバリュウムを約150ml 注入したが，10分間排出しないでがまんできた（**図4**）．膀胱障害，排尿障害もなく，術後2カ

図5　切除標本，結腸全域に帽針頭大からアズキ大のポリープを多数認め，下行結腸（二重線より）にウズラ卵大のポリープ（矢印）をみる．

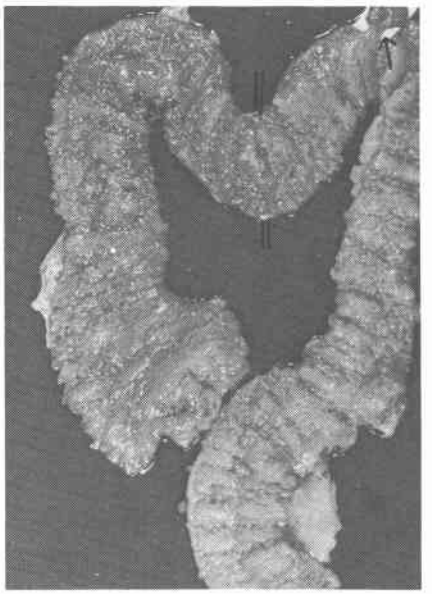

図6　抜去した直腸粘膜

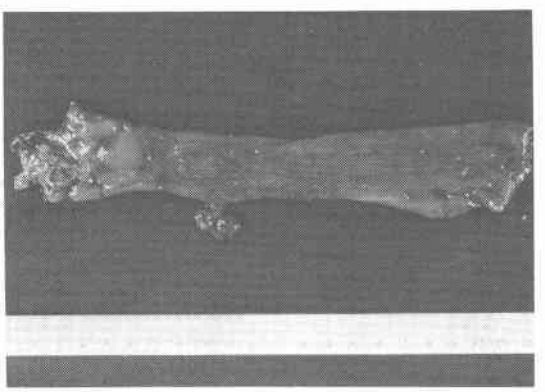

月半に退院した．現在術後8カ月で，排便回数1日4～5回であり，肛門部 soiling はごく軽く認めるのみである．

切除標本：**図5，6**

考　察

FPC は20歳を過ぎると，癌発生が生じてくる頻度が急激に増えるとされており，手術時期は10代後半から20歳頃の癌発生のないポリープ期がよいとされている．20歳までのポリープ期に現在一般的に行われている手術術式は，Lockhart-Mummery[2] 以来 St. Marks 病院学派が行っている直腸を温存する全結腸切除兼回腸直腸吻合術と，Mayo clinic 学派[3),4)]が主張する全結腸直腸切除兼回腸人工肛門造設術である．St. Marks 病院の Bussy[5] は，術後の follow up を充分に行えば，20年でも3.6%に癌を発生したにすぎないと述べ，直腸保存術式を推奨している．しかし Moertel[4] は，直腸保存術式178例中残存直腸に癌を発生する率は，10年で13%，23年で59%であったとして，予防的に直腸を切除することを主張している．また岩間[6]は，東京医科歯科大学ポリポージス解析センターの登録症例の直腸保存術式62例中，最初の3年間で再発および他の疾患で死亡した8例を除いた54例中，次の7年間で残存直腸に再発したのが5例あり2例が死亡したと述べ，自験例でも直腸保存術式18例中3例に残存直腸に癌発生をみたといっている．そして残存直腸の積算癌発生率は，術後4年で4.7%，6年で24.3%と述べている[6]．直腸保存術式の欠点は，このように癌発生頻度の高い直腸が残り，なおかつ直視下に follow up するとしても癌がみつかった時点で直腸切断術を施行しても根治しうる保証がないこと，そして追跡期間が長期にわたるため追跡が中断することがあるなどである．また Mayo clinic 学派の予防的に直腸を切除する術式は，将来ある若い患者に人工肛門という重荷を背負わせるという点でいささか酷である．

しかるにこのような二術式の欠点を補うものとして1948年Ravitch[7]が潰瘍性大腸炎症例に施行した全結腸切除，直腸粘膜抜去，回腸肛門吻合術がある．Ravitch は直腸粘膜剝離を肛門部からのみ行ったのであるが，1951年 Devine[1] は，この直腸粘膜剝離を腹腔側からも加える術式を，FPC 症例に最初に行い満足すべき結果を得たと発表した．しかし1952年 Best[8] が，FPC に10例，潰瘍性大腸炎に2例，計12例にこの術式（以後 Devine 法と呼ぶ）を行い，50%の成功例しか得られなかったと報告し，その後長らく施行されなかったようである．だが最近高カロリー輸液などの進歩で，本術式術後合併症の減少が予想され，Devine 法は見直されつつあり，本邦においても FPC に対して今[9] 3例，佐治[10] 2例の報告があり，潰瘍性大腸炎に対して小平[11]，大泉[12]，牛島[13]，尾崎[14]が各々1例ずつ施行している．また1977年 Martin[15]は潰瘍性大腸炎17例に対して本法を施行し，15例に満足すべき結果を得ており，宇都宮[16]も最近6例に施行して創感染が防止できた症例の肛門機能は良好であると述べており，本術式は一般的にも受けいれられる傾向にある．

直腸肛門機能のなかで重要なのは，肛門括約筋，恥骨直腸筋などによる肛門閉鎖機能および感覚機能であるが，前者は交感神経，後者は副交感神経が関与していると考えられている．直腸への副交感神経は，第2～4仙骨神経の前枝からくるものとされており，下下腹神経叢をつくるが，本手術中損傷の可能性はない．しかし直腸への交感神経は，下腸間膜動脈神経叢から下腸間膜動脈，上直腸動脈に沿って直腸に達し，また側方の神経節からの線維と合流して上下腹神経叢をつくるが，S状結腸切除時結腸に接して切除しないと，交感神経切離の可能性がある．自験例において，肛門閉鎖機能および排便感覚は充分残っており，満足すべき結果と考えている．また直腸肛門機能のなかの reservoir 機能は，小腸の大腸化による便の固形化と Kock 式のreservoir 作製[9]によりある程度解決されると思れる．ただ排便回数は，肛門閉鎖機能，排便感覚および reservoir 機能の微妙なバランスによるものであり，自験例また他の報告者例[15]において満足すべきものではない．

Martin[15] は，本術式合併症に感染，腸閉塞，狭窄，cuff abscess, 出血などをあげているが，これらは全て避けうるものであり，本法施行の障害とはならないと考える．

Devine 法は，将来微細な点での検討がまだなされなければならないが，現時点においても FPC ポリープ期における治療法として，充分価値ある術式と考えられる．

まとめ

全結腸切除，直腸粘膜抜去，回腸引き抜き法は，FPC ポリープ期症例に積極的に試みるべき術式と考えられる．

本論文の要旨は，第13回日本消化器外科学会総会において発表した．

文献

1) Devine, J., et al.: Resection of the rectal mucosa, colectomy and anal ileostomy with normal continence. Surg. Gynecol. Obstet., **92:** 437—442, 1951.
2) Lockhart-Mummery, J.P.: The causation and treatment of adenomatosis of the colon. Ann. Surg., **99:** 178—184, 1934.
3) Mayo, C.W., et al.: Diffuse familial polyposis of the colon. Surg. Gynecol. Obstet., **93:** 87—96, 1951.
4) Moertel, C.G., et al.: Management of multiple polyposis of the large bowel. Cancer, **28:** 160—164, 1971.
5) Bussy, H.J.R.: Familial polyposis coli. The Johns Hopkins Univ. Press, London, 1975.
6) 岩間毅夫ほか：大腸腺腫症の術後成績と治療法の検討．外科治療，39：778—784，1978.
7) Ravitch, M.M.: Anal ileostomy with sphincter preservation in patients requiring total colectomy for benign conditions. Surgery, **24:** 170—187, 1948.
8) Best, R.R.: Evaluation of ileoproctostomy to avoid ileostomy in various colon lesion. J.A.M.A., **150:** 637—642, 1952.
9) 今　充：大腸ポリポージスをどうするか．臨外，31：758—771，1976.
10) 佐治董豊ほか：Soave 法による兄弟発生大腸ポリープ症の2治験例について．日消外会誌，11：194，1978.
11) 小平　正ほか：潰瘍性大腸炎の治療．胃と腸，4：1511—1517，1969.
12) 大泉哲之助ほか：小児潰瘍性大腸炎に対する Soave 法の試み．手術，6：639—643，1975.
13) 牛島正和ほか：自然肛門温存全結腸直腸切除術を施行した小児潰瘍性大腸炎の治験例について．日大肛会誌，29：403—408，1976.
14) 尾崎　進ほか：小児潰瘍性大腸炎に対する一期的全結腸切除，直腸粘膜抜去，回腸肛門吻合（Soave 法）の手術経験．日臨外会誌，38：529—530，1977.
15) Martin, L.W., et al.: Total colectomy and mucosal proctectomy with preservation of continence in ulcerative colitis. Ann. Surg., **186:** 477—480, 1977.
16) 宇都宮譲二ほか：大腸腺腫症の治療方針，将来への展望．消化器外科，1：161—167，1978.