日消外会誌　12（8）：562～565，1979年

症　例

上行結腸平滑筋腫の1例と文献的考察

千葉大学医学部第1外科
藤本　茂　橘川　征夫　赤尾　建夫
織田　良雄　伊藤健次郎

A CASE OF LEIOMYOMA OF THE ASCENDING COLON AND REVIEW OF THE LITERATURE

Shigeru FUJIMOTO, Yukio KITSUKAWA, Tateo AKAO, Yoshio ODA and Kenjiro ITOH
The First Department of Surgery, School of Medicine, Chiba University

消化管の良性非上皮性腫瘍の中，平滑筋腫はきわめてまれな疾患であるが，63歳，女性の上行結腸平滑筋腫の1治験例を報告する．昭和54年1月，便秘を主訴として来院，注腸検査と内視鏡検査により上行結腸の単発の巨大なポリープと診断した．摘出標本では上行結腸の6×7cmの脂肪腫と考えられたが，組織学的診断は平滑筋腫であった．本症例は結腸平滑筋腫として本邦で8例目である．上行結腸より発生した平滑筋腫としては本邦で2例目の報告になり，また，欧米での報告例も含めて4例目である．

索引用語：平滑筋腫，結腸

はじめに

消化管の良性非上皮性腫瘍は，比較的にまれであるが，その頻度は胃に最も多く次いで小腸であり，大腸に発生する頻度は最も低い[1]．大腸の良性非上皮性腫瘍で最も頻度の高い脂肪腫の場合でも消化管良性腫瘍の4%[2]に過ぎず，平滑筋腫はさらに頻度の低いものと報告されている．著者らは今回，大腸平滑筋腫の中でも頻度のさらに低い上行結腸に発生した超鶏卵大の平滑筋腫を経験したので，文献的考察を加えて報告する．

症　例

患者：KM，63歳，女性，

主訴：便秘

家族歴：特記すべきものなし

既往歴：36歳の時胸膜炎，47歳の時子宮筋腫にて腟上子宮切除術を受け，3年前より左脚ブロックにて治療中．

現病歴：昭和53年10月頃より便秘ぎみとなり，浣腸・下剤によりタール様の排便を見ていた．腹部膨満感が持続したが食欲は良好であり，昭和53年12月中旬当大学内科を訪れ，昭和54年1月中旬当科に入院した．

現症：入院時体重35kg（身長143cm），栄養中等度，軽度の貧血はあるが黄疸はなく，体温36.4℃，血圧116/68 mmHg，脈拍78/分，表在リンパ節は触れない．下腹部に軽度の圧痛を認めたが，抵抗・腫瘤・波動は触知せず，肝は1横指触知したが表面辺縁は正常であり脾は触知しない．

臨床検査成績：血液ならびに肝機能検査――RBC 374×10^4, Ht 11.6g/dl, WBC 4,500, GOT 29mU/ml, GPT 30mU/ml, LDH 188mU/ml, Alk-P 65mU/ml, ZTT 5U, TTT 1U, MG 5, 総蛋白7.0g/dl, Creat 0.6mg/dl, BUN 15mg/dl, Na 140mEg/l, K 4.0mEq/l, Cl 105mEg/l であり，血中CEAは0.5ng/ml（Dainabot sandwich法）で正常値を示した．

尿検査―pH 6，蛋白（－），糖（－），アセトン体（－），潜血（－），沈渣正常．

糞便検査――潜血（＋）～（±），虫卵（－），消化良．

注腸X線検査：直腸より横行結腸迄は異常所見を認めないが，**図1**のように横行結腸右結腸曲付近に超鶏卵大

図1　注腸X線検査

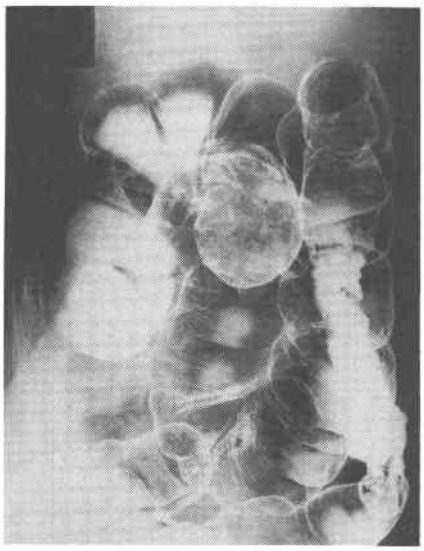

の卵形の陰影を認め，上行結腸のほぼ中央より4～6条の腸管の走行と平行して走る陰影が卵形陰影にまで達している．

大腸内視鏡：上行結腸に直径5～6cmの表面平滑で完全に粘膜で被われている腫瘤があり，茎は認められず，また腫瘤表面に出血壊死を認めない．腫瘤より採取した生検組織ではポリープと診断された．

上部消化管X線検査：上部消化管には異常を認めない．

肝スキャンニング：肝転移を思わせるspace occupying lesionは認めない．

肛門内指診：右前壁と後壁に小豆大の内痔核を認めた．

心電図：左脚ブロックを認める．

以上のことより，上行結腸に発生した巨大ポリープを疑い，昭和54年2月13日，開腹手術を行った．

手術所見：右腹直筋旁切開にて開腹，腹水はなく上行結腸・横行結腸以外の腹腔内諸臓器に異常を認めない．X線と内視鏡検査で指摘された腫瘤は上行結腸より右結腸曲を越え横行結腸迄移動する．腫瘤を肛門側に移動させることにより陥凹を生じた回腸末端上縁より，約8cm肛門側の上行結腸前壁の結腸間膜付着部付近を中心として，約10cmの上行結腸切除術を行い，端々吻合を行った．術後経過は良好であり，第18病日に退院した．

剔出標本所見：肉眼所見――腫瘤は6×7cmの卵球形状であり，表面は平滑で淡黄色を呈していたが，潰瘍形成は認められず脂肪腫と考えられた．

図2　腫瘤の組織像（H & E, ×25）

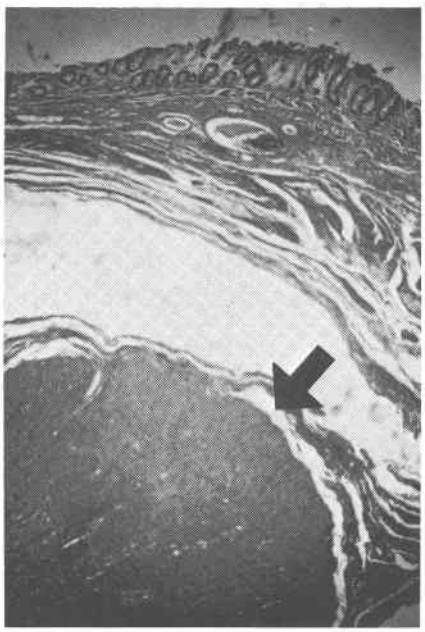

矢印は腫瘍組織を示す

図3　腫瘍組織の強拡大像（H & E, × 400）

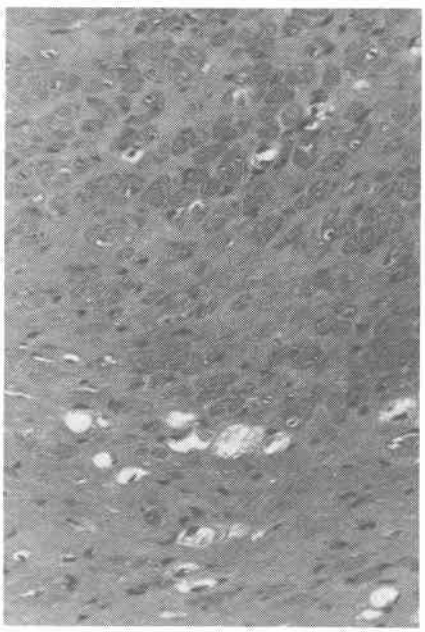

組織所見――**図2**のように平滑筋細胞より成る腫瘤が筋層の中間に位置しており，それを覆う粘膜層には潰瘍

表1　結腸平滑筋腫の本邦報告例*

症例	報告者	報告年代	年齢	性	主症状	発生部位	腫瘤の大きさ	発育方向	潰瘍
1	近藤	1914	52	女	慢性イレウス症状	横行結腸		内向性	
2	中山	1916	61	男	反復性腹痛 便秘	S状結腸	鶏卵大	外向性	
3	松尾ら	1953	40	女		横行結腸		外向性	(—)
4	大津ら[7]	1954	57	女	便秘・下血	横行結腸	鶏卵大	外向性	(—)
5	岡田ら	1958	57	男	下血・腹部腫瘤	上行結腸	鶏卵大・クルミ大・大豆大各1個	内向性	
6	古瀬ら	1962	43	男	上腹部腫瘤	横行結腸	15×12×9cm	外向性	(—)
7	矢毛石ら	1963	63	女	回盲部腫瘤	盲腸	9×7×5cm	外向性	(—)
8	藤本ら	1979	63	女	便秘	上行結腸	6×7cm	内向性	(—)

* 症例1，2は矢毛石ら[5]よりの引用，症例3，5，6は小平・東泉[6]より引用した．

などは認められない．図3は強拡大であるが，有糸分裂像は認められず，leiomyoma と考えられた．

考　察

1．頻度と発生部位

消化管の平滑筋腫は胃に最も多く，大腸に発生するものは少ないが，Golden & Stout[3] は1913～1940年にわたる27年間に手術と剖検により30例の消化管平滑筋腫を報告しているが，このうち大腸の平滑筋腫は3例である．

MacKenzie ら[4]は初めて結腸の平滑筋腫を詳細に報告し，自験例8例の他，1918～1953年の間に報告された計19例について検討している．

本邦における大腸平滑筋腫の報告は少なく，散見される程度であったが，矢毛石ら[5] が1912年より1961年迄の本邦の腸管に発生した平滑筋腫を詳述しており，その総数45例の内大腸平滑筋腫は11例である．この11例中直腸に発生したものが8例（73%）を占め，他の3例は盲腸，横行結腸，S状結腸が1例づつであり，大腸全体より見た場合は直腸内発生が最も多い．さらに小平・東泉[6] は一部矢毛石らの報告例と重複しているが，1923年より1972年迄の49年間の本邦における大腸平滑筋腫のうち，直腸内に発生したもの32例に対し，結腸内発生は盲腸1例，上行結腸1例，横行結腸3例の僅かに5例（矢毛石らの報告3例中の1例が重複）であり大腸全体の平滑筋腫の13.5%と報告している．以上より，1914年より1979年迄の65年間に本邦で見られた結腸平滑筋腫は**表1**のように本例を含めて8例である．

MacKenzieら[4]の結腸平滑筋腫27例のうち，充分検索されている24例の発生部位を右側と左側結腸別に見ると，それぞれ5例，13例であり，横行結腸が6例と報告している．1977年，長廻ら[8] が大腸平滑筋腫2例を報告しているが，直腸内発生のものであるので，著者らの上行結腸のものは本邦で2例目になり，欧米を含めても4例目というきわめてまれな症例である．

2．発生年齢と男女比

本症例を含めて本邦の結腸平滑筋腫8例の年齢は**表1**のようであり，その平均年齢は54.5歳である．男女比について MacKenzie ら[4]は男：女＝9：16，本邦8例は男：女＝3：5であり，これを合計すると男：女＝12：21となり女性に多いといえよう．

3．発育形式と腫瘤の性状

発育形式について MacKenzie ら[4]は intracolic type, exocolic type,前記の中間型のいわゆる dumb-bell type, 腸管壁を一周する constrictive type の4型に分け，その頻度をそれぞれ10，4，1，4，と腸管腔内に発育する型が約半数を占めると報告している．本邦の8例は MacKenzie の前2型のみであり，**表1**のように intracolic が3例，exocolic が5例である．

腫瘤表面は本邦8例中記載の明らかな5例全てに潰瘍を認めていないのに対し，恵美奈ら[9] は平滑筋肉腫では45例中26例（58%）に潰瘍形成を報告しているので，腫瘤が大きいにもかかわらず潰瘍形成のない場合は良性である可能性が多いといえよう．

4．症状と診断

結腸平滑筋腫は良性疾患であるので，その疾患として特有な症状はなく，右側・左側結腸内容の性状と腫瘤の大きさ・性状との関係より，便秘，出血などが起こると

考えられる.

本疾患の発生頻度の低いことと，好発年齢が50歳台であることより，先ず悪性腫瘍を疑われ，検査成績より考えて良性疾患と診断される．しかし，術前に平滑筋腫の診断を下すことは，本例のように生検を行っても粘膜のみの採取の場合が多いので確定診断は全く不可能であろう.

5．治療および予後

前述のように悪性腫瘍を疑われることが多いことと，腸内容の通過障害，出血などの症状のあることが多いので，積極的に手術を行うべきである．術中，悪性を疑われる場合は積極的に処置すべきである.

本例は**図2**，3のように悪性化の全く疑われない平滑筋腫であるが，Golden & Stout[3] はその鑑別として有糸分裂数が比較的その指標となるとしており，同様のことを Ackerman[10] は "The microscopic differentiation between the benign and malignant smooth muscle tumor may be extremely difficult. Generally speaking, tumors with many mitotic figures are malignant". と述べている.

おわりに

63歳，女性の上行結腸平滑筋腫を経験した．結腸における平滑筋腫は本邦において8例目という稀れであるため，その概略と内外の文献的考察を報告した.

文　献

1) Kelsey, J.R. Jr.: Gastroenterology (Bockus, H.L.), Chapter 68, Small bowel tumors, Third ed., 1976, W.B. Saunders Co., Philadelphia & London, pp. 459—472.
2) Mayo, C.W., Pagtalunan, R.J.G. and Brown, D.J.: Lipoma of the alimentary tract. Surgery, **53**: 598—603, 1963.
3) Golden, T. and Stout, A.P.: Smooth muscle tumors of the gastrointestinal tract and retroperitoneal tissues. Surg. Gyne. & Obst., **73**: 784—810, 1941.
4) MacKenzie, D.N., McDonald, J.R. and Waugh, J.M.: Leiomyoma and leiomyosarcoma of the colon. Ann. Surg., **139**: 67—75, 1954.
5) 矢毛石陽三，吉本　忠，加藤逸夫，北岡暉朗：盲腸滑平筋腫の1例ならびに本邦における腸管滑平筋腫の文献的考察．外科，25：641～647，1963.
6) 小平　進，東泉東一：結腸・直腸の平滑筋腫瘍の3例及び本邦例の統計的観察．大腸肛門誌，26：12～20，1973.
7) 大津　章，間嶋正徳：横行結腸滑平筋腫の1例．日外宝函，23：119，1954.
8) 長廻　紘，河野秀親，佐々木宏晃，三輪洋子，他：大腸非上皮性良性腫瘍．大腸肛門誌，30：487～497，1977.
9) 恵美奈実，宇佐美詞津夫，岩井昭彦，他：直腸平滑筋肉腫について—1症例報告と本邦報告例の検討—．大腸肛門誌，30：520～525，1977.
10) Ackerman, L.V.: Surgical pathology, Chapter 9, Gastrointestinal tract, Second ed., 1959, The C.V. Mosby Co., St. Louis, pp. 311—424.