日消外会誌 12 (12)：908～913，1979年

肝内および肝門部胆管癌の手術成績と胆管癌多発例における臨床像の検討

金沢大学医学部第2外科
木南 義男　宮崎 逸夫　倉知 圓
高島 茂樹　新村 康二　新野 武吉

A STUDY ON OPERATIVE RESULTS OF CARCINOMA OF THE INTRAHEPATIC BILE DUCT AND THE MAIN HEPATIC BILE DUCT JUNCTION AND CLINICAL FEATURES OF PATIENTS WITH MULTIPLE CARCINOMA OF THE BILE DUCT

Yoshio KINAMI, Itsuo MIYAZAKI, Madoka KURACHI, Shigeki TAKASHIMA, Koji SHINMURA and Bukichi SHINNO
Surgery II, School of Medicine, Kanazawa University,

過去18年間に肝内胆管癌12例および肝門部胆管癌43例を教室で手術したが，とくに腫瘍切除例の治療成績を検討するとともに胆管癌多発例の検索を行った．腫瘍切除率は肝内胆管癌が58.3%で，肝門部胆管癌が16%であり，耐術例の平均生存期間は前者が11.6カ月で後者は18.4カ月である．肝内および肝門部胆管癌とも腫瘍切除例の予後は姑息手術例に比し良好である．胆管癌多発例は5例で肝内胆管癌の33.3%に，肝門部胆管癌の2.3%にみられ，2～6年の病悩期間を有し，手術時に胆石の合併を3例に認めた．すなわち，肝内および肝門部胆管癌に対しては肝切除を含む腫瘍切除が望まれるが，胆管癌多発の可能性をその適応に加える必要性が認められた．

索引用語：肝内および肝門部胆管癌，手術成績，胆管癌多発例．

I はじめに

胆管癌は，胆管細胞を origin として発生する悪性腫瘍であり，肝内胆管から肝門部以下の肝外胆管にみられるが，とくに肝内および肝門部胆管癌の治療は容易でない．

原発性肝癌として取扱[1)~5)]われている cholangioma の発生率は，肝癌集計上[6)~9)]において多くないとされ，また，胆管癌の部位別発生頻度[10)]からみても低率と推定される．しかし，肝内胆管癌は診断治療上，問題点を含んでいる領域である．一方，1957年の Sako ら[11)]の成績や他の人々の報告[12)13)]では，胆管癌のうちで肝門部癌の比較的多いことが述べられている．この肝門部癌は外科治療上，もっとも取扱いにくい部位にその発生をみるもので，これまでの報告が示すごとく治療成績は良好とはいいがたい．

ところで胆管癌の形態学的所見が報告[11)14)]されており，そのうちの乳頭状腫瘍は発生が低率[12)15)]であるが認められている．Strohl ら[16)]は乳頭腫と胆管癌との関係を文献より述べ，Helpap[17)] は肝内胆管乳頭腫の悪性化例を，Tompkins ら[18)]は3例の肝内胆管癌多発例を報告している．一方，Falchuk ら[19)]は肝内結石と肝管癌の合併例を示し，著者ら[20)]も2例の同様の症例を報告した．このような所見は，上部胆管癌に対し外科的治療を行う際に手術術式につき注意深い配慮が必要なことを示唆している．

著者らは，肝内および肝門部胆管癌の腫瘍切除例における治療成績を検討するとともに，とくに胆管癌多発の可能性をも検索し，若干の知見を得たので述べる．

II 検索症例

1960年から1977年までの18年間に教室において取扱っ

た肝内胆管癌12例および肝門部胆管癌43例を検索対象とした．これらの症例につき肝切除ならびに腫瘍切除の手術成績と肝内外胆管における癌多発の可能性を検討した．肝門部胆管癌例は左右肝管合流部に腫瘍を認めたものであるが，肝内にも腫瘍をみた例は肝内胆管癌例に含めた．また，胆管癌多発の診断は胆道造影所見，手術所見および切除標本の組織学的検索で行った．

III　切除成績

1）肝内胆管癌

肝内胆管癌12例の平均年齢は56.5歳であり，男女比は1：2（男4，女8）であった．肝切除術が7例に実施され，切除率は58.3%で，1カ月以内の手術死亡率は14.3%（1/7）である．肝切除術式についてみると，右葉切除術および右外側区域切除術がおのおの1例づつに，左葉切除術が2例に，左外側区域切除術が3例に行われている．一方，姑息手術としては総胆管十二指腸吻合術が1例に，試験開腹術が4例に実施され，1例が手術死亡している．

予後不明例を除いた11例の平均生存期間は6.1カ月であるが，肝切除6例においては9.7カ月（6日～21カ月）で，耐術5例では11.6カ月である．これに対し，姑息手術5例の平均生存期間は1.8カ月（7日～2.6カ月）に過ぎず，耐術例においても2.2カ月であつた．したがって，肝切除実施例の術後生存期間は非切除例に比し長期間におよぶことが認められた（**図1**）．

図1　肝内胆管癌の術後生存期間．

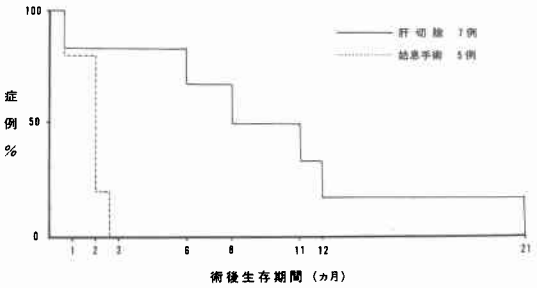

2）肝門部胆管癌

肝門部胆管癌43例の平均年齢は54.4歳であり，男女比は2.6：1（男31，女12）である．全例中，腫瘍切除は7例に行われ16%であるが，肝切除が実施されたものは4例であり，肝切除率としては9%であった．なお，1カ月以内の手術死亡例はない．腫瘍切除の方法としては，肝切除を伴う術式と肝外胆管切除単独の術式からなる．肝切除としては左葉切除術および肝門部部分切除術がそれぞれ2例づつに実施され，胆道再建として前者には右肝内胆管空腸吻合術が，後者には左右肝内胆管十二指腸あるいは空腸吻合術が行われた．また，3例には肝外膵外胆管切除術を伴う腫瘍切除が実施され，胆道再建として左肝管空腸吻合術（右肝管結紮），左肝管総胆管吻合術（右肝管右門脈結紮）および左右胆管十二指腸吻合術が行われた．

全症例における平均生存期間は5.3カ月で，腫瘍切除全例では18.5カ月（2.5～51カ月）であり，肝切除例では13.5カ月（4～18カ月）であった．なお，姑息手術36例の平均生存期間は2.7カ月（1日～2年3カ月）に過ぎなかった．このような所見は，肝切除を含む腫瘍切除例の予後が良好なことを示している（**図2**）．

図2　肝門部胆管癌の術後生存期間．

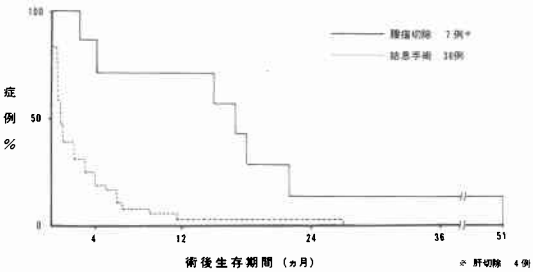

IV　癌多発例

肝内胆管癌12例および肝門部胆管癌43例のうち，胆管内に癌の多発を認めた症例は，前者で4例，後者で1例の合計5例である（**表1**）．したがって，おのおのの癌多発率は33.3%と2.3%であった．総肝管以下の胆管癌例には癌多発をみないが，同期間の全97例に対する癌多

表1　胆管癌多発例の臨床所見．

症例	年令（才）	性	腫瘍部位	数	副腫瘍大きさ	型	結石数	結石部位	病悩期間	手術術式	予後
1. S.K.	64	♀		2	0.5cm 0.3cm	乳頭型			3年	T字管外瘻	2カ月死
2. K.T.	44	♀		1	微小		6個 胆砂	左肝内	5年	左葉切除	9カ月死
3. N.M.	69	♀		2	0.5cm 0.4cm	乳頭型	2個	左肝内	6年	左外側区域切除	6カ月死
4. T.O.	70	♀		1	拇指頭大	乳頭型			2年	試験開腹	7日死
5. M.K.	60	♂		2	1.0～1.5cm	乳頭型	3個 胆砂	肝外	2年	腫瘍剜出(2コ) 総胆管 十二指腸吻合	6カ月死

◎ 主腫瘍　● 副腫瘍

表2　胆管癌多発例の部位別発生頻度.

部　位	症例数	多発癌例数(%)
肝内胆管癌	12	4　(33.3)
肝門部胆管癌	43	1　(2.3)
中部胆管癌	18	0
下部胆管癌	24	0
計	97	5　(5.2)

発率は5.2%となる（**表2**）．肝内胆管癌例は全て女性であるが，肝門部胆管癌の1例は男性であり，癌多発全例の男女比は1：4である．これら症例の平均年齢は61.4歳（44～70歳）で高年齢層に発生をみている．ところで病悩期間についてみると2年から6年におよび，この間に黄疸や発熱を認めており，3例は胆石症の手術を受けていた．

手術所見についてみると，主腫瘍部位が右肝内または肝門部であるものは1例づつであり，他の3例は左肝内である．また，副腫瘍は，肝内から総胆管までの広い範囲の胆管内に1～3個みられ，1例を除きいずれも乳頭状で長径0.3cm から拇指頭大の大きさにて，軟かい腫瘍であった．胆石症の既往を有する症例では，手術時いずれもビリルビン結石を，腫瘍側肝内胆管あるいは肝外胆管内に認めている．

病理組織学的検索では，主腫瘍において高分化粘液産生性乳頭状腺癌，乳頭状腺癌や未分化癌などの所見をみ，副腫瘍では粘液産生性乳頭状腺癌あるいは腺癌などが認められている．一方，胆嚢炎，胆管周囲炎や肝膿瘍，慢性肝炎所見などをみ，胆管上皮の乳頭状増殖や hyperplasia が認められた（**図3，4，5，6**）．

治療法としては肝左葉切除術，左外側区域切除術，T字管による外胆汁瘻造設術，胆管内腫瘍切除を伴う総胆管十二指腸吻合術および試験開腹術であり，それぞれ1例づつに実施されている．予後についてみると，手術死亡の1例を除いた4例の平均生存期間は5.8カ月（2～9カ月）に過ぎず，不良であった．

図3　症例1における胆管内腫瘍の組織学的所見．高分化粘液産生性乳頭状腺癌（×40）．

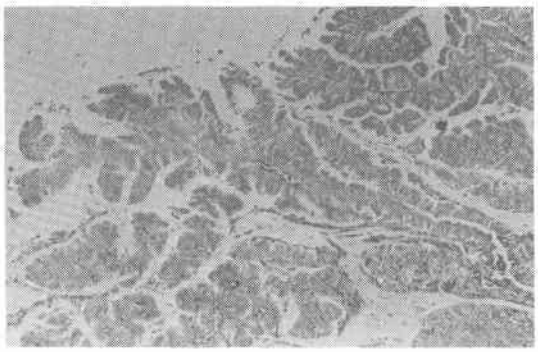

図4　症例2における組織学的所見（× 100）．

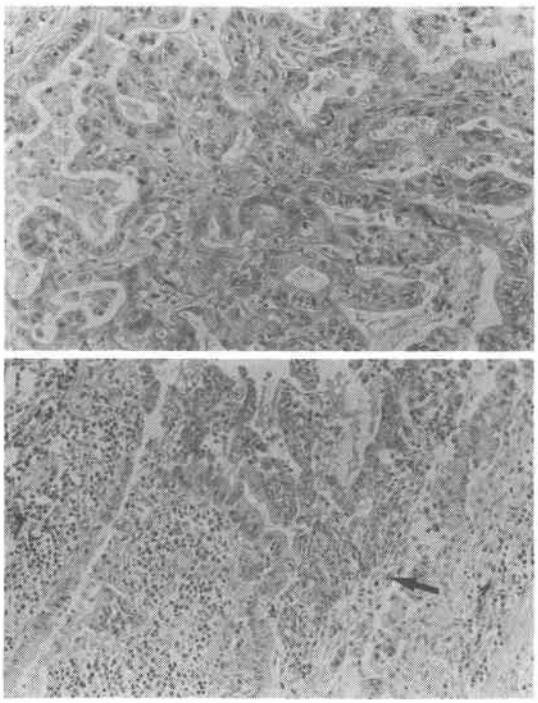

上：主腫瘍部の乳頭状腺癌．
下：肝内胆管上皮の hyperplasia と腺癌（↑印）．

図5　症例4における胆管内腫瘍の組織学的所見．乳頭状腺癌（× 100）．

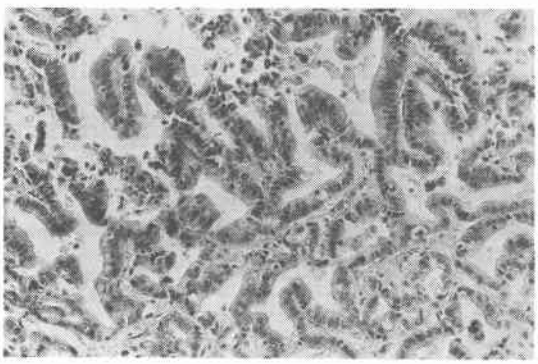

図6 症例5における胆管内腫瘍の組織学的所見．乳頭状腫瘍先端部の腺癌（× 100）．

V 考 察

肝内胆管癌は，発生部位あるいは外科的治療方法の点から cholangioma として原発性肝癌に含められ，肝臓外科領域にてその治療成績が報告[1)~5)21)]されてきた．Fortner[5)] は原発性肝癌の肝切除32例中3例（9％）が胆管癌であったとし，石川ら[9)]は1973年本邦全国集計において肝切除例の5％に胆管癌がみられたと述べている．一方，胆管癌例の部位別頻度において Van Heerden ら[10)]は15％に，黒柳ら[22)]は33.3％に肝内胆管癌例がみられたと報告している．このように肝内胆管癌は取扱う領域別あるいは報告者[6)9)]により発生頻度に若干の差がみられるが，著者らの症例においては胆管癌例中に占める肝内胆管癌例は12％であり必ずしも低率とはいいがたかった．

肝内胆管癌例の肝切除率は症例数が少ないためか明らかでないが，佐藤ら[8)]は cholangioma 8例中1例が肝切除を受けたとし，黒柳ら[22)]は12例中肝切除例をみなかったと述べている．いずれにしても肝内胆管癌の切除率は低率と思われる．著者らの今回の検索では姑息的肝切除例を含めて58.3％と若干高率になっているが，症例数が少ないためと推定される．これまでにも肝切除の術式としては Friesen ら[23)]，Foster[1)] の報告にみられるごとく，右または左葉切除術が行われている．自験例の切除術式において切除量の比較的多い右または左葉切除術は43％であったが，根治的切除のためには肝外所属リンパ節郭清を含む拡大手術が必要と考えられる．これら肝内胆管癌に対する肝切除例の予後は不良と推定されるが，Friesen ら[23)]は右葉切除の8年経過例を報告している．一般に，上部胆管癌は slow growing[24)25)] であるといわれているが，肝内胆管癌では腫瘍の進展は早いと推定され，実際，著者らの症例は予後不良を示している．

肝門部胆管癌は，Cady ら[26)]の報告にみられるごとく，肝内胆管癌としてもあつか[27)]われているが，Sako ら[11)]，Longmire ら[12)]，Andersson ら[28)]や他の人々が述べているように多くは肝外胆管癌として検討されている．著者ら[29)]の肝門部胆管癌例は左右肝管合流部に腫瘍[30)~34)]を認めた症例をさしているが，これは臨床的に外科治療法を考慮しているためである．胆管癌のうちで肝門部胆管癌の占める頻度は報告者[12)28)30)]により異なるが，必ずしも低率ではなく，岡村ら[35)]は胆管癌31例のうち24例にみられたと述べており，著者らの施設においては膨大部癌を除いた開腹胆管癌例の44％に肝門部胆管癌例を認めている．

この肝門部胆管癌は比較的多く発生が認められることと解剖学的にみて外科治療が困難なことから，以前より多くの治療成績に関する報告[13)25)31)~34)]をみる．しかしながら，腫瘍切除率は低いと思われ，Whelton ら[25)]，Bismuth ら[13)]および Andersson ら[28)]の成績では5～16％の症例が腫瘍切除を受け，著者らの手術例においても16％の切除率であった．この切除率の低い理由としては，進行例が多いことや解剖学的制約によることが指摘されるが，岡村ら[35)]は上部胆管癌例で82.4％の切除率を示し，Fortner ら[34)]は26例中6例に肝切除を含む腫瘍切除を，3例に肝全剔出後の同所肝移植を実施している．著者らの症例では全体の9％が部分切除を含む肝切除術を受け，腫瘍切除例の57％に相当していた．実際，この部位の腫瘍の多くは肝内および所属リンパ節などへの浸潤転移を伴うことから，広範囲のリンパ節郭清を含む肝葉切除が必要と推定される．腫瘍切除例における予後は必ずしも良好とはいいがたいが，Longmire ら[12)]や Fortner ら[34)]の報告，あるいは岡村ら[35)]や岩崎ら[36)]の成績にみられるごとく，腫瘍切除例に可成りの生存期間の延長がみられ，著者らの症例においても非切除例と比較し明らかに切除例の予後は良好で最長4年3カ月生存し得た例をみている．

1939年 Dick[37] が胆管癌の一部は良性の乳頭腫に基因していることを示唆し，Strohl ら[16)]は乳頭腫と胆管癌との関係を考察し，Longmire ら[12)]は3例の乳頭状腫瘍例を述べている．また，Helpap[17)] は肝内胆管の malignant papillomatosis の1例を述べるとともに，1976年までに報告された肝外，肝内胆管 papillomatosis の12例を集計し，これらは low-grade の癌と考えるべきであることを強調した．一方，Madden ら[38)]は全胆管系を含む多発性

乳頭腫を報告し，その腫瘍は low-grade の非浸潤性腺癌と鑑別が困難なことを指摘している．また，Tompkins ら[18]は胆道腫瘍例に対する胆道鏡の有用性を述べると同時に3例の肝内外胆管の癌多発例を示した．これらの報告例の腫瘍は肉眼的に乳頭状を示しており，著者らの多発癌例の胆管内腫瘍も5例中4例が同様に乳頭状を呈していたことは興味深い．Helpap[17] の文献例を含む乳頭腫13例の男女比は3.3：1であり，Madden ら[38]の多発乳頭腫例は男性例であったが，Tompkins ら[18]の多発胆管癌例では男性1例と女性2例であった．著者らの症例では肝内胆管癌をみた4例は女性で，肝外胆管癌の1例は男性である．したがって，乳頭腫例では男性に発生頻度が高く，多発胆管癌例では女性に高率と推定されるが，腫瘍の存在部位にも関係していると思われる．すなわち，Ervasti[6] の報告や著者らの肝内胆管癌例では女性の発生が高率であるごとく，多発癌でも肝内胆管癌をみる場合は同様の性差があると考えられる．

著者らの症例は，病悩期間がいずれも2～6年と長く，5例中3例は胆石症にて治療されている．Tompkins ら[18]の症例中2例の病悩期間は1および5カ月と短いが，1例は胆石症の治療開始後39年を経ており，その間に同疾患で4回もの手術が行われている．また，Madden ら[38]の症例では胆嚢摘出後2年間の病悩期間をみ，その後，乳頭腫の多発で4年間に反復再手術を受けている．これらの報告例や著者らの症例にみられるごとき長期間におよぶ慢性胆管炎が胆管癌発生に重要と考えられ，炎症に基因する腸管上皮の乳頭腫や hyperplasia[17] への変化が悪性化の基礎となっていると推定される．

このような胆管癌が多発する症例に対する外科治療法としては腫瘍のみ剔出，胆管切除，肝切除，胆管消化管吻合，T字管挿入による外瘻造設などが考慮されているが，著者らの症例では肝切除は2例に過ぎない．根治を期すためには，肝切除術を含む広範囲の胆管切除が望まれるが，Tompkins ら[18]の症例のごとく，左右肝内胆管内に腫瘍の多発する例があるので，術中における充分な胆管精査が必要であろう．なを，著者らの肝内胆管癌例では腫瘍多発部位が一側肝葉内に限られており，治療上，関心がもたれる．また，著者らの症例の予後は不良であり最長生存が9カ月に過ぎなかったが，Tompkins ら[18]の1例は3年生存をみており slow growing な傾向をも示している．

ところで，肝内結石症に肝内胆管癌が合併している症例がまれではあるが，可成り以前より報告[19)39)~42)]されている．著者らの多発癌例以外の1例は女性例で，7年におよび黄疸や胆管炎症状をくり返していた．肝内結石と癌合併例においても先に述べたごとく，長期間にわたる胆道感染が重要であろう．Falchuk ら[19]は，病巣部の胆管上皮にいろいろな程度の papillary あるいは adenomatous の hyperplasia の所見をみたとし，長期感染がこれらの変化を生じせしめ胆管癌の発生をきたすと述べており，多発癌例と同様の発生機序と思われ興味深い．

以上のごとく肝内および肝門部胆管癌例を検索すると，治療上，なを問題点がみられるが，肝切除を含む腫瘍切除術を行う際には，胆管癌多発の可能性をその適応決定の判断資料の1つに新たに加えるべき必要性が認識された．

VI むすび

肝内胆管癌12例および肝門部胆管癌43例中の腫瘍切除例の治療成績を検索し，全症例中における胆管癌多発例の臨床所見を検討した．

1．肝内胆管癌の肝切除率は58.3%で，切除例の手術死亡率は14.3%であり，耐術5例の平均生存期間は11.6カ月であった．

2．肝門部胆管癌の腫瘍切除率は16%，肝切除率は9%で，切除例の手術死亡はない．平均生存期間は腫瘍切除全例が18.4カ月で，肝切除例が13.3カ月であった．

3．胆管癌多発率は肝内胆管癌例が33.3%，肝門部胆管癌例が2.3%であった．これら癌多発5例は2～6年の病悩期間をみ，胆石の合併が3例あり，4例は1～3個の乳頭状の副腫瘍を胆管内に認めた．

文　献

1) Foster, J.H.: Survival after liver resection for cancer. Cancer, **26**: 493—502, 1970.
2) 本庄一夫ほか：原発性肝癌の治療経験．日本臨床，**29**：2297—2305，1971.
3) Brasfield, R.D., et al.: Major hepatic resection for malignant neoplasms of the liver. Amm. Surg., **176**: 171—177, 1972.
4) Adson, M.A., et al.: Resection of primary hepatic malignant lesions. Arch. Surg., **108**: 599—604, 1974.
5) Fortner, J.G.: Current management of tumors of the liver. Surg. Clin. North Am., **57**: 465—472, 1977.
6) Ervasti, J.: Primary carcinoma of the liver, a pathologic and clinical study of 100 cases. Acta Chir. Scand., Suppl., **334**: 1—12, 1964.
7) 葛西洋一ほか：原発性肝悪性腫瘍の治療．診断と治療，**60**：1959—1966，1972.

8) 佐藤寿雄ほか：原発性肝癌の治療について—自験例を中心として—．外科，**35**：969—975，1973．
9) 石川浩一ほか：原発性肝癌切除例の手術成績．肝臓，**14**：409—410，1973．
10) Van Heerden, J.A., et al.: Carcinoma of the extrahepatic bile ducts. A clinicopathologic study. Am. J. Surg., **113**: 49—56, 1976.
11) Sako, K., et al.: Carcinoma of the extrahepatic bile ducts. Review of the literature and report of six cases. Surgery, **41**: 416—437, 1957.
12) Longmire, W.P., et al.: Carcinoma of the extrahepatic biliary tract. Ann. Surg., **178**: 333—345, 1973.
13) Bismuth, H., et al.: Intrahepatic cholangio-enteric anastomosis in carcinoma of the hilus of the liver. Surg. Gynecol. Obstet., **140**: 170—178, 1975.
14) 宮崎逸夫ほか：胆管癌—特にその発生部位並びに形状を中心に—．日本医事新報，**2351**：3—8，1966．
15) 木南義男ほか：肝外胆管癌の手術成績．臨床と研究，**55**：2161—2164，1978．
16) Strohl, E.L., et al.: Carcinoma of the bile ducts. Arch. Surg., **87**: 567—577, 1963.
17) Helpap, B.: Malignant papillomatosis of the intrahepatic bile ducts. Acta Hepato-Gastroenterol., **24**: 419—425, 1977.
18) Tompkins, R.K.: Operative endoscopy in the management of biliary tract neoplasms. Am. J. Surg., **132**: 174—182, 1976.
19) Falchuk, K.R., et al.: Cholangiocarcinoma as related to chronic intrahepatic cholangitis and hepatolithiasis. Case report and review of the literature. Am. J. Gastroenterol., **66**: 57—61, 1976.
20) 木南義男ほか：肝内胆管癌を合併せる肝内結石症例の検討．肝臓，**19**：578—583，1978．
21) 木南義男ほか：原発性肝癌に対する外科治療の成績．日癌治，**9**：44—50，1974．
22) 黒柳弥寿雄ほか：胆管癌の外科治療．外科，**35**：391—401，1973．
23) Friesen, S.R., et al.: Prolonged survival after partial hepatectomies and second-look procedures for primary and secondary carcinoma of the liver. Surgery, **61**: 203—209, 1967.
24) Klatskin, G.: Adenocarcinoma of the hepatic duct at its bifurcation within the porta hepatis. An unusual tumor with distinctive clinical and pathological features. Amer. J. Med., **38**: 241—256, 1965.
25) Whelton, M.J., et al.: Carcinoma at the junction of the main hepatic ducts. Quart. J. Med., **38**: 211—230, 1969.
26) Cady, B., et al.: Surgical resection of intrahepatic bile duct cancer. Am. J. Surg., **118**: 104—107, 1969.
27) Meyerowitz, B.R., et al.: Carcinoma of the hepatic ducts within the liver. Brit. J. Surg., **50**: 178—184, 1962.
28) Andersson, A., et al.: Malignant tumors of the extrahepatic bile ducts. Surgery, **81**: 198—202, 1977.
29) 木南義男ほか：肝門部胆管癌の手術成績と型分類．日消外会誌，**11**：379—383，1978．
30) Ingis, D.A., et al.: Adenocarcinoma of the bile ducts Relationship of anatomic location to clinical features. Am. J. Dig. Dis., **20**: 253—261, 1975.
31) Quattlebaum, J.K., et al.: Malignant obstruction of the major hepatic ducts. Ann. Surg., **161**: 876—889, 1965.
32) Terblanche, J., et al.: Prolonged palliation in carcinoma of the main hepatic duct junction. Surgery, **71**: 720—731, 1972.
33) Camprodon, R., et al.: Successful resection of carcinoma of the common hepatic duct at its superior bifurcation. Amer. J. Surg., **128**: 433—435, 1974.
34) Fortner, J. G., et al.: Surgical management of carcinoma of the junction of the main hepatic ducts. Ann. Surg., **184**: 68—73, 1976.
35) 岡村隆夫ほか：肝門部胆管癌の治療—とくに切除例を中心として—．外科，**38**：867—873，1976．
36) 岩崎洋治ほか：肝門部胆管癌に対する手術術式．手術，**30**：795—803，1976．
37) Dick, J.C.: Carcinoma of the lower end of the common bile duct. Brit. J. Surg., **26**: 757—763, 1939.
38) Madden, J.J., et al.: Multiple biliary papillomatosis. Cancer, **34**: 1316—1320, 1974.
39) Sanes, S., et al.: Primary carcinoma of the liver. Cholangioma in hepatolithiasis. Am. J. Pathol., **18**: 675—687, 1942.
40) Glenn, F., et al.: Intrahepatic calculi. Ann. Surg., **153**: 711—724, 1961.
41) Jones, A.W., et al.: Congenital dilatation of intrahepatic biliary ducts with cholangiocarcinoma. Br. Med. J., **2**: 277—278, 1970.
42) Gallagher, P.J., et al.: Congenital dilatation of the intrahepatic bile ducts with cholangiocarcinoma. J. Clin. Path., **25**: 804—808, 1972.