日消外会誌　12 (12)：914～918，1979年

胆嚢の原発性粘膜肥厚 (Primary Mucosal Hyperplasia) 症例の検討

浜松医療センター外科
武藤　良弘　鮫島　恭彦　脇　慎治
林　輝義　立花　正　大津　哲雄
内村　正幸
同　検査科病理
岡　本　一　也

PRIMARY MUCOSAL HYPERPLASIA OF THE GALLBLADDER

Yoshihiro MUTO, Yasuhiko SAMESHIMA, Shinji WAKI, Teruyoshi RIN, Tadashi TACHIBANA, Tetsuo OTSU and Masayuki UCHIMURA
Department of Surgery, Hamamatsu Medical Center, Hamamatsu
Kazuya OKAMOTO
Department of Pathology, Hamamatsu Medical Center, Hamamatsu

良性胆嚢疾患で摘出された症例の中，肉眼的に診断可能と考えられる（組織標本上1mm 以上の肥厚があり1cm 以上の広がり）粘膜肥厚例12例を対象に臨床病理学的に検討した．症例の平均年齢は51歳で，男性7例，女性5例であり，主疾患の内訳は胆石症6例，他の消化器疾患4例，残りの2例は粘膜肥厚が主疾患であった．粘膜肥厚部は肉眼的に粗大顆粒状の平坦肥厚を示し，組織学的に villous type の粘膜上皮の増殖例が多く，頚部に局在する傾向がうかがえた．本症の成因は不明でありそのために独立疾患か否かの究明が不可欠である．さらに早期胆嚢癌との鑑別を要し，加えて癌との関連性の検討が必要と考える．

索引用語：原発性胆嚢粘膜肥厚，胆嚢粘膜増殖

はじめに

胆嚢粘膜の肥厚（増殖）は cholesterolosis や adenomyomatosis[1] らの病変の際にしばしばみられるが，他方明確な病変を伴なわない症例でも粘膜肥厚が存在する場合がある．後者の原因不明な粘膜肥厚は Elfving ら[2] により primary mucosal hyperplasia（以下 PMH と略す）とよばれ，彼らは本症の臨床的特徴として無石であるが胆石様症状を呈し，胆嚢摘出により治癒する点をあげている．著者らは最近胆石症と診断し胆摘の結果，胆嚢内は無石であり著しい粘膜のび漫性肥厚を示す2例を経験した．しかも1例では粘膜肥厚の一部に粘膜内癌が組織学的に認められた．本症は臨床的に良性胆嚢疾患で無石の chronic cholecystitis, cholesterosis, adenomyomatosis と鑑別が必要であり，形態的に胆嚢早期癌，とくに平坦隆起型と鑑別を要する疾患と考える．そこで著者らは良性胆嚢疾患で摘出された胆嚢の組織標本を再検討し，胆嚢粘膜肥厚を示す症例を臨床病理学的に研究した．

I　症例および方法

1974年9月より1977年8月までの3年間に良性胆嚢疾患で摘出され，短冊状に連続的に切り出して組織学的に再検索した症例は304例であった．これら症例の中，組

表1　Clinical summary

No. Case	Cholecystogram	Types and Location of Gallstones			Other Disease
		Types	G.B.	C.D	
1. K.E. 40 M	Not Opacified	Cholesterol, 2	+	−	
2. S.I. 56 M	Opacified	Acalculous			Ulcers of the Stomach
3. I.M. 46 F	Not Opacified	-			
4. N.S. 39 M	- -	Cholesterol, 6	+	+	
5. M.A. 41 M	Opacified	Bilirubin, 6	+	+	
6. S.K. 26 M	-	Acalculous			Ulcers of the Duodenum
7. N.K. 58 F	Not Opacified	Bilirubin, 2	+	+	
8. O.M. 78 F	- -	Cholesterol, 7	+	−	
9. S.N. 77 F	Opacified	Bilirubum, 1	−	+	
10. M.H. 76 M	-	Acalculous			Carcinoma of the C.D.
11. N.A. 31 M	-	-			Pancreatolithiasis
12. S.S. 43 F	Not Opacified	-			

表2　Histological summary

No. case	Mucosa	Mucosal Hyperplasia		No. of R-A	Mucus Glands		Infla-mation	Fibrosis	Wall-Thickness
		Type	Location			Location			
1. K.E. 40 M	Eroded	Villous	Neck	17	Present	Body	+	+	3 − 7
2. S.I. 56 M	Preserved	Spongioid	-	35	Absent		+	−	2 − 4
3. I.M. 46 F	-	Villous	Diffuse	81	Present	Diffuse	+	−	3 − 5
4. N.S. 39 M	-	Spongioid	Neck, Fundus	82	-	-	+	+	2 − 6
5. M.A. 41 M	-	Villous	Diffuse	27	-	Fundus	+	+	1 − 3
6. S.K. 26 M	-	-	Neck	15	Absent		+	−	2 − 6
7. N.K. 58 F	Eroded	-	-	21	Present	Neck	+	−	2 − 4
8. O.M. 78 F	-	-	Body	5	-	Diffuse	+	+	5 − 6
9. S.N. 77 F	Preserved	Spongioid	Neck	4	-	Neck, Fundus	+	+	1 − 6
10. M.H. 76 M	-	Villous	-	3	-	Fundus	+	+	2 − 4
11. N.A. 31 M	-	-	-	84	-	Body	+	−	2 − 3
12. S.S. 43 F	-	-	Diffuse	30	-	Diffuse	+	−	3 − 5

織標本上粘膜が1mm 以上肥厚していて1cm 以上の長さに存在する症例は12例であった．この12例を対象症例として retrospective に臨床病理学的に検討した（**表1，2**）．なお cholesterolosis, adenomyomatosis, polyp 症例は対象外とした．しかし症例3は cholesterosis を伴っていたが粘膜肥厚が著しく，しかも胆嚢全体に存在していて cholesterosis の存在しない部位でも粘膜肥厚がみられたので対象症例に加えた．

II 成　績

（A）臨床的事項（**表1**）

1）年齢・性別

12症例の年齢は26歳〜78歳に分布していて平均51歳であり，性別では男性7例，女性5例であった．

2）臨床症状

12例中8例は胆石症々状を主症状とし，8例中6例は胆石症であり，残りの2例（症例3，12）は無石例であった．その他の4例は胃潰瘍，十二指腸潰瘍，胆管癌および膵石が主疾患であって，胃潰瘍例と膵石例は腹痛を主訴として入院し，十二指腸潰瘍例と胆管癌例は閉塞性黄疸で紹介された．これら4例の胆摘の理由は，胃潰瘍例（症例2）は胃切除時に胆嚢壁が肥厚性であり慢性胆嚢炎と診断し胆摘を行ない，十二指腸潰瘍例（症例6）は他施設で胃切後黄疸を来たしたので胆道再建時に胆嚢切除を行なった．胆管癌（症例10）および膵石（症例11）は各々主疾患手術時に胆摘を附加した．

3）胆道造影

全例胆道造影を行い，6例は胆嚢造影されたが残りの6例は直接的胆道造影法（ERCP, PTC）でも胆嚢造影は不可能であった．後者の6例中4例は胆石症で胆嚢頚部に結石の嵌頓を認め，他の2例（症例3，12）は無石で肉眼的に粘膜肥厚がみられた．

（B）病理学的事項（**表2**）

1）肉眼的所見

胆石は6例にみられ，胆嚢結石2例，胆嚢胆管結石3例，胆管結石1例であり，結石種別ではコ系石3例，ビ系石3例であった．

胆嚢の形態をみると，萎縮性1例，通常大9例，拡張性2例であって，漿膜面が粗で混濁性の例は4例で，これらはいずれも結石嵌頓が存在した．

粘膜面を観察すると，粘膜が剥離し潰瘍形成を認める例は3例で，他の9例の粘膜はほぼ保たれていた．粘膜肥厚部は正常粘膜の基本構造である網様構造（蜂窩状形態）は消失していて粗大顆粒状であった．粘膜肥厚が頚部に局在する例では胆嚢管よりの粘膜ヒダが粗大性であった．特に症例3および12では粘膜肥厚が胆嚢全体にび漫性に存在していて，症例3（**図2**）では頚部より体部に cholesterolosis がみられ，症例12（**図3**）では底部癌占居部に一致して出血を伴っていた．

図1　Schematic Representation of Normal and Hyperplastic Mucosa (Elfving, et al)

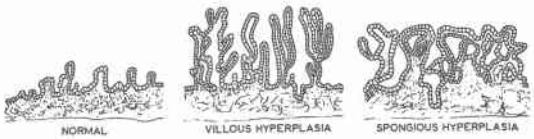

2）組織学的所見

胆嚢は固定後短冊状に連続的に切り出して組織学的に検索した．検討項目は**表2**に示すように粘膜肥厚の形態およびその局在部位，粘膜の状態，一症例の Rokitansky-Aschoff sinus (RAS) 個数，粘液腺（mucus glands）形成，炎症，線維化および壁肥厚を検討した．

先ず初めに粘膜肥厚の形態を Elfving らの分類[1]に準じて villous type（絨毛状型）と spongious type（海綿

状型）に大別した（図1）．前者が9例であり後者が3例であった．粘膜肥厚の局在部をみると，頚部が7例と多く，ついで全体にび漫性に存在する例が3例で，体部と底部が各々1例であった．粘膜が部分的に剝離している例は3例で残りの9例の粘膜はほぼ保たれていた．一症例の RAS 個数は3個～84個と症例により異なり，平均36.6個であって，良性胆嚢疾患の一症例平均個数[3]より多かった．粘液腺の形成についてみると，形成がみられない例が2例で，残りの10例ではいずれかの標本に粘液腺が存在していた．粘液腺の局在部位は全体3例，頚部1例，頚部と底部2例，体部2例，底部2例であった．しかも粘液腺が全体にみられる3例と頚部と底部に存在する2例中1例では粘膜肥厚を示す粘膜上皮に杯細胞（goblet cells）が点在していた．

炎症は全例にみられ，軽度7例，中等度5例であり，壁線維化は6例に存在していて軽度3例，中等度3例で

図2A　Schematic Diagram and Macroscopy of the Resected Gallbladder (case No. 3)

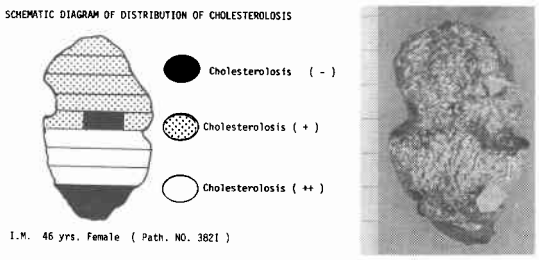

(left) : This schema shows distribution and degrees of cholesterolosis.
(right) : The mucosa is thick and largely coarse.

図2B　Histology (case No. 3)

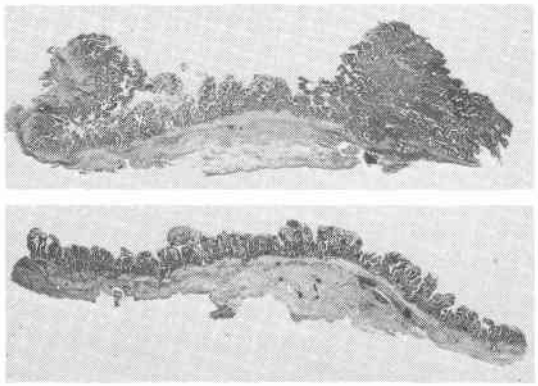

The histologic sections disclose villous mucosal hyperplasia with cholesterolosis.

図2C　Histology (case No. 3)

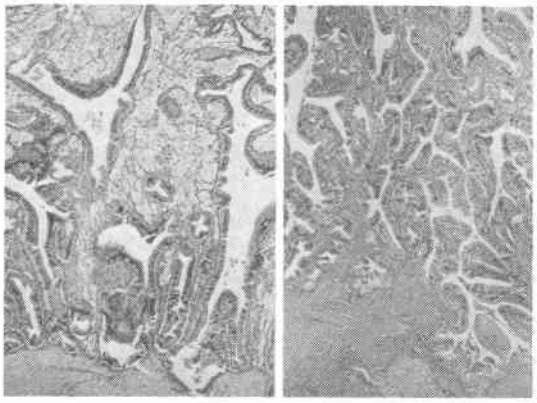

(left) : Numerous foam cells are present in the stroma of the mucosa (HE, ×40).
(right) : The mucosa shows villous (papillary) mucosal hyperplasia without cholesterolosis (HE, ×40).

図3A　Schematic Diagram and Macroscopy of the Resected Gallbladder (case No. 12)

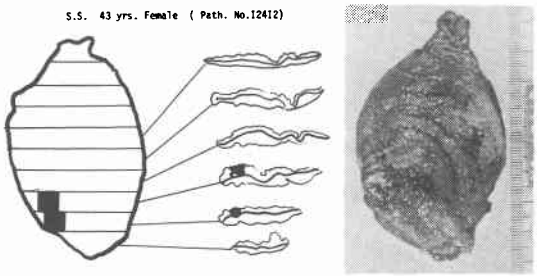

(left) : The schema shows location of carcinoma (black color).
(right) : The mucosa is thick and coarsely granular.

図3B　Histology (case No. 12)

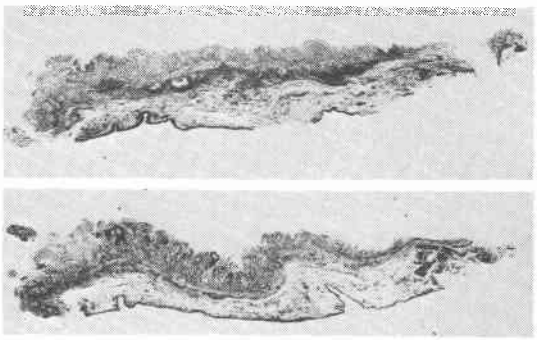

The mucosa is thick and shows villous hyperplasia

図3C Histology (case No. 12)

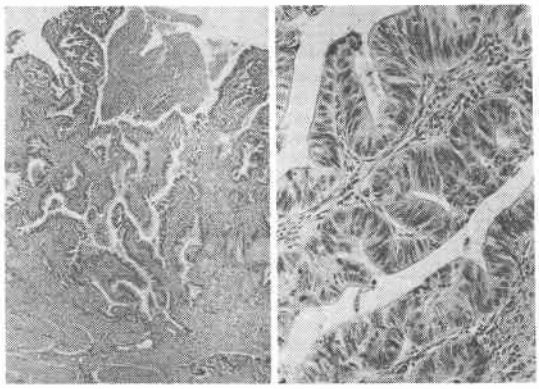

(left) : The section reveals papillary mucosal hyperplasia with goblet cells (HE, ×40).
(right) : Papillary adenocarcinoma (HE, ×400).

あった．壁肥厚はいずれの症例にも存在していたが標本上最大肥厚部が5mm 以上の例は5例みられ，その中3例は全体に肥厚し，壁内に組織球性肉芽腫形成をなす subacute cholecystitis[4] であった．

III 考 察

良性胆嚢疾患で切除された胆嚢は炎症性細胞浸潤や結合織増殖の所見に基づいて組織学的に慢性胆嚢炎と総称されてきた．しかし cholesterolosis や adenomyomatosis などはその成因が炎症ではないとの考えより，今まで単に慢性胆嚢炎と総称されてきた病名より切り離されて hyperplastic cholecystosis[1] の名称の基に総括されるようになった．この hyperplastic cholecystosis を構成する cholesterolosis や adenomyomatosis ではしばしば粘膜の肥厚が存在する．他方これら疾患とは異なり，原因が不明な粘膜肥厚症例も存在する．このような原因不明な粘膜肥厚に対して Elfving は[2] PMH という名称を提唱し，臨床的に胆石症と類似する胆嚢の独立疾患であると報告した．この PMH は臨床的には hyperplastic cholecystosis ともよく類似した疾患であり，形態的には胆嚢早期癌，とくに平坦隆起型と鑑別を必要とする疾患と考え，著者らが経験した症例を前述のように分析してみた．

粘膜肥厚とは病的粘膜が正常粘膜に比較してどの程度以上の肥厚状態をよぶかの形態的診断基準はない．各科各領域において各々異なっていると考えられる．胆嚢においては慢性胆嚢炎の1型として，粘膜肥厚を含めた胆嚢壁の肥厚性病変を増殖性胆嚢炎と呼称されてきた．Levine[5] はこのような病変を chronic cholecystitis の hypertrophic stage と分類している．他方胆嚢粘膜の肥厚に注目した病名として前出の Elfving[1] らの mucosal hyperplasia があり，寺門[6]の慢性胆嚢炎の増殖型がみられる．これら報告者の粘膜肥厚の診断基準は明確でないが，組織学的に粘膜肥厚（増殖）を示した症例の呼称であり，同一群の category に包括出来る疾患と考える．一般に病変を形態学的に把え診断するためにはある程度以上の病変が存在し，かつある程度以上の広がり（大きさ）が存在することが不可欠である．臨床医にとってこの病変の大きさは臨床的検査法や肉眼的に確認出来る大きさと考える．このような観点に立って著者らは胆嚢粘膜肥厚を1mm 以上の粘膜肥厚があり，肥厚の広がりを1cm 以上と定義した．このように胆嚢粘膜肥厚を形態的に定義した理由として，良性胆嚢疾患で摘出された胆嚢粘膜の組織学的な高さは一般に0.5mm 以下であって，粘膜が1mm 以上に肥厚し1cm 以上の大きさであれば肉眼的に粘膜肥厚と診断可能であり，加えて平坦型胆嚢早期癌[7]を肉眼レベルで把えるにはこの程度の粘膜肥厚を見逃がすべきではないと考えるからである．

粘膜肥厚を文献的に考察を加える場合，各報告者による対象症例の違いや形態的診断基準の不明確さは本症の病態を把握することを困難なものとなす．そこで本稿では，臨床像については胆石やその他の病変を伴なわない，原因不明の粘膜肥厚のみが主病変である Elfving[1] らの PMH 症例を中心に，形態像については診断基準は異なっても組織学的にある程度以上の粘膜増殖があると考えられるので，各報告者の症例を同一の category として取扱うことにした．

さて本症の頻度についてみると，Elfving[1] らの PMH 症例は胆摘症例の5.9%であり，Levine[5] は chronic cholecystitis の23.3%が hypertrophic stage であったと述べている．寺門[6]は慢性胆嚢炎の68%が増殖型を示し，その中約20%に粘膜上皮の樹枝状異常増生が認められたと報告している．このように頻度の数値に差異がみられるのは形態的診断基準の相異によるものと推測される．著者らの症例では胆摘症例304例中12例（3.9%）であって Elfving[1] らの症例の頻度と近似した数値であった．両者ともに本症を比較的広い病変として把えているので頻度に大差がなかったと考える．

本症の臨床像は粘膜肥厚のみが存在する Elfving[1] らの PMH 症例を中心に検討するのが本症に特異な臨床像と理解出来る．彼らによると本症では無石でありなが

ら胆石症と同様な症状を呈すると述べている．すなわち PMH 症例の79%に胆石様疼痛がみられ，89%に脂肪食により胆石様症状が誘発されるとしている．他方胆嚢造影では83%が胆嚢造影不良であったり，収縮不良であって，残りの17%は胆嚢造影不可能であったと記載している．著者らの12例中 Elfving[1] らの PMH と同一と考える2例では胆石様症状を呈し，直接的胆道造影法でも胆嚢造影不可能であった．PMH 症例における胆嚢造影の異常は粘膜肥厚による造影剤の吸収亢進によるものかあるいは胆嚢内流入障害によるかは個々の症例に異なると考えられる．著者の2例では明らかに粘膜肥厚による流入障害によると思われた．

つぎに本症の形態像についてみる．まず肉眼的に壁は肥厚性であり，粘膜は粗大顆粒状であって肥厚していた．とくに粘膜肥厚が著しい部位では乳頭状をなし，頚部に存在する例では粘膜ヒダが粗大となっていた（**図2A**，**図3A**）．色調は周囲粘膜と同様で出血は一般に伴なっていない．

ついで組織学的には villous type と spongious type に大別出来る（**図1**）．この分類では前者は粘膜上皮の絨毛状ないし乳頭状形態を意味し，後者は網目状ないし腺管状形態と云える．Elfving[1] らの症例ではいずれの型が多いかについては記載はないが，Levine[5] の症例では villous type であったと述べている．著者の症例では粘膜上皮の増殖は villous type の症例が多かった．

最後に本症の成因について検討してみたい．動物実験では結石や炎症がある場合に胆嚢粘膜は増殖し，しかもこの変化は胆道を結紮することにより著明になると述べられている．他方人胆嚢粘膜の増殖についてはほとんど究明されていない．Levine[6] や著者らの症例で主疾患を分析してみると半数以上の症例に胆石や胆道の閉塞が認められる．この成績は動物実験における胆嚢粘膜増殖と実験方法との関連と良く符合していて興味深い．しかし病変を伴っていない Elfving[1] らの PMH の原因は不明瞭であるとされている．ところが著者の症例の Elfving[1] らの PMH 症例と臨床的にも病理学的にも類似する2例では粘膜上皮の増殖に加えて，腸上皮化生と粘液腺形成が認められた．この胆嚢粘膜化生と粘膜肥厚との関係は尚明らかではないが，本症の成因を考える際の一成因となり得るかもしれない．

以上著者らが経験した胆嚢粘膜肥厚症例を中心に文献的に考察を加えた．本症を慢性胆嚢炎の1型として取扱うのか，hyperplastic cholecystosis の category に含まれるか，独立した疾患として取扱うかは今後究明されるべき課題である．しかも粘膜肥厚が stable であるか，前癌状態となるかは一層の興味を引く点である．

おわりに

良性胆嚢疾患で摘出された症例の中，組織学的に粘膜が1mm 以上肥厚し1cm 以上の広がりを示す粘膜肥厚例12例を臨床病理学的に検討した．

1）症例の平均年齢は51歳で，男性7例，女性5例であった．これら症例の主疾患は胆石症やその他の消化器疾患であり，その中2例は PMH と考えられた．

2）粘膜肥厚部は肉眼的に粗大顆粒状を呈し，組織学的に粘膜上皮の絨毛状増殖を示す例が多かった．

3）文献的に考察を加え，本症が独立疾患か否か，前癌状態となりうるかいなか究明されるべき課題と思われた．

本論文の要旨は第65回日本消化器病学会総会（東京，1979年4月）で発表した．

文　献

1) Jutras, J.A., et al.: Hyperlastic cholecystoses. Amer. J. Roentgenol., **83**: 795—827, 1960.
2) Elfving, G., et al.: Clinical significance of primary hyperplasia of gallbladder mucosa. Ann. Surg., **165**: 61—69, 1967.
3) 武藤良弘ほか：胆のうの病理学的研究—Rokitansky-Aschoff sinus について．日消外会誌，**11**：1001～1008，1978.
4) 武藤良弘ほか：胆のう癌に類似する胆のう炎の臨床病理学的検討．日消外誌，**12**：245～252，1979.
5) Levine, T.: Chronic cholecystitis. Its pathology and the role of vascular factors in its pathogenesis. John Wiley & Sons. New York, Toronto, 1975, p. 64—99.
6) 寺門広輝：胆石胆嚢炎における胆嚢粘膜上皮の電顕的組織化学的変化に関する臨床的並びに実験的研究．日外会誌，**77**：707～723，1976.
7) 武藤良弘ほか：早期胆嚢癌8例の検討，とくにその形態について．第15回胆道疾患研究会プロシーディングス，1979.