日消外会誌　13（4）：303～308，1980年

症　例

食道アカラシヤ，胃ポリープに合併した食道貯留嚢胞の1治験例

岩手医大医学部第1外科
渡辺　正敏　簇福　哲彦　石田　薫
三浦　裕一　志田　悦郎　小野　隆男
阿部　正　金森　裕　長沢　茂
森　昌造

A CASE OF ESOPHAGEAL RETIENTION CYST ASSOCIATED WITH ACHALASIA AND GASTRIC POLYP

Masatoshi WATANABE, Tetsuhiko HATAFUKU, Kaoru ISHDA, Yuuichi MIURA, Etsuro SHIDA, Takao ONO, Tadashi ABE, Yutaka KANAMORI Shigeru NAGASAWA and Shozo MORI
Department of Surgery I, Iwate Medical University School of Medicine

索引用語：食道アカラシア，食道貯留嚢胞，胃ポリープ，Fundic patch 法

はじめに

食道の良性腫瘍，取り分けその中でも食道嚢胞は比較的稀な疾患とされているが，諸外国と比べ本邦の報告例はさらに少なく現在まで8例[1)~7)]を数えるに過ぎない．その報告例の大部分は先天性と考えられる気管支性や消化管性の食道嚢胞であり，後天性に生じたと考えられる食道嚢胞特に貯留嚢胞は，著者らの知る限り中山の報告[1)]の1例のみである．われわれは本邦で第2例目の報告と考えられる食道アカラシアを合併した食道の貯留嚢胞を経験したので，若干の文献的考察を加えて紹介する．

症　例

患者：54歳，女子

主訴：嚥下困難，呕吐

家族歴：特記事項なし

既往歴：昭和43年2月に虫垂切除

現病歴：昭和52年の10月頃，食餌摂取時につかえる感じがあり，2～3カ月後には食事中常時胸骨後部の不快感が出現するようになり，食べた物を呕吐すると楽になる状態であった．呕吐はその後頻回となったが放置していた．昭和53年7月に胃集検で食道の異常を指摘され，同年の10月に岩手医大放射線科に入院した．精査の結果，食道粘膜下腫瘍と胃ポリープの診断を受け手術の目的で12月当科に入院した．この間通過障害は全く軽減せず，入院時誤嚥による嚥下性肺炎が認められた．体重の減少は症状の発現後7kg．

入院時所見：体格・栄養状態中等度，精神障害はみられず，頭・頚部・四肢に異常所見はない．胸部には聴診で嚥下性肺炎によると考えられる軽いラ音が認められ，腹部には虫垂切除の瘢痕あり．また黄疸・貧血はなく，リンパ節腫大や浮腫も認めない．

臨床検査成績（**表1**）：白血球増加，低カリウム血症，低アルブミン血症がみられたが，それぞれ嚥下性肺炎，呕吐，低栄養状態が原因と考えられたため，抗生剤の投与や補液などを行ったところ術直前には全て正常値を示した．

食道透視（**図1**）：食道下部（Ei）の右壁寄りに繭の形を呈した2コの円形の陰影欠損あり．それより胃側の食道下部（Ei）から腹部食道（Ea）にかけて狭窄があり，陰影欠損部を含む口側の食道は蛇行し中等度の拡張が認められる．食道アカラシアを思わせる所見で，食道アカラシア取扱い規約[8)]のX線分類によるとフラスコ

表1　入院時臨床検査成績

血液一般		血清電解質	
RBC	439×10^4	Na	140.2 mEq/l
WBC	13,000	K	3.2 〃
Hb	12.2 g/dl	Cl	105.5 〃
Ht	36.1%	Ca	4.1 〃
BP	206×10^3	尿　蛋白	(−)
血清総蛋白	6.6 g/dl	糖	(−)
Alb	52.9%	潜血	(−)
α_1-Gl	11.3%	ウロビリノーゲン	(±)
α_2-Gl	10.1%	沈渣	異常なし
β-Gl	11.1%	糞便　潜血	(±)
γ-Gl	14.4%	PSPテスト	
A/G	1.12	15′	35%
肝機能		30′	55%
GOP	15	60′	65%
GPT	7	120′	75%
TTT	5.4	心電図	正常
ZTT	12.3	肺機能	
Alp	10.6	肺活量	1810 ml
T-Bil	0.7 mg/dl	%肺活量	79%
		1秒率	83%

図1　食道透視写真（術前）左右とも食道下部右壁寄りに2ケの円形の陰影欠損を認む

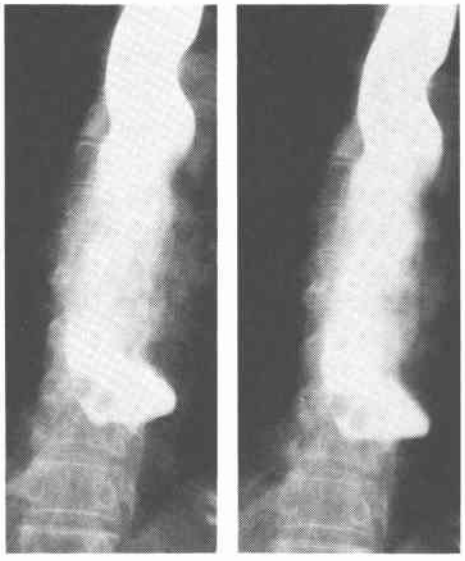

図2　胃透視写真（術前）幽門洞大弯側後壁に皺壁の断裂を伴う小さな腫瘍陰影あり．同時に，食道下部に憩室様の突出像を認む

型，拡張度Ⅱ度（最大横径 4cm）であった．さらに硫酸バリウム 100cc の食道からの排泄時間をみたが，5分以上たってもほとんど排泄させない状態であった．

胃透視（**図2**）：幽門洞大弯後壁にポリープ様の小さな円形の陰影欠損があるほかは正常と思われた．同時に，食道透視でみられた2コの腫瘍陰影よりさらに胃側の下部食道左壁に辺縁平滑な飛び出しがみられ，食道憩室が疑われた．

図3　食道内視鏡写真（術前）

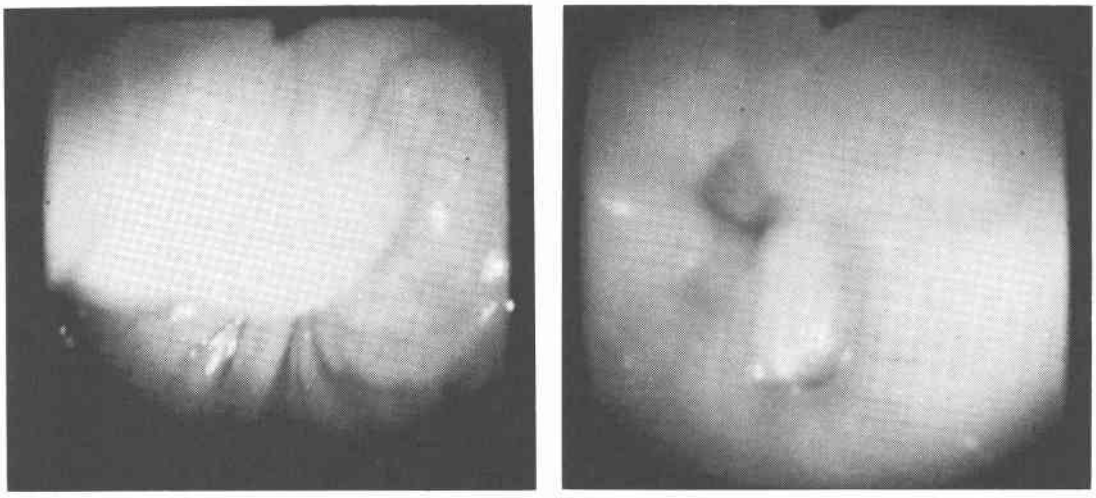

左：門歯から35cmの前壁やや右寄りに粘膜下腫瘍を思わせる食道の半球状隆起がみられる．
右：その胃側で左壁に粘膜の小さな陥凹を認む．

食道内視鏡（図3）：門歯から 35cm の前壁やや右寄りに半球状を呈する小指頭大の隆起性病変が2コ隣接して認めらた．表面は平滑で毛細血管が透見できたが，発赤やびらんなどの所見は観察されなかった．生検の結果では扁平上皮の増生・肥厚はあるが異型性はないとのことで，食道の粘膜下腫瘍を疑った．これより胃側で憩室様の飛び出しがみられた食道下部左壁には粘膜を被った小さな陥みがあり，送気で増大し，吸気し減圧すると消失するため圧出性の食道憩室を疑った．さらに，E.C junction 付近はきんちゃく様に閉じたままであったがスコープの挿入は可能であった．

胃内視鏡：幽門洞大弯側後壁に山田Ⅲ型の小さいポリープがあり，表面平滑でやや赤色を呈したが，悪性所見は認められなかった．

食道機能検査（図4）

i）胃食道内 pH 引き抜き曲線：胃内 pH は1～1.5で，門歯より 38cm の部位から急峻な pH の立ち上がりがみられ，pH が5となる点までの距離は E.C jumction から 2cm であった．教室の pH 曲線からみた逆流度判定[9]では0度で，逆流を示唆する所見はなかった．

ii）胃食道内圧引き抜き曲線：門歯より 31.5cm から 37cm にかけて大きな昇圧帯が観察され，その LESP は 34mmHg で，教室の健常者の平均 LESP 8.7mmHg の4倍を示した．また，胃内圧と食道内圧の差は全くなく，嚥下に際しても LESP の下降はみられなかった．

図4　胃食道内 pH 引き抜き曲線と胃食道内圧引き抜き曲線（Sは嚥下を示す）

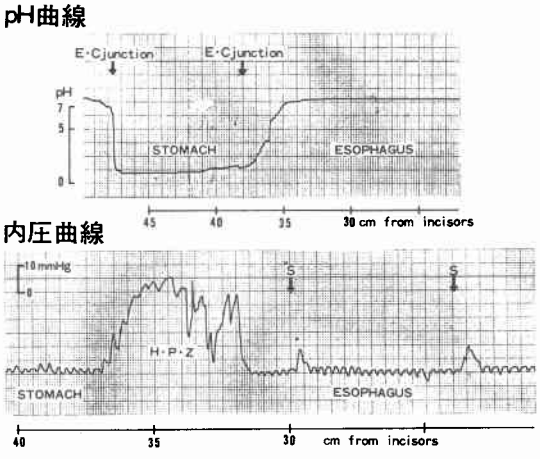

以上の所見は食道アカラシアに特有なもので，嚥下により食道の陽性波を認めたため，内圧分類のA型と考えた．

以上の諸検査の結果から，食道アカラシア，粘膜下腫瘍，圧出性憩室，さらに胃ポリープの診断で，昭和53年12月25日に手術を施行した．

手術所見と術式：左第7肋間で開胸，食道を露出したあと横隔膜を腱中心から食道裂孔まで切開して胃も露出した．E.C junction に一致して直径約 2cm の狭窄部あり，これより口側の食道壁は厚さ 7mm の肥厚を示し，

図5　病理組織標本写真

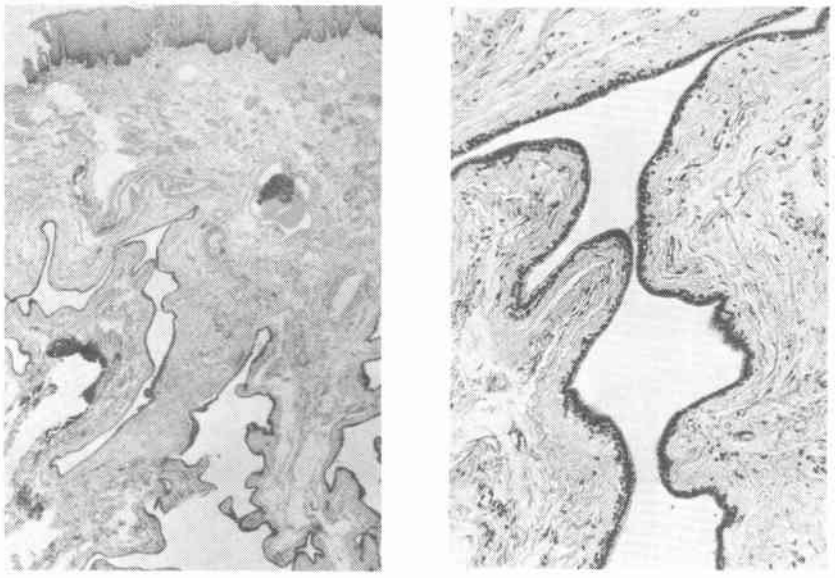

左：食道下部の粘膜下筋板の下に嚢状に拡張した食道腺排泄管がみられる．
右：嚢胞は2～3層の円柱上皮よりなり，その周囲には筋層はみられず結合組織からなる．

かつ内腔の軽度拡張を呈しアカシアと診断した．ここで食道認下端に胃管を通して送気し，憩室の有無を検索したが確認できなかった．次に，食道左側壁をE.C junctionの口側7cm，胃側2cmの長さに切開した．Junctionより3cm口側の食道右壁粘膜下に柔かい波動を有し，中央にくびれを有する2×1cmの嚢胞が確認され，食道粘膜と筋層の一部を含めて切除の上粘膜をカットグートで縫合閉鎖した．以前より教室では食道アカラシアに対してFundic patch[10]法を行ってきており，残りの操作は本法に準じて行った．横隔膜を閉じるに先立ち，経横隔膜的に胃切開を加えてポリープを切除した．術後経過は順調で，第25病日の食道透視でも拡張は消失し，バリウムの通過は良好であった．食餌は全量摂取可能となり，嚥下困難や呕吐もなく第41病日で退院した．

組織学的所見（図5）：嚢胞は最初示指頭大の大きさを示したが，手術時に無色透明な粘液様内容の漏出をみたため摘出した標本は不整形を呈した．組織学的には粘膜の肥厚と増生がみられ，粘膜固有層には軽度の炎症性細胞浸潤が認められる．粘膜固有層には噴門腺はみられず，粗で一見脆弱とも思える粘膜下筋板の下に不規則な形をした嚢胞が観察され，その内側には2～3層の円柱上皮がならび，内容物はほとんど認められない．嚢胞の外層は結合組織よりなり，これを取り囲む筋層の存在はみられない．以上の所見から食道粘液腺排泄管の嚢胞状拡張を示した食道の貯留嚢胞と診断された．さらに，固有筋層内のganglion cellをみると，周囲の多核白血球の浸潤を併う変性像を呈していた．

考　察

食道の良性腫瘍は比較的稀な疾患で，その過半数を占めているとされている平滑筋腫ですら，これまでの本邦の報告は50例前後を数えるにすぎないという[11]．さらに，本邦での食道壁内嚢胞の報告はわずかに8例[1)~7)]で，食道良性腫瘍90例中23例[12]，97例中29例[13]などの外国例と比べはるかに少ない頻度となっている．また，食道壁内嚢胞の大部分の報告例は先天性のもので，後天的に発生するとされている食道の貯留嚢胞は，Moersch & Harringtonの報告[14]でも食道良性腫瘍59例中わずかに1例だけで，諸外国でも臨床的には2～3の報告[15)16)]をみるだけである．本邦においては，食道粘液腺の輸出管に発生した食道嚢胞として報告した中山の1例[1]だけで，本症例は本邦第2例目と考えられる．

その発生については，先天性の食道嚢胞は胎生5週頃の原始前腸の発生学的な異常分化の結果生ずる[17]とされているのに対し，食道貯留嚢胞は食道粘液腺の排泄管が閉塞されることで，それが嚢状に拡張して生ずる後天的なものとされ両者は明らかに区別される．したがって，

表2 食道壁内嚢胞の本邦報告例

報告者	症例	主訴	術前診断	手術方法	術後診断（組織診）
中山他（1964）	27歳♀	心窩部痛	食道粘膜下腫瘍	下部食道切除兼食道胃吻合術	食道貯留嚢胞
関他（1970）	34歳♂	食道狭窄感及び不快感	縦隔腫瘍	剔出（核出）	気管支性食道嚢胞
上道他（1970）	36歳♀	左胸痛と全身倦怠	?	〃	消化管性食道嚢胞
安住他（1973）	33歳♂	嚥下困難	縦隔腫瘍	〃	〃
大木他（1973）	17歳♀	なし	?	〃	〃
鮫島（1974）	33歳♂	胸部異物感胸部不快感	縦隔腫瘍	〃	〃
〃	36歳♂	つかえる感じ	食道壁内腫瘍	〃	〃
木村他（1974）	30歳♂	嚥下困難	食道嚢胞	〃	気管支性食道嚢胞
著者（1978）	54歳♀	嚥下困難	食道粘膜下腫瘍	〃兼Fundic patch法	食道貯留嚢胞（食道アカラシア・胃ポリープ合併）

組織学的には浅部の噴門腺は食道内に直接開口しているためその拡張は軽度で，粘膜筋板下の深部食道腺の排泄管の拡張が主体をなすとされている[18]．一方，先天性の食道嚢胞の構造は気管支性や消化管性の上皮と，比較的良く発達した筋層がそれを取り囲むことが特徴とされている．本症例の場合は，比較的良く保たれた食道構造の中に浅部の噴門腺はみられなかったが，粘膜筋板下に2～3層の円柱上皮と脆弱な結合識からなる嚢胞が認められたため，食道粘液腺の排泄管に生じた後天性の貯留嚢胞と診断した．

食道貯留嚢胞，特にその多発例の発生原因については，Voirol[15] らは自験例に他の剖検報告例を加えて検討し，その共通の組織所見は慢性食道炎であると考え，多発性食道貯留嚢胞を Esophagitis cystica とよび次のように示している．1. esophagitis, 2. mechanical esophageal or gastric disturbances, 3. abnormal glandular function, 4. basal cell hyperplasia of the esophageal mucosa. 他方，Farman[16] は自験例の食道炎が軽微であったことから，Esophagitis cystica よりはむしろ従来通りの retention cyst (mucocele) の名称が妥当であるとしている．しかし，この名称が適当か否かは別として，本症例においては食道アカラシアによる通過障害や基底層の増生を伴った食道炎などが存在していたことから考えて，食道貯留嚢胞は Voirol の提示した発生原因が互いに関与し合って発生するものと想像された．

食道嚢胞の主症状を表2に示した本邦報告例でみると，嚥下困難やつかえる感じなどの食道狭窄症状が9例中5例と過半数を占め，その他は痛み2例，不快・異物感1例，なし1例となっている．呕吐のみられたものは先天性では木村[7]の1例，貯留嚢胞では本症例にみられたが，本症例は食道アカラシア合併の影響が大であるためと考えられた．

術前診断をみると，記載のない2例を除いて食道嚢胞の診断が得られたのは木村の症例[7] だけである．木村はその特徴として，筋腫などの粘膜下腫瘍よりレ線透視では境界鮮明でしかも平滑な半球状の陰影欠損がみられる点を挙げている．その他本症例で気付いた点を2，3挙げると先天性のものとはやや異ると考えられるが，ほとんどが多発してみられること，腫瘍陰影は壁外には認められないこと，内視鏡では均一で柔かい脹みをもった粘膜の半球状の隆起がみられることなどが挙げられるかと思う．食道良性腫瘍と食道アカラシアとの関係については，Bernatz[19] は食道の有茎良性腫瘍とアカラシア症状の合併例を報告しているが，腫瘍による食道拡張が遷延すれば2次的に食道壁内神経叢の変性を来たし，アカラシア症状を招来する可能性があることを示唆している．また，玉田ら[20]はアカラシア症状を呈した食道下部全周のリンパ管腫を報告しており，その中で腫瘍が食道壁内神経叢の破壊や両側の迷走神経の破壊を惹起するように発育すれば，2次的にアカラシア症状を発現し，アカラシアと診断されても不思議ではないと述べている．本症例はレ線透視と食道内圧検査は無論のこと，組織学的検索でも食道アカラシアと診断されたが，嚢胞は一部で粘膜下から筋層を圧迫するように発育していたため，2次

的にアカラシア症状が引き起される可能性も考えられた．しかし，嚢胞自体はさほど大きくなく食道右壁に限局して存在しており，それによる食道拡張や神経叢の破壊は軽微であると想像されたこと，手術時の観察では嚢胞より胃側の食道壁は著明に肥厚していたことなどを考え合わせると，本症例の食道嚢胞発生にはアカラシアによる食道下部の通過障害が重要な誘因となっていると考えるのが妥当と思えた．

食道嚢胞の悪性例は Mc. Gregor[21] らの1例のみで他は全て良性と考えられる．治療については，嚥下困難のほか何らかの症状を訴えるものがほとんどであり，さらに確定診断の困難性も加わり全てに手術がなされている．手術方法は先天性の食道嚢胞には報告されている7例全部が核出に準じた方法が取られているのに対し，貯留嚢胞の中山[1]と Farman[16] 症例においては下部食道切除がなされている．貯留嚢胞は先天性とは異なりその病変部の境界が不明瞭であるという特殊性によることからくるものと考えられるが，良性腫瘍である限り過大な侵襲を回避することが望ましい．その点われわれは以前よりアカラシア症例に対し Fundic patch 法を用いてきたため，本症例も例外なくこの方法に準じて手術を行い，かつ，嚢胞は核出して下部食道の切除を回避することができた．

むすび

最近，われわれは食道アカラシア，胃ポリープに合併した本邦第2例目の食道貯留嚢胞の1例を経験したので，若干の文献的考察を加えて報告した．

文　献

1) 中山恒明ほか：食道嚢腫の1治験例．Gastroenterological Endoscopy 6：213，1964.
2) 関　保雄ほか：食道壁内気管支性嚢腫の2症例と文献的考察．日胸臨，29：130—137，1970.
3) 上道　哲ほか：腸原性食道嚢腫の1治験例．日外会誌，71：660，1970.
4) 安住斗士夫ほか：食道嚢腫の1治験例．胸部外科，26：216—219，1972.
5) 大木俊英ほか：食道嚢腫の1治験例．日胸外会誌，21：648，1973.
6) 鮫島夏樹：先天性縦隔嚢腫について．外科治療，30：353—363，1974.
7) 木村孝哉ほか：食道壁内嚢腫の1治験例．臨床外科，31：91—94，1976.
8) 食道疾患研究会編：食道アカラシア取扱い規約，1978.
9) 河野貫治：胃食道 pH 引き抜き曲線よりみた Fundic patch 法の逆流防止機構の検討．日平滑筋誌，13：99—111，1977.
10) Hatafuku, T., et al.: Fundic patch operation in the treatment of advanced achalasia of the esophagus. Surg. Gynecol. Obstet., **134:** 617—624, 1972.
11) 武岡有旭ほか：食道平滑筋腫の2治験例．外科治験，34：560—562，1976.
12) Schmidt, H.W., et al.: Benign tumor and cysts of the esophagus. J. Thorac. Cardiovasc. Surg., **41:** 717—732, 1961.
13) Farrell, K.H., et al.: Granular cell myoblastoma of the esophagus: Incidence and treatment. Ann. Otol. Rhinol. Laryngol., **82:** 784—789, 1973.
14) Moersch, H.J., et al.: Benign tumor of the esophagus. Ann. Otol. Rhinol. Laryngol., **53:** 800—817, 1944.
15) Voirol, M.W., et al.: Esophagitis cystica. Am. J. Gastroenterol., **59:** 446—453, 1973.
16) Farman, J., et al.: Esophagitis cystica: Lower esophageal retention cysts. Am. J. Roentgenol., **128:** 495—496, 1977.
17) Grafe, W.R., et al.: Bronchogenic cysts of the mediastinum in children. J. Pediat. Surg., **1:** 384—393, 1966.
18) Ming, S.C.: Tumors of the esophagus and stomach, AFIP, 19—22.
19) Bernatz, P.E., et al.: Benign, pedunculated, intraluminal tumor of the esophagus. J. Thorac. Cardiovasc. Surg., **35:** 503—512, 1958.
20) 玉田隆一郎ほか：アカラシア症状を呈した食道リンパ管腫の1治験例．日外会誌，80：651—656，1979.
21) Mc. Gregor, D.H., et al.: Intramural squamous cell carcinoma of the esophagus. Cancer, **37:** 1556—1561, 1976.