日消外会誌　13巻（5）：389～400，1980年

肝腸吻合および胆管腸吻合の治癒過程に関する実験的研究

慶応義塾大学医学部外科学教室
杉　浦　芳　章

REPAIR OF HEPATOENTERIC ANASTOMOSIS; AN EXPERIMENTAL STUDY

Yoshiaki SUGIURA
Department of Surgery, School of Medicine, Keio University

肝管分岐部癌の根治手術においては，癌浸潤の強い側の肝葉を切除し，残存肝の複数の肝内胆管と腸を吻合する必要がある．この場合如何なる吻合方法がよいかを検討するため，47頭の雑種成犬を用いて肝実質腸吻合および胆管腸吻合を別個に作製し，経時的に形態学的に比較検討した．肝実質腸吻合では結合組織増生の盛んな「瘢痕期」が術後14日目から60日目までみられ，胆管腸吻合では「瘢痕期」が14日目から30日目まで認められた．

索引用語：肝管分岐部癌，胆道再建，肝腸吻合，肝切除，創傷治癒

肝臓および胆道外科の進歩に伴って，これまで不治の疾患とされていた肝管分岐部癌の根治手術が外科医の関心の的になってきた[1]．肝管分岐部の癌はしばしば肝管に沿って肝内に進展するので，根治的に切除するためには肝内進展の著明な側の肝葉を切除するとともに対側の肝管をも切除し，残存肝の複数の肝内胆管と空腸を吻合する胆道再健が必要になる．また癌が総肝管にある場合も肝管分岐部まで進展していることが多く，かつ組織学的には分化の良好な腺癌であるため術中迅速標本によって癌の拡がりを適確に把握することが困難であり[2]，肝管を十分広く切除するには上記の手術を行う必要が生ずる場合が多い．この方式の胆道再建を行う場合，肝管の第2次分岐もしくはより中枢部で切断されるため肝切除面に複数の肝内胆管が現われてくるが，空腸と吻合する場合には肝内胆管を包むように空腸壁と肝実質を縫合し肝内胆管と腸を直接縫合しない方法と，肝内胆管後壁と空腸後壁を縫合し，前壁は直接縫合せずに空腸壁を肝実質に縫合して肝内胆管を包み込むように胆道再建を行う方法が報告されている．そのいずれが合理的であるかは未解決であるが，その解決には肝腸吻合および胆管腸吻合の治癒過程の詳細な分析が必要である．しかしながらこの点についての研究はほとんど見当らず，わずかに北原[3]の報告があるのみである．そこで著者は実験的に犬を用いて肝腸吻合と胆管腸吻合を行い，その治癒過程を追跡した．臨床的には患者は閉塞性黄疸を伴っていることが多いが，本研究では実験条件を単純化し，無黄疸犬について肝実質と腸管，胆管と腸管の吻合を別個に行って，その治癒過程を経時的に形態学的に検索した．

I. 肝実質と腸の吻合

1）実験材料及び方法

体重12～15kg の雑種成犬27頭を用いた．ケタラールを体重 kg 当り20mg 筋注し，その後ネンブタール2.0 ml 乃至4.0ml の静注を追加し下記の手術を行った．すなわち上腹部正中切開で開腹し，肝の左外側葉の先端を約 3cm 立方切除した後 Roux 式に挙上した空腸の腸間膜付着部の対側に約 3cm の長さの孔をあけ，肝実質と絹糸結節縫合によって一層吻合を行った．完成した肝腸吻合は図1の左上に示したごとくである．術後3日間は輸液と感染防止の目的でアミノベンジルペニシリンを1日500mg 筋注投与した．27頭のうち術後観察期間中に10頭が死亡したが，その死因は術後早期衰弱死2頭，出血死1頭，術後早期縫合不全による死亡2頭，術後2週目に化膿性乳腺炎による死亡1頭，術後1カ月目から2カ月目にイレウスによる死亡3頭，術後6カ月目にジステンパーによる死亡1頭であった．そこで腹膜炎により死亡した2例を除外した25頭を対象として術後3，

図1　肝腸吻合模式図

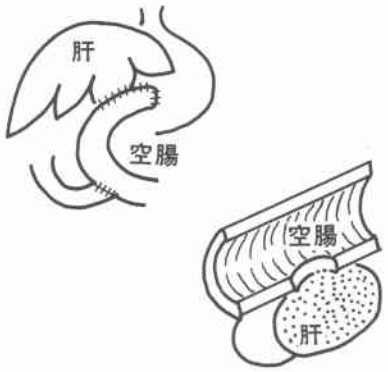

左上が術式，右下のように腸管の縦軸方向に切断して標本を作製し吻合部を検索した．

5，7，14，30，60，90，180日目に解剖し，肝腸吻合部の肉眼的観察と，ヘマトキシリン，エオジン染色による組織学的検索を行って吻合部の治癒過程を検索した．肉眼的観察は術創に沿って開腹し，吻合部と周囲の癒着状況を調べ，ついで吻合部の腸管を縦軸に沿って切開し，吻合口の肉芽の色調，硬さ，形状などを調べ，最後に腸管の縦軸方向に吻合部の割面を作製し，肉芽の断面の性状，その周辺の腸管の変化，その下の肝臓の変化について検索した．組織学的には吻合部の出血，線維素の析出，小円形細胞浸潤，線維細胞の増生，結合組織の増生，肝細胞の壊死について経時的に検索した．

2）肝腸吻合部の肉眼的検討

術後3日目から5日目

この時期では8頭のうち吻合部の縫合不全を認めた2頭を除外した6頭を検索した．吻合部は外観上肝の鬱血，肝被膜下の充血，腸漿膜下の充血がみられ，両者を縫合した絹糸も明瞭に認められる．吻合部を被覆させた大網は線維素性物質で癒着し，用手的に容易に剝離可能である．腸管を縦軸方向に切開し吻合口をみると平均20×12mmの楕円形を呈し，吻合口に露出した肝断面には赤味の強い易出血性の柔かい径2mmから5mmの厚さの肉芽が形成されている．吻合口周辺の腸粘膜には浮腫が強く，粘膜皺壁も不明瞭である．腸管の縦軸方向に吻合部の割面を作製すると腸粘膜，腸筋層，そして肝臓の割面が得られ，中央に吻合口がある．肝と腸の間の肉芽組織はまだ充血性の柔かいものである，この肉芽組織の下には暗赤色，灰白色，茶色の混在した．つまり手術により破壊された肝実質がみられる．

術後7日目

術後7日目に屠殺した3頭の吻合部の肉眼的観察では，肝被膜，腸漿膜の充血の程度は術後3～5日目の所見に比して明らかに軽減するが，浮腫は依然残っているか，もしくはより著明であり，腸漿膜は肥厚している．吻合部への大網の癒着もまだ強固でなく用手剝離可能である．腸管を縦軸方向に切開して吻合口をみると平均10×3mmの長楕円形を呈し，吻合口に露出した肝断面には淡赤色ないし淡褐色を帯びた滑らかな少さい凹凸を呈する肉芽が生じている．吻合口周辺の腸粘膜には浮腫があり正常粘膜の約1.5倍の肥厚を示す．肝と腸の間の肉芽組織は灰白色の層としてみられ，まだ柔かく指で圧すると潰れる程度である．この下の肝被質には5日目までみられた出血巣はみられなくなる（**図2**）．

図2　術後7日目の肝腸吻合部の割面像

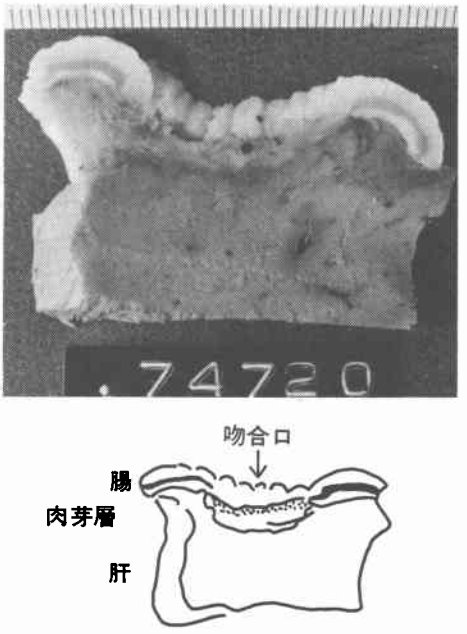

肝腸間に灰白色の肉芽層が形成されているが，まだ柔かい．その下の出血巣は消失する

術後14日目

術後14日目に屠殺した2頭と14日目に化膿性乳腺炎で死亡した1頭を検索した．吻合部の肉眼的観察では肝被膜，腸漿膜の充血，浮腫は消失し，外部からは縫合糸の存在も認めがたくなる．吻合部への大網の癒着は7日目に比してより強固となり鋭的剝離を要するようになる．吻合口の大きさは平均10×2mmで幅は非常に狭くな

図3　術後14日目の肝腸吻合の割面像

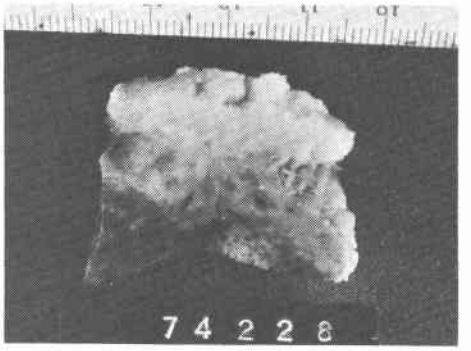

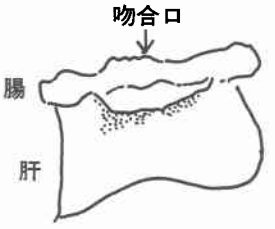

肝腸間の肉芽層は灰白色調となり，厚さ及び硬度を増す

図4　術後30日目の肝腸吻合部の割面像

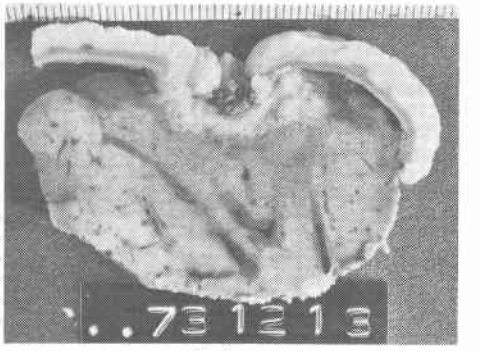

肝と腸は灰白色の硬い瘢痕により強固に癒合している

り，周囲の腸粘膜が覆い被さるような形をとり，あたかも子宮口のような形を呈する．割面では**図3**に示すように，肝と腸の間は7日目までは灰白色調が強かったが，この時期になるとかなり白色調の強い肉眼的に均質な瘢痕組織の層で強固に癒合している．1例のみであるがこの層の下の肝実質内に直径15mm の大きさの縫合糸膿瘍がみられた．

術後30日目

術後30日目に屠殺した1頭と術後32日目と34日目にイレウスで死亡した2頭を検索した．吻合部の肉眼的観察では肝被膜，腸漿膜には白い膜状の線維の増生がみられ；吻合部への大網の癒着は14日目に比してより線維性に強固となり鋭的剝離が必要である．吻合口の大きさは平均7mm×1mm で14日目の所見よりもさらに狭小となり，吻合口は線状を呈する．割面では**図5**に示すように，吻合口は腸側に軽度の凹型を描いており，吻合口および肝臓と腸の間の白色の瘢痕組織も著明にみられ，14日目よりもさらに硬い．

術後60日目

術後60日目に屠殺した3頭と術後65日目にイレウスで死亡した1頭を検索した．吻合部の外観および大網の癒着状況は30日目の所見とほぼ同様である．吻合口の長さ

図5　術後90日目の肝腸吻合部の割面像

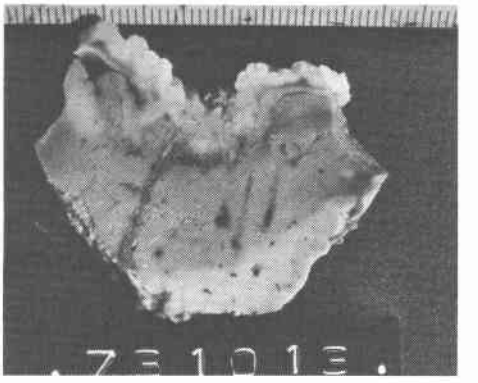

肝と腸の間の瘢痕は薄くなっている

は平均7mm で線状となりほとんど幅はない．割面では吻合口は腸側へ軽度に凹型を描き，吻合口及び肝臓と腸の間の白色の瘢痕組織はまだ著明にみられる．その直下の肝臓には1例のみであるが縫合糸膿瘍がみられた．

術後90日目

術後90日目に屠殺した2頭と術後96日目に屠殺した1頭を検索した．吻合部の外観，吻合部への大網の癒着状況に変化はない．吻合口の長さも平均 7mm で線状である．割面では，**図4**に示すように，吻合口への腸粘膜の被覆がまだみられる．吻合口ならびに肝臓と腸の間の白色の硬い帯状の瘢痕組織の層は60日目と比較して幾分薄くなるが，この層の直下に縫合糸を中心とした数個の白い瘢痕組織は全例に認められた．

術後180日目

術後180日目に屠殺した2頭と，術後170日目にジステンパーで死亡した1頭を検索した．吻合部の外観に変化はない．吻合口の長さもやはり平均 7mm で線状である．割面でも90日目の所見とほぼ同様である．

以上述べた肝腸吻合部の肉眼的に観察した所見をまとめると**表1**のごとくである．

3）肝腸吻合部の組織学的検討

術後3日目から5日目

吻合部の腸粘膜の一部は壊死になっており，その下の粘膜筋板も破壊されている．筋層はなお一層はなはだしく破壊され，筋線維は壊死に陥いり膨化し，そこに出血，線維素の析出，小円形細胞浸潤，線維芽細胞の増生がみられる．吻合口に肝が露出している部分の表層は好中球を主とする小円形細胞の層（purulent debris）で，その下層には線維芽細胞の増生，肝の壊死，縫合糸，出血巣が混在し多くは小円形細胞浸潤を周囲に認め，手術侵襲による出血，壊死を主とした破壊像を示している．肝と腸の間は析出した線維素，線維芽細胞の増生により接着している．また壊死に陥いった肝臓の中のグリソン鞘をみると，細胆管は他の部分の破壊像が著明であるにもかかわらず残存する傾向があり，この現象はこの後の時期の標本でも同様に観察された．吻合部から離れた所の腸，肝組織には著変はみられないが，門脈の鬱血がみられた症例も1例あった．

術後7日目

吻合部の腸粘膜の壊死はみられなくなり，粘膜筋板の破壊像もわずかにみられるのみである．破壊された筋層もほとんど線維芽細胞で置換されている．吻合口に肝が露出している部分の表層には5日目の標本と同じように好中球を主とした小円形細胞の層があり，その下に著明な線維芽細胞の増生がみられ，肝の壊死巣が小円形細胞および線維芽細胞に取り巻かれている像も多く，修復が盛んに行われつつある状態を示している．これらが肉眼的観察で灰白色の帯状の肉芽層としてみられたところである．肝と腸の間にみられた出血，線維素の析出は減少し，**図6**に示すように，線維芽細胞が著明に増生し，若

表1　肝腸吻合部の肉眼的観察所見

術後日数	肝臓の所見	腸の所見	肝腸間の肉芽の状況	大網の癒着状況	吻合口(mm)
3日	肝の鬱血，被膜下の充血，肝実質内の出血巣が著明	腸漿膜下の充血、粘膜の浮腫が強い	赤味の強い易出血性の柔かい肉芽	線維素様物質で癒着	20×12
5日	3日目とほぼ同様	3日目とほぼ同様	灰白色の肉芽層がみられるようになる	用手剝離可能	20×12
7日	被膜下の充血軽減 浮腫は残る 実質内の出血巣消失	充血は軽減するが、漿膜，粘膜の浮腫は残っている	灰白色の肉芽層	5日目とほぼ同様	10×3
14日	充血，浮腫は消失	充血、浮腫は消退 吻合口へ粘膜が覆い、被さるようになる	かなり白色調の肉芽、厚さと硬度を増す	より強固となり，鋭的剝離が必要	10×2
30日	肝被膜には白い膜状の線維の増生	腸漿膜にも白い線維の増生がみられる	白色の硬い瘢痕	線維性にさらに強固になる	7×1
60日	吻合部直下の縫合糸膿瘍がみられることがある	30日目とほぼ同様	30日目とほぼ同様	30日目とほぼ同様	7mm 幅はほとんどなし
90日	縫合糸を中心とした白色の硬い瘢痕	30日目とほぼ同様	やゝ薄くなる	30日目とほぼ同様	60日目と同様
180日	90日目とほぼ同様	30日目とほぼ同様	90日目とほぼ同様	30日目とほぼ同様	〃

図6　術後7日目の肝腸吻合部の組織像

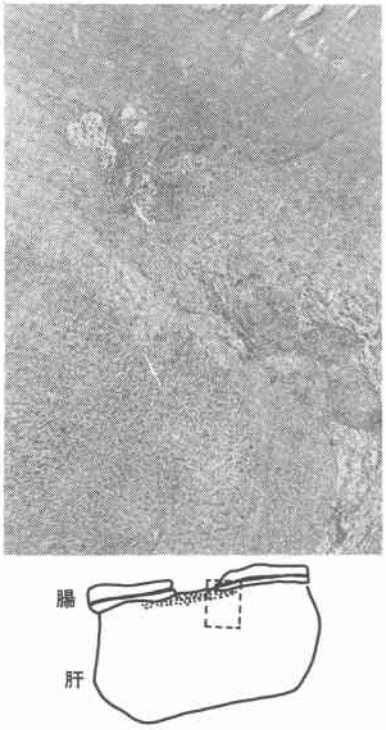

（H－E染色 80X）

出血，線維素の析出はほとんど消失し，線維芽細胞の増生が著明である．

干の結合組織の増生も始まる．吻合部から離れた肝組織に小葉構造は保たれているが肝細胞索が乱れ，肝細胞自身も明るく膨化し脂肪変性のごとき所見を呈している症例もあった．また術後30日目にもこのような所見が1例に認められた．

術後14日目

腸粘膜の壊死像はなくなり，粘膜筋板の破壊像もごく軽度となる．筋層ではとくに外縦筋にはまだ破壊像が残っている．吻合口に肝が露出している部分の表層には小円形細胞浸潤と線維芽細胞の増生の混在する層を形成し好中球は減少している．その下に著明に増生した結合組織の層がみられ，これが肝小葉間に入り込んでいるところもあり，1例ではそこにヘモジデリンが貪食されている像もみられた．肝の壊死層はみられない．しかし1例には肝の中の縫合糸を中心に小膿瘍の形成がみられた．**図7**．に示すように，肝と腸の間は著明に増生した結合組織の層で癒合している．

図7　術後14日目の肝腸吻合部の組織像

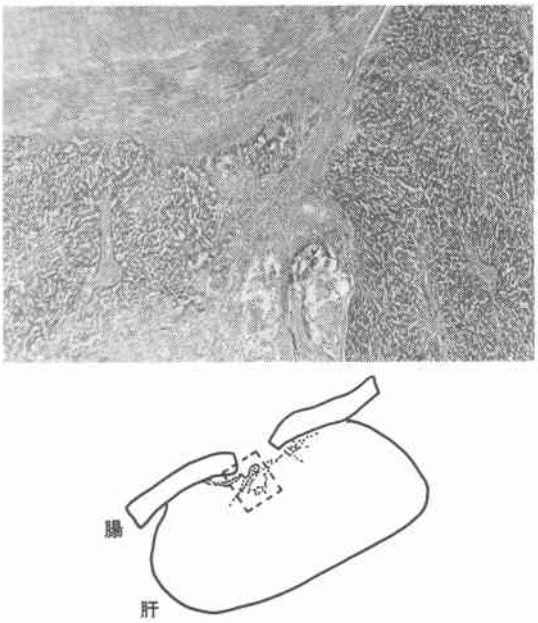

（H－E染色 100×）

肝と腸の間は結合組織の増生が著明である

術後30日目

腸粘膜は正常であるが，その断端より吻合口に向って再生上皮が覆ってきている．粘膜筋板は14日目と変りがないが，破壊された筋層特に外縦筋は薄くなり線維化がみられる．吻合口の肝の表層にみられた膿球層は消失し，その真下には厚い結合組織の増生がみられ，特に縫合糸を中心として著明である．肝と腸の間は**図8**に示すように，厚い結合組織の層で癒合している．

術後60日目

腸粘膜には変化なく，筋層の線維化の状態，吻合口への腸の再生上皮が覆っている状態は30日目の症例と同じで以後90，180日目でも腸には大きな変化ない．肝と腸の間は厚い結合組織の層で癒合しており，この結合組織は30日目と較べて増加している症例もあれば減少している症例もある．

術後90日目

肝と腸の間の結合組織の層は薄くなっている．吻合口の肝の最上層の膿球層は消失し，粗なる肉芽組織よりなり，その直下の結合組織も60日目と比し減少しているが，縫合糸を中心とした異物肉芽はまだ存在する．**図9**に示すとおりである．

図8　術後30日目の肝腸吻合部の組織像

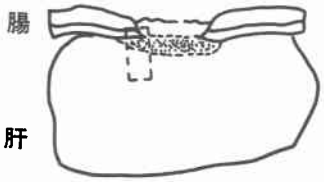

（H－E染色 80X）

肝と腸は著明に増生した結合組織で癒合している

図9　術後90日目の肝腸吻合部の組織像

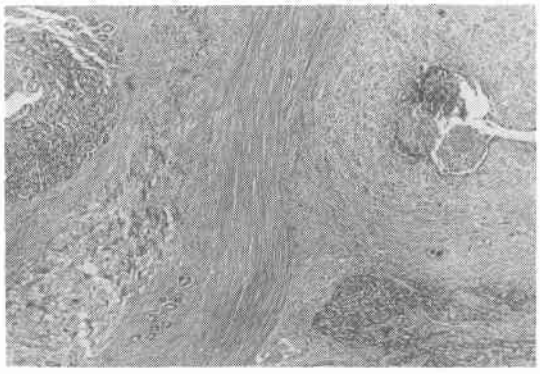

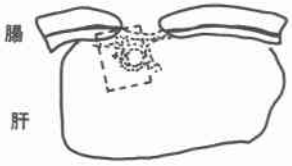

（H－E染色 100X）

肝と腸の間に結合組織の層は薄くなって来るしかし縫合糸を中心とした異物肉芽はまだ存在する

表2　肝腸吻合部の肝の組織学的所見

術後日数	犬番号	出血	線維素の折出	小円形細胞浸潤	肝細胞の変化	線維芽細胞の増生	結合組織の増生
3	1	+++	+++	++	+++	±	−
	2	++	+++	+++	+++	++	−
	3	++	++	++	+++	+	−
5	4	±	+	+++	+++	++	±
	5	+	++	++	+++	+	−
	6	+	++	+++	++	+++	−
7	7	+	+	+++	++	++	+
	8	+	±	++	+	+++	±
	9	−	−	++	+	++	+
14	10	±	+	++	+	+	++
	11	±	−	+++	−	±	++
	12	−	−	++	−	±	++
30	13	−	−	±	−	±	++
	14	−	−	±	−	±	++
	15	−	−	+	−	−	++
60	16	−	−	+	−	−	+
	17	−	−	+	−	−	++
	18	−	−	−	+	−	+++
	19	−	−	±	±	−	+
90	20	±	−	+	−	−	+
	21	− −	−	+	−	−	+
	22	− −	− −	±	−	−	+
180	23	−	−	−	−	−	±
	24	−	−	+	−	−	±
	25	−	−	−	−	−	+

術後180日目

肝と腸の間の結合組織の層は著明に減少している．縫合糸を中心とした異物肉芽は存在するがかなり縮小している．

以上肝腸吻合部の組織学的所見を述べたが，特に問題となる肝の組織変化を，出血，線維素の析出，小円形細胞浸潤，肝細胞の壊死，線維芽細胞の増生，結合組織の増生の項目について，それぞれの程度を（−）から（卅）に記載して経時的変化を追跡すると**表2**のごとくになる．

II.　総胆管と腸の吻合

1）　実験材料および方法

雑種成犬20頭を使用し，下記の手術を行なった．すなわち上腹部正中切開で開腹し，総胆管を切断し，十二指腸側断端を結紮し，肝臓側の総胆管を Roux 式に挙上した空腸と一層吻合を行なった（**図10**）．総胆管の内径は個体差があるが 3mm 前後であり，吻合術式は一層外反縫合で，結節縫合を用い6針から7針かけて吻合した．使用した縫合糸は ELP 血管丸針プレート絹糸0—5黒である．術前術後の処置は肝腸吻合術の場合と同様である．20頭のうち5頭が術後死亡したが，死因は縫合不全による腹膜炎2頭，吻合部閉塞1頭，イレウス2頭

図10　総胆管腸吻合模式図

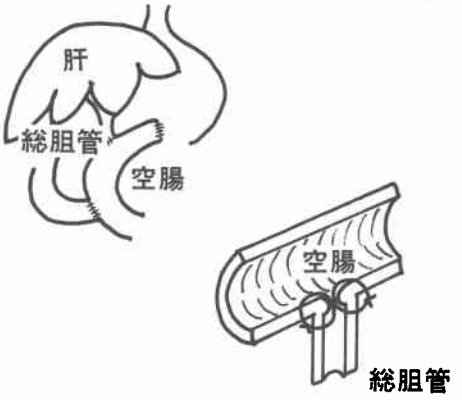

左上が術式，右下が腸管の縦軸方向に標本を作製したところである

であった．腹膜炎，胆管閉塞の症例を除き17頭について術後3，4，5，7，14，30，60，90日目に屠殺して吻合部の肉眼的観察とヘマトキシリン，エオジン染色による組織学的検索を行った．**図10**の右下の図が腸管を縦軸に切開した割面である．

2）総胆管腸吻合の肉眼的検討

術後3日目から4日目

術後3日目に2頭，4日目に2頭屠殺し検討した．胆管腸吻合部は胆管腸ともに充血，浮腫が強く，吻合部を直角に索引すると容易に哆開する．また大網の癒着も線維素様物質によるものであり，用手的に容易に剝離可能である．

術後5日目

術後5日目に2頭屠殺し検討した．5日目では吻合部の充血，浮腫が多少消褪している．吻合部を内面からみると，胆管と腸が肉芽組織で癒合しているというよりも単に胆管と腸が縫合糸によって接着しているような所見を呈している．この他に特記すべき所見としては**図11**に示すように5日目以後から総胆管の拡張がみられることである．この拡張は吻合口から約1cm肝臓側から起こり，吻合口に近い約1cm以内のところはほとんど拡張していない．この所見は5日目以後の例には共通した所見であった．大網の癒着の程度は4日目と同様である．

術後7日目

術後7日目に2頭を屠殺して検討した．胆管および腸の充血，浮腫は著明に消褪し，胆管と腸の間の肉芽の増生もみられ，吻合部の癒合も強固になっている．吻合口を内面からみると，まだ絹糸はみえるが，肉芽組織の増

図11　術後5日目の総胆管腸吻合部

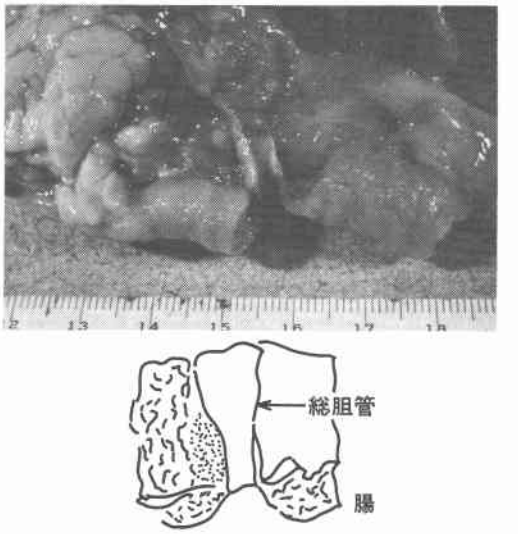

胆管，腸ともにまだ充血，浮腫がひられ，両者は縫合糸により単に接着している状態である．

生によって吻合部の癒合が行われていることが認められる．また線維素様物質による大網の癒着は多少強固となる．

術後14日目

術後14日目に2頭屠殺して検討した．吻合部に軽度の炎症所見が残っており，吻合部の外側には大網の強固な線維素性癒着を認める．吻合口の内面には縫合糸がわずかに認められるが，**図12**に示すように胆管と腸の癒合は強固なものになっている．

術後30日目

術後30日目に屠殺した1頭と，術後35日目にイレウスで死亡した1頭を検討した．吻合部の外側には大網が強固に癒着し瘢痕状になっている．吻合口の内面にはまだわずかに硬さは残るが，胆管から腸への粘膜の移行はより平滑になる．この時期から以後，腸粘膜が吻合口を越えて胆管内へ突出する傾向が認められる．

術後60日目

術後60日目に2頭屠殺して検討した．大網の線維様癒着は同様で鋭的剝離を要する．吻合口の内面は**図13**に示すように全くきれいで硬さもない．腸粘膜が吻合口を越えて胆管内へ突出する傾向は30日目と同様である．

術後90日目

術後90日目に2頭屠殺して検討した．術後60日目の所見と同様である．

図12　術後14日目の総胆管腸吻合部

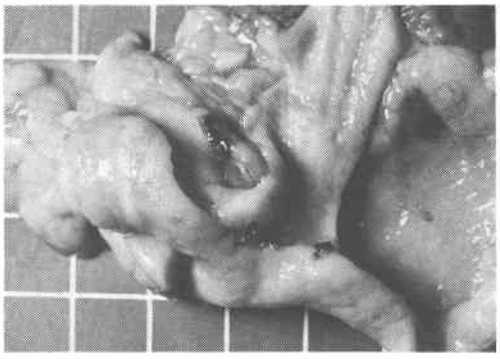

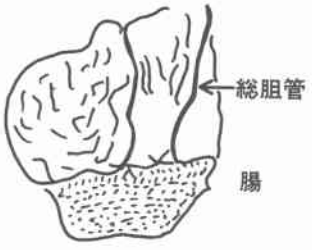

胆管，腸ともに充血，浮腫は著明に消退し，両者は強固な肉芽で癒合している．

図13　術後60日目の総胆管腸吻合部

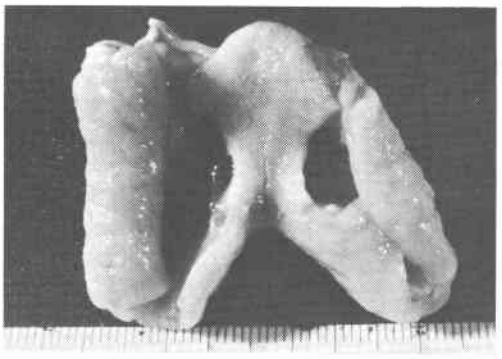

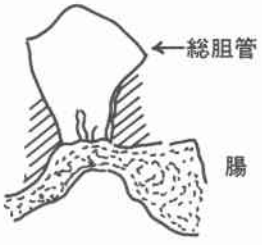

胆管と腸を癒合している瘢痕の硬さがとれてくる

この観察期間中，総胆管や胆嚢の中に結石を生じたり，吻合口の縫合糸に結石が付着しているような症例はなかった．

以上述べた胆管腸吻合の肉眼的な観察所見をまとめると表3のごとくである．

3)　総胆管腸吻合の組織学的検討

術後3日目から4日目

吻合部の腸粘膜は壊死に陥いり強い小円形細胞浸潤を伴っている．粘膜筋板，筋層も破壊されており，とくに破壊された筋層には出血，線維素の析出が著明であるが，一方線維芽細胞の増生もみられ，修復機転が始まっている．総胆管の上皮はほとんど脱落しているが，総胆管壁内に Sinus 様に存在する腺構造は残存している．総胆管壁および外膜側には出血，線維素の析出が著明に

表3　胆管腸吻合部の肉眼的所見

術後日数	胆管の所見	腸の所見	胆管と腸の肉芽状況	大網の癒着状況
3～4日	充血、浮腫が強い	充血浮腫が強い	単に縫合糸により接着しているようだ	癒着は弱く用手剝離可能
5日	充血、浮腫は多少消退、吻合口より1cm中枢側より拡張が始まる	充血浮腫は多少消退	4日目とほぼ同様	4日目とほぼ同様
7日	充血、浮腫は著明に消退	充血、浮腫は著明に消退	肉芽組織が増生し、癒合も強くなる 縫合糸はみられる	癒着は幾分強くなる
14日	7日目とほぼ同様	7日目とほぼ同様	強固な肉芽で癒合し、縫合糸はわずかにみられる	強固な癒着となり、鋭的剝離が必要
30日	7日目とほぼ同様	腸粘膜が吻合口を越えて胆管内へ突出する傾向がみられる	強固な肉芽で癒合	14日目とほぼ同様
60日	7日目とほぼ同様	30日目とほぼ同様	硬さが消失してゆく	14日目とほぼ同様
90日	7日目とほぼ同様	30日目とほぼ同様	60日目とほぼ同様	14日目とほぼ同様

みられる．胆管と腸の接合部には出血，線維素の析出，漏出した胆汁，小円形細胞浸潤と共に小数ながら線維芽細胞の増生している像がみられる．

術後5日目

腸粘膜の壊死像は3日目より軽快しているが，粘膜筋板は3日目と同程度の破壊像を示している．筋層内の出血，線維素の析出の所見は軽快し，線維芽細胞が著明に増生しており，修復機転が盛んに行われていることを示している．しかし小円形細胞浸潤を主とする炎症像はまだ残っている．腸漿膜側にも線維芽細胞の増生がみられる．総胆管上皮は脱落しているが，総胆管壁内および外膜側の出血，線維素の析出はほとんどみられなくなり，線維芽細胞の増生が著明となる．総胆管と腸は線維芽細胞を主とする肉芽で癒合している．

術後7日目

腸粘膜は5日目とほぼ同様の所見を示しているが，破壊された粘膜筋板，筋層にはまだわずかの出血，線維素の析出の所見がみられ，また縫合糸の周囲では小円形細胞浸潤を主体とする炎症像が著明である．総胆管壁内には小円形細胞浸潤，幼若な結合組織の増生がみられ，総胆管と腸は幼若な結合組織を主とする肉芽で癒合している（図14）．

図14　術後7日目の総胆管腸吻合部の組織像

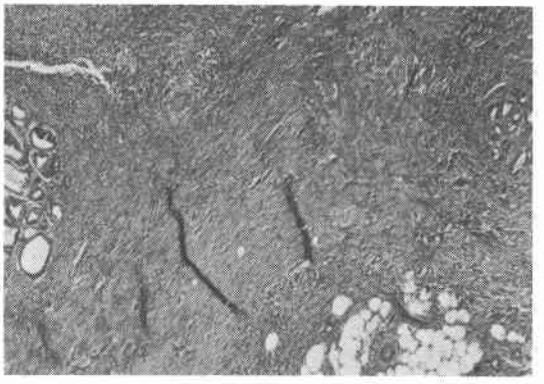

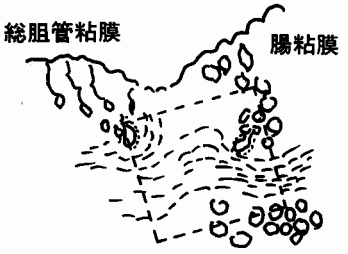

（H－E染色　100X）

胆管と腸は線維芽細胞，幼若な結合組織を主とする肉芽で癒合している．

術後14日目

腸粘膜，粘膜筋板，筋層ともに破壊像は消褪する．総胆管粘膜も再生しているが，まだかなりの小円形細胞浸潤を主とする炎症像が残り，総胆管壁も結合組織増生のため肥厚している．総胆管と腸は結合組織で癒合しているが，まだ小円形細胞浸潤がかなりみられ，特に縫合糸の周辺には著明である（図15）．

図15　術後14日目の総胆管腸吻合部の組織像

（H－E染色　100X）

胆管と腸は厚い結合組織の層で癒合している．

術後30日目

腸粘膜，筋層ともに特に異常所見はみられない．総胆管粘膜の小円形細胞浸潤も減少し，壁の肥厚も軽度となる．両者間は結合組織で癒合しており，14日目に比して縫合糸周囲の小円形細胞浸潤も減少している．またこの時期になると腸粘膜が吻合口を越えて総胆管側へ突出する傾向がみられるが，これは以後90日目まで同様に観察された．

術後60日目

腸粘膜，筋層とも30日目の所見と同様で，総胆管粘膜も正常であるが，粘膜下および壁の軽度の炎症像は残っ

図16　術後60日目の総胆管腸吻合部の組織像

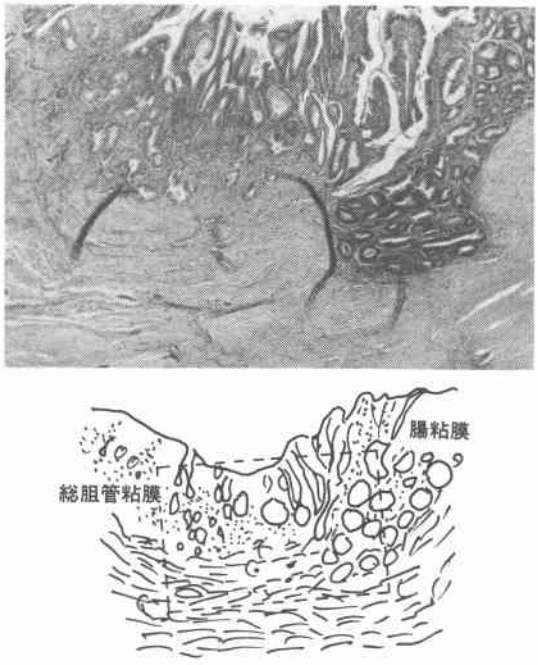

（H－E染色 100X）

胆管と腸は薄い結合組織の層で癒合している．

ている．また腸漿膜と総胆管外膜には大網の癒着による薄い結合組織の層がある．この状態は90日目の症例でも同じようにみられる．腸と総胆管の間は，粘膜は結合組織の介在なしに平滑に癒合しているが，筋層と総胆管壁は薄い結合組織で癒合している．30日目と比較するとこの結合組織は減少している．縫合糸周辺の炎症像もごく軽度となる（図16）．

術後90日目

腸粘膜，筋層とも30，60日目の所見と変りない．総胆管の粘膜は正常であるが，壁の軽度の炎症は残っている．両者の癒合状態は60日目の所見と同じである．

全期間を通じて肝臓には胆汁鬱滞像または細胆管炎，膿瘍形成などは認められなかった．中には肝細胞の胞体が明るくぬけて膨化し脂肪変性を思わせる症例やヘモジデリン沈着のみられる症例もあった．膵臓にはほとんど異常所見が認められなかったが，1例のみ術後3日目の症例に軽度の急性膵炎を併発していたものがあった．

以上総胆管腸吻合の組織学的所見を述べたが，とくに問題となる吻合部について出血，線維素の析出，小円形細胞浸潤，線維芽細胞の増生，結合組織の増生の項目について，それぞれの程度を（－）から（卅）に記載してその経時的変化を追跡すると表4のごとくなる．

表4　胆管腸吻合部の組織学的所見

術後日数	犬番号	出血	線維素析出	小円形細胞浸潤	線維芽細胞の増生	結合組織の増生
3	1	+++	+++	++	+	−
	2	+++	+++	+	++	−
4	3	++	++	++	++	−−
	4	+	++	+	+	−
5	5	+	++	++	++	−
	6	+	+	++	+++	+
7	7	−	−	+++	+	++
	8	+	+	++	++	+
14	9	−	−	++	+	++
	10	+	−	++	+	++
30	11	−	−	−	−	++
	12	−	−	+	−	+
60	13	−	−	+	−	+
	14	−	−	−	±	±
90	15	−	−	−	−	−
	16	−	−	+	−	+

考　察

これまで不治の疾患とされていた肝管分岐部癌も胆道減圧法の進歩，肝切除術の普及によって切除手術の対象になってきた．ところが肝管分岐部癌はしばしば肝管に沿って肝内に進展しているので，癌のひろがりを術中に知ることがかならずしも容易ではない．また肝管分岐部上縁はしばしば肝内にあるので，両側肝管を十分広く切除するためには肝切除を合併して十分広い視野から行う必要がある．従って肝管分岐部癌を格治的に切除するためには大部分の症例において左右いずれか浸潤の長い方の肝葉を切除すると同時に対側の肝内胆管をも十分切除し，残存肝葉の複数の肝内胆管と消化管を吻合して胆道再建を行うことが必要になる．胆道再建に用いられる消化管は現在では空腸を Roux 式に挙上し，その側壁を吻合口にすることが多いが，Roux 脚の先端を用いる方法，または胃を用いる可能性も考えられている．複数の肝内胆管と空腸を吻合する術式としては胆管には縫合糸をかけずに肝実質と空腸を縫合し，その内腔に胆管を包埋する方法と，胆管の後壁と空腸後壁に糸をかけて吻合した後，前壁は肝実質と空腸壁を縫合する方法が行われている．前者の方法を採っているのが Kelly[5]，土屋[6]であり，後者の方法をとっているのが都築[7)8]，岩崎[9]である．後者の場合都築は前壁を一層吻合を行っているが，岩崎は前壁を2層に吻合している．これらの吻合方法のうちでどの方法が最も安全確実であるかについては多数の症例についての成績をみる他はないが，実験的に肝実質と空腸の吻合，胆管と腸の縫合をし治癒過程を追跡す

ることによってもある程度推定できるであろうと考えたのが本研究の発端である．

肝実質と腸の縫合の実験では，吻合口は術後5日目までは赤味の強い柔かい肉芽が認められ，組織学的には出血，線維素の析出，肝細胞の壊死など手術侵襲による急性炎症像が著しく「急性期」ともいうべき時期である．この吻合口は以後徐々に縮小し，14日目までの組織像では最上層に膿球層，その下に線維素の析出，著明な線維芽細胞の増生および小円形細胞浸潤による灰白色の層，その下に肝の壊死層が混在し，そして正常肝組織へと続いている．この5日目から14日目までは「肉芽形成期」ともいうべき時期である．14日目を過ぎると膿球層，肝の壊死層は消失し，結合組織の増生が60日目まで著明にみられ，この間は「瘢痕期」ともいうべき時期で，60日目以後は結合組織の層も徐々に薄くなり「完成期」と名づけてよい時期になる．

一方，胆管腸吻合の実験でも術後5日目までは吻合部は出血，線維素の析出が主体で，手術侵襲による急性炎症像が強く「急性期」といえる時期で，術後5日目より14日目までは線維芽細胞の増生が盛んにみられ「肉芽形成期」というべき時期である．14日目から30日目までは結合組織の増生が盛んにみられ「瘢痕期」というべき時期であり，30日目以後は結合組織層は薄くなり「完成期」というべき時期になる．

以上のことから肝実質腸吻合においても，胆管腸吻合においてもその治癒過程は手術侵襲による破壊像および急性炎症像を主とする急性期，線維芽細胞の増生を主とする肉芽形成期，次いで結合組織の増生を主とする瘢痕期の順序を経て，完成期へいたる4段階からなるといえる．この両者を比較すると結合組織の増生を主とする瘢痕期が，肝実質腸吻合では術後60日目にまで亘ることが特徴的で，胆管腸吻合の場合術後30日目までであることと比較して治癒過程が多少遅いといえる．肝腸吻合の治癒過程を実験的に追跡した報告は少なく，他に北原の報告がみられるのみである．北原は術後1週までの浸出性病変を主体とする時期を Stage Ⅰ，術後1カ月までの線維芽細胞の増殖の著明な時期を Stage Ⅱ，術後1カ月以上の線維芽細胞が減少し線維層が増加する時期を Stage Ⅲ，術後5カ月以上経過したものでは瘢痕治癒を呈し Stage Ⅳとしている．治癒過程は本研究の結果と同様であるが，各 Stage の長さは幾分異っている．すなわち本研究の肉芽形成期および瘢痕期は北原の提唱する Stage ⅡとⅢに相当するが，本研究の方はそれぞれの期間が北原のそれより半分短いことである．北原は肝腸吻合術の実験にさいし，25頭の犬を用い第1群辺縁部肝空腸吻合（黄疸犬），第2群辺縁部肝空腸吻合，第3群肝管付近の肝空腸吻合，第4群肝管の出口における肝空腸吻合，第5群肝管に固定糸をかけた肝空腸吻合の5群に分けて治癒過程を追跡しているが，本研究では北原の第2群と第5群をより詳細に検討したものといえる．北原は治癒過程の記載について5群間の差異を記載していないが，黄疸がある場合には治癒が遅れることもあり得ると考えられる．また北原は肝実質と腸との吻合と，肝管と腸との吻合の間にとくに治癒過程の遅速に関して記載していないが，著者の検索では肝管と腸を吻合した方が治癒過程がより速やかに完了する結果が得られた．この結果に従って教室では後壁は肝管と腸を縫合し，この縫合ができない前壁は肝実質と腸を吻合する術式を採っているのである．本研究のごとく吻合部の治癒過程を完成期を基準としてみると肝実質腸吻合よりも胆管腸吻合の方が速やかに治癒が営まれることになるが，瘢痕期を基準にとれば両者はほとんど同じと考えられる．ただし瘢痕期を治癒の基準にとることは，瘢痕期は前述の如く旺盛な結合組織の増生を主とする時期であり，別の見方をすればこの時期は多少なりとも吻合部の瘢痕狭窄をきたす可能性があるので危険性を伴うといえる．教室における方針はできるところはより安全な方法の方がよいという考え方に立脚して後壁は肝管腸吻合を行っているのである．

肝腸吻合および胆管腸吻合の治癒過程の検索には抗張力の検査，黄疸を伴っている場合の治癒過程，縫合材料の種類による差異，吻合部狭窄の発生の有無，腸粘膜が肝管開口部を閉塞しないかどうか，上行感染の問題など未解決の問題が山積しており，今後の実験的，臨床的研究に解決が委ねられている．

総括ならびに結論

最近肝管分岐部癌の根治手術が行われるようになったが，この手術では一側の肝葉と共に対側の主肝管を全長に亘って切除し，残存肝葉の複数の肝内胆管と空腸を吻合して胆道再建を行う必要がある．この際，肝内胆管と空腸を吻合せずに肝内胆管を包むように肝腸吻合を行う方法と，肝内胆管の後壁を空腸と吻合した後肝内胆管を包むように前壁は肝腸吻合を行う方法があるが，いずれの方法がよいか未解決である．そこで実験的に犬47頭を用いて肝腸吻合と胆管腸吻合を別個に行い，経時的に屠殺して，その治癒過程を肉眼的，組織学的に検討し両者

を比較した.

(1) 肝腸吻合では術後5日目まで手術侵襲による破壊像とそれに伴う炎症像が著明な「急性期」, 5日目から14日目まで線維芽細胞の増生が著明な「肉芽形成期」, 14日目以後60日目頃まで結合組織の増生が盛んな「瘢痕期」, 60日目以後結合組織の層が薄くなる「完成期」の経過を辿って吻合過程が完了する.

(2) 胆管腸吻合では術後5日目まで手術侵襲による破壊像とそれに伴う炎症像が著明な「急性期」と5日目から14日目までの線維芽細胞の増生が著明な「肉芽形成期」, 14日目から30日目まで結合組織の著明な増生が認められる「瘢痕期」を経て30日目以後, 結合組織の層が薄くなる「完成期」にいたり吻合過程が完了する.

(3) 完成期を吻合部の治癒の基準にとれば肝腸吻合よりも胆管腸吻合の方が治癒は速やかに営まれる.

稿を終るに当りご指導, ご校閲を賜わった阿部令彦教授, 組織学的検索にご指導を賜わった病理学教室影山圭三教授, 坂口弘教授, 本研究を直接ご指導頂いた都築俊治助教授, ならびに共同研究者中村達助手に感謝する.

本論文の要旨は第5回日本消化器外科学会大会にて発表した.

参考文献

1) Longmire, W.P. Jr., et al.: Carcinoma of the extrahepatic biliary tract. Ann. Surg., **178**: 333—345, 1973.
2) 入　久己, 三方淳男他：術中迅速凍結切片組織診断の検討. 臨床病理, **5**: 499—509, 1977.
3) 北原敏行, 駿河敬次郎：先生性胆道閉鎖症における肝門部の病理. 特に肝腸吻合部の病理. 小児外科内科, **7**: 257—262, 1975.
4) Soupault, R.: Les anastomoses bilio-digestives et pancreato-digestives. Masson et Cie, Paris, 1961.
5) Kelly, K.A.: Successful resection of adenocarcinoma of junction of right, left and common hepatic ducts. Mayo Clin. Proc., **47**: 48—50, 1972.
6) 辺見武彦, 土屋涼一他：胆管癌手術々式の検討. 日外会誌, **75**：1252—1253, 1974.
7) 都築俊治, 植草　実他：悪性狭窄の治療—肝門部癌. 外科診療, **18**: 396—402, 1976.
8) 都築俊治：上部胆管癌の進展形式と死因からみた手術々式の検討. 日外会誌, **78**: 1—12, 1977.
9) 岡村隆夫, 岩崎洋治他：肝門部胆管癌の治療—とくに切除例を中心として. 外科, **38**: 867—873, 1976.