日消外会誌　13巻（5）：401～405，1980年

リンパ濾胞性胆嚢炎(lymph-follicular cholecystitis)症例の検討

浜松医療センター外科
武藤　良弘　　脇　　慎治　　林　　輝義
瀬川　　徹　　小原　則博　　鮫島　恭彦
内村　正幸
同　臨床検査科病理
岡　本　一　也

CLINICOPATHOLOGICAL STUDY OF LYMPH-FOLLICULAR CHOLECYSTITIS

Yoshihiro MUTO, Shinji WAKI, Teruyoshi HAYASHI, Toru SHEGAWA, Norihiro KOHARA, Yasuhiko SAMESHIMA and Masayuki UCHIMURA
Department of Surgery, Hamamatsu Medical Center
Kazuya OKAMOTO
Department of Pathology, Hamamatsu Medical Center

胆嚢全体にリンパ濾胞形成がみられたリンパ濾胞性胆嚢炎40例を臨床病理学的に検討した．本症は胆摘例の12.6%にみられ，老人・高齢者で胆管結石やビ系石例に多かった．総胆管は拡張性で主として E. coli, Klebsiella や少数例に Salmonella の永続性胆道感染が特徴的であって，組織学的に胆嚢組織は良く温存され，リンパ濾胞は粘膜固有層内に，孤立，散在性に存在していた．本症は一般の慢性胆嚢炎に比較してリンパ濾胞形成が特異的で，さらに一般の慢性胆嚢炎の主因が結石にあるのに反し，本症は永続性胆道感染による，真の意味での感染性，慢性胆嚢炎の形態と考えられた．

索引用語：慢性胆嚢炎，リンパ濾胞形成，リンパ濾胞性胆嚢炎

I.　はじめに

胆嚢炎は病理組織学的に急性と慢性に大別されているが，通常の胆嚢摘出例の多くはこの後者の慢性胆嚢炎に含まれている．したがって慢性胆嚢炎と呼ぶ病名は種々雑多な病変より構成されていて“waste basket”的名称と考えられる．Jutras[1]が提唱した hyperplastic cholecystoses はこの“waste basket”より分離し統括された疾患群であるが，なお胆摘例の多くはこの“waste basket”内に含まれていると思われる．このように慢性胆嚢炎が“waste basket”的名称である原因として，胆嚢病変が複雑多岐であるために組織学的診断基準にあいまいさが存在すると思われる．この慢性胆嚢炎の中で主として粘膜固有層内にリンパ濾胞（lymph follicle）あるいはリンパ小節（lymph nodule）を形成する特異な病像を有する症例が存在する．このような症例に対して Anderson[2]は cholecystitis lymph-follicularis と呼び，その原因は Salmonella 感染によると記載している．

そこで著者らは組織学的に特異的な所見を呈するリンパ濾胞性胆嚢炎症例をとりあげてこれら症例を臨床病理学的に検討し，ついで本症と他の胆石症例の組織像を比較してみた．

II.　対象症例と方法

1974年4月～1977年3月までの3年間に本院で胆摘されて，短冊状に連続的に切り出し組織学的に検索した症

例は317例であった．これらの症例の中，一枚の組織標本に数個以上の，かつ1症例の組織標本数の8割以上にリンパ濾胞形成が認められる症例は40例であった．この40例を対象として臨床的に検討し，さらにこれら40例を除いた一般胆摘例277例を対照として本症との組織像を比較した．

III. 成　績

1) 年齢・性別

本症40例の年齢は35歳～84歳まで分布していて平均66.1歳であり，性別では男性20例，女性20例と同数であった．なお本症40例を加えた317例の平均年齢は54.3歳で，男女の比率は1：1.5と女性が多かった．

2) 頻度

胆摘例317例中40例（12.6%）が本症であった．本症の発生頻度を年齢別にながめてみると(**Fig. 1**)，30歳以下では胆摘例15例中0例，30歳代40例中1例（2.5%），40歳代73例中1例(1.4%)，50歳代86例中10例(11.6%)，60歳代66例中13例（19.7%），70歳代45例中12例（28.9%），80歳代6例中3例（50%）であった．年齢の増加に伴い本症の発生頻度も増加を示した．

Fig. 1　Age and sex distribution

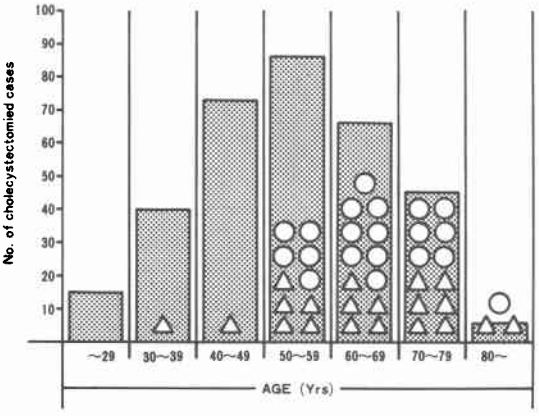

Colums indicate number of the patient with benign galbladder disease who operated on at Hamamatsu Medical Center Hospital (1974-1977). Circles (female) and triangles (male) represents the patient with lymphfollicular cholecystitis.

3) 疾患の内訳

40例中34例が胆石症であり，3例は総胆管末端部良性狭窄（慢性膵炎2例，十二指腸憩室1例）で残りの3例は同部の閉塞例（膵癌2例，十二指腸乳頭部癌1例）であった．胆石症34例の結石部位別内訳は（**Fig. 2**）胆嚢結石14例，胆嚢胆管結石14例，胆管結石6例であった．結石種別にながめてみると（**Tab. 1**），胆嚢結石14例中11例はビ系石，2例コ系石，1例混合石であり，胆管結石6例は全例ビ系石であった．胆嚢胆管結石14例では両部位とも同種結石症は12例で，その中9例がビ系石，2例コ系石，1例混合石であり，残りの2例の中1例は胆嚢結石がコ系石で胆管結石がビ系石であって，他の1例は胆嚢内に混合石が，胆管内にビ系石が存在していた．すなわち34例中26例（76.5%）がビ系石であった．

Fig. 2　Location of gallstones

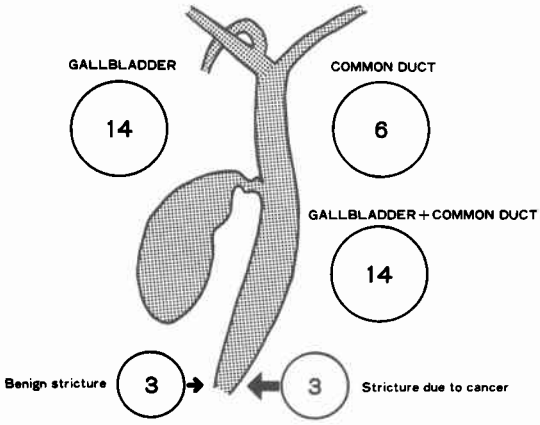

Numbers within circles indicate number of the patient with lymph-follicular cholecystitis.

Table 1　Relationship of location and types of gallstones

	Bilirubin	Mixed	Cholesterol
Gallbladder	11	1	2
Gallbladder + Common duct	9	2*	3**
Common duct	6	0	0

*One case had cholesterol stones within the gallbladder and bilirubin within the common duct.
**One case showed mixed stones in the gallbladder and bilirubin in the common duct.

胆道造影で30例に最横径1cm以上の総胆管拡張が認められ，5例に十二指腸憩室を伴ない，この5例共ビ系石例であった．

4) 胆汁細菌検査

細菌検査に術前PTCで採取された胆管胆汁，術中に得られた胆嚢ないし胆管胆汁を用い，これらいずれかの胆汁細菌検査の結果を**Tab. 2**に示した．

40例中1例は未施行例で，38例（97.4%）に細菌培養陽性であった．陽性38例を菌種別に検討してみると，

Table 2 Result of bile culture

E. coli	Klebsiella	Etc.	No. of Cases
+	−	−	13
+	+	−	9*
+	−	+	2
−	+	+	2
−	−	+	6**
−	+	−	6

*One case revealed Lamblia on cytologic examination of bile. **Bile cultures disclosed Salmonella typhi in two cases and S. paratyphi in one.

E. coli 13例, Klebsiella 6例, E. coli+Klebsiella 9例（1例は Lamblia を合併), E. coli+その他の腸内細菌と Klebsiella+その他の腸内細菌各々2例であり，残りの6例中2例は Salmonella typhi，1例は Salmonella paratyphi，3例はその他の腸内細菌であった.

5) 病理学的所見

a）肉眼的所見：形態的に萎縮性胆嚢は6例で他の34例はほぼ正常大であった．前者の萎縮性胆嚢6例中4例は胆嚢頸部に結石嵌頓が存在し，2例は胆嚢胆管結石例であった．胆嚢壁肥厚は13例にみられ，その中2例は急性炎症所見を伴っていた．粘膜面で粘膜上皮がほぼ全体に剝離脱落している例は2例で共に結石嵌頓を伴い，他の38例は粘膜は粗大顆粒状でありビランが点在していた.

b）組織学的所見

まず粘膜上皮の温在状態をみると，良好な温存例（組織標本上60%以上に粘膜上皮が存在）は22例（55%)，不良温存例（60%以下，30%以上）16例（40%)，剝脱例（30%以下）2例（5%）であった．これら症例の中筋層に達し，辺縁に炎症性反応を呈する潰瘍形成例は10例（25%）であり，これら10例は粘膜上皮温存不良例であった.

本症の組織学的特徴であるリンパ濾胞の形成は主として粘膜固有層内に点在していて（**Fig. 3**)，少数例では漿膜下層（とくに筋層に接する perimuscular layer）にも認められた．このリンパ濾胞は直径約 1mm の球形ないし類円形を呈し，中央は淡明な胚中心がみられ，その外周部は密なリンパ球の集帯より囲まれていた（**Fig. 4**)．このリンパ濾胞は小型で，孤立散在性で集合を示す傾向はなかった．粘膜ビランや急性炎症の存在する例ではリンパ濾胞の胚中心が活動像を示していた．40例中33例（82.5%）ではリンパ濾胞は粘膜固有層のみに存在し，残りの7例（17.5%）では粘膜固有層と漿膜下層の両部位に認められた.

Fig. 3 Histology

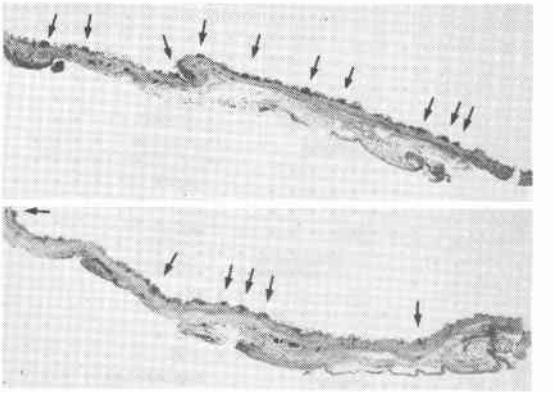

Note spherical lymph nudules scattered within the propria mucosae (arrows).

Fig. 4 Histology

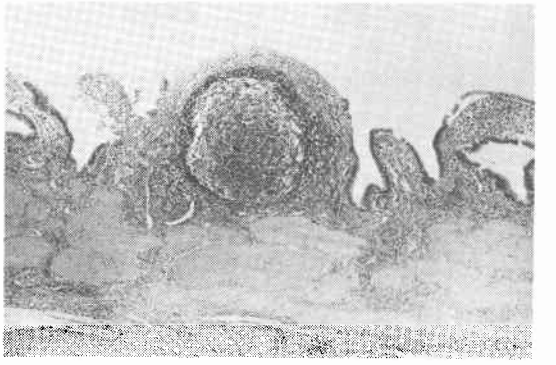

This histologic section shows a lymph nodule with germinal center (H.E., ×100)

つぎに Rokitansky-Aschoff sinus (RAS) の増生程度をみると，40例中4例は全く存在せず，残りの36例では1症例1個～96個と症例により個数が異なり，平均16個であった．この数値は一般の胆摘例1症例平均個数[3] 23個より少なく，40例中32例（80%）が23個以下であった.

粘膜上皮化生の一型と考えられる粘液腺形成は40例中33例（82.5%）にみられ，その中胆嚢全体に存在する例は15例，局所性に存在する例は18例であった.

壁肥厚をみると，中等度以上（壁肥厚 5mm 以上）は13例(32.5%)，軽度18例（45%)，ほぼ正常9例（22.5%）であった．これら症例の中，中等度以上の壁肥厚を呈する13例は前述のリンパ濾胞形成に加えて，肥厚の原因として潰瘍形成（5例)，壁内結石（2例)，漿膜下層

Fig. 5　Histology of the gallbladder



Lymph-follicular cholecystitis vs Cholelithiasis

リンパ濾胞形成（2例），壁全体の線維化（4例）が考えられた．

上述の本症の組織所見を一般の胆石例と対比してみると（**Fig. 5**），胆石症例では粘膜温存状態不良例が多く，一症例平均 RAS 個数も多数である反面，粘液腺形成例や肥厚例は少なかった．

6）臨床経過

悪性腫瘍症例3例を除いて，37例は胆摘に加えて症例により総胆管切開，経十二指腸的乳頭形成を付加した．術後2～5年経過しているが結石の再発を認めていない．

IV. 考　察

慢性胆嚢炎を組織学的に診断する際に，胆嚢組織の炎症性反応がどこまでが正常で，どの程度以上の変化を病的とするか不明確である．この診断基準の不明確性は慢性炎症性刺激に対する胆嚢組織の反応性変化が複雑多岐でありかつ極く軽度の変化から高度の病変と極端に幅広い病像を呈することにあると思われる[2)4)]．

これに対して著者がとりあげ，検討したリンパ濾胞性胆嚢炎は一般の慢性胆嚢炎と比較して特異的組織像を有し，組織学的診断も容易と考える．本症の臨床病理学的特徴を要約すると．

① 老人，高齢者に多い．

② 胆石症で胆管結石例やビ系石例に多い．

③ 胆道造影で総胆管の軽度～中等度の拡張を伴う．

④ 胆汁細菌検査で多くの例に E. coli, Klebsiella を証明し，少数例に Salmonella typhi や Salmonella paratyphi の感染を認める．

⑤ 胆嚢壁は軽度～中等度の肥厚を呈していて，組織学的に粘膜固有層内に孤立，散在性のリンパ濾胞（小節），lymph follicle (lymph nodule) の形成をみる．

リンパ節およびリンパ組織は生下時より存在し，6歳頃にその増殖が最大になり思春期には成人と同じ形態と分布を示すようになると云われている．正常では腸管の粘膜固有層や粘膜下層に球形で直径0.6mm～3mm のリンパ濾胞が散在していて，とくに回腸末端部では集合リンパ小節の形態をなし Peyer's patches として知られている[5)]．これら生理的に存在するリンパ濾胞や集合リンパ節が何らかの原因で著しく過形成となると消化管では腫瘍と鑑別を必要とする，一連のリンパ組織増殖性の疾患群[6)7)8)]が発生する．

ところが胆嚢におけるリンパ濾胞形成については殆んど記載されていない．成書の一部に記載されているにすぎない．すなわち Copenhaver[9)]らの組織学成書では胆嚢壁にリンパ小節が発生すると記載し，生理的状態でも存在するのかについては論じていない．また Anderson の病理学成書[2)]には Salmonella 感染症でリンパ濾胞の形成がみられると述べている．他方 Mallory & Lawson の chronic typhoid cholecystitis の論文[10)]ではリンパ濾胞形成は Salmonella 感染症例に比較的高頻度にみられるが，Salmonella 感染症例に特異的でないとし，このリンパ濾胞形成は一般細菌の永続性胆汁感染の反応性変化とみなしている．

これらの文献より[2)9)10)]胆嚢壁内のリンパ濾胞形成は生理的状態では存在せず，むしろ病的状態に発生すると推測される．それではいかなる病態に発生するか著者の症例を分析してみたい．前述した著者らの40例は胆石や総胆管狭窄が主病変であったが，これら症例に共通した特徴は胆汁細菌の検出と云える．しかも胆石症々例の多くにビ系石が存在していたことは胆道感染下に二次的に生成されたと考えられ[11)]，胆道感染がこれら胆石例の主因と思われる．さらに本症の多くの例で総胆管拡張が認められたことは前述の疾患以外に十二指腸乳頭炎などの胆汁うっ滞をきたし胆道感染を起こしやすい病的状態が存在していたと考えられる．これら病因に加えて，本症が若年者に発生せず，老人・高齢者に多いことは胆道感染が長い間くり返し存在していたと推測される．著者ら

の症例で胆汁うっ滞を来たす病因を全ての症例には明らかにすることは不可能であったが，胆道感染が存在するにもかかわらず本症の胆嚢組織が一般の胆石症のそれと比較して良く温存されていることが注目に値する．このことは本症の長い経過の中胆嚢組織を破壊する程の高度の急性炎症が合併しなかったのではないかと思われる．Glenn ら[12]は急性胆嚢炎時に発生する胆嚢壁の壊死，穿孔は胆嚢壁の脆弱部である RAS で生ずると述べている．この説に従って本症例の RAS についてみると，一般の胆石症例に比べてその個数が少なく，そのために重篤な急性炎症を併発することなく永続性の胆道感染が存在したと思われる．

リンパ濾胞性胆嚢炎は Anderson[2] が述べているように Salmonella 感染症に特異的であるとは思われず，Mallory & Lawson[10] や著者らの成績より Salmonella 感染でもみられるが E. coli や Klebsiella などの通常の細菌の永続性胆道感染に対する反応性変化と考えられる．一般に胆嚢炎の発生に胆石が関与し，急性胆嚢炎の鎮静化したものが慢性胆嚢炎の形態をとるといわれている[2]．ところが本症では胆道感染が本症の主因であり，胆道感染時に起こる，真の意味で慢性胆嚢炎の形態ではないかと考える．

V. おわりに

胆嚢全体にリンパ濾胞形成をみる胆嚢炎40例を臨床病理学的に検討した．

① 本症の頻度は胆摘例の12.6%にみられた．

② 老人・高齢者に多く，胆管結石やビ系石より成る胆石症々例が多くを占めていた．

③ 総胆管は拡張を呈し，多くの症例で E. coli や Klebsiella の，少数例で Salmonella の感染がみられた．

④ 胆嚢壁は軽度～中等度肥厚し，胆嚢組織は良く温存されていて，リンパ濾胞は主として粘膜固有層内に点在していた．

本論文の要旨は第20回日本消化器病学会秋期大会（1978年，岐阜市）で発表した．

文　献

1) Jutras, A., et al.: Hyperplastic cholecystoses. Amer. J. Roent., **83:** 795—827, 1960.
2) Anderson, W.A.D.: Pathology (vol. II, 6th ed.). The C.V. Mosby Company, Saint Louis, 1971.
3) 武藤良弘ほか：胆のうの病理学的研究—Rokitansky-Aschoff sinus について．日消外会誌，**11**：1001—1008，1978．
4) Levine, T.: Chronic cholecystitis. Its pathology and the role of vascular factors in its pathogenesis. Israel Universities Press, Jerusalem, 1975.
5) Bloom, W., et al.: Textbook of histology, Saunders Company, Philadelphia, 1968.
6) Watson, R.J., et al.: Gastric pseudolymphoma (lymphofollicular gastritis). Ann. Surg., **171:** 98—106, 1970.
7) Franken, E.A.: Lymphoid hyperplasia of the colon. Radiology, **94:** 329—334, 1970.
8) 中村恭一：胃癌の病理．微小癌と組織発生．金芳堂，東京，1972．
9) Copenhaver, W.M., et al.: Bailey's textbook of histology. The Williams & Wilkins Company, Baltimore, 1971.
10) Mallory, T.B., et al.: Chronic typhoid cholecystitis. Amer. J. Path., **7:** 71—76, 1931.
11) 槇　哲夫ほか：ビリルビン石灰石の生成機序．外科，**27**：3—10，1965．
12) Glenn, F., et al.: Gangrene and perforation of the wall of the gallbladder. A sequela of acute cholecystitis. Arch. Surg., **44:** 677—686, 1942.