日消外会誌　13巻（5）：426～430，1980年

症　例

超広範囲小腸切除術後にみられた亜鉛欠乏症

金沢大学第2外科
小西　孝司　藤田　秀春　上野　桂一
清水　康一　宮崎　逸夫

A CASE OF ZINC DEFICIENCY AFTFR MASSIVE BOWEL RESECTION

*Kohji KONISHI, *Hideharu FUJITA, *Keiichi UENO,
*Kohichi SHIMIZU and *Itsuo MIYAZAKI
*The Second Department of Sugery, School of Medicine, Kanazawa University, Kanazawa

近年の高カロリー輸液による栄養管理の進歩は，従来，生命の維持さえ不可能といわれていた超広範囲小腸切除術の術後管理を比較的容易ならしめた．しかし，かかる症例では，絶対的な腸管吸収面積の不足のため，脂質，糖質，蛋白質の三大栄養素のみでなく，各種の trace elements の欠乏症に常に注意を払わなければならない．

著者らは，超広範囲小腸切除術後の回復・順応期に，亜鉛欠乏による腸性肢端皮膚炎様症状を呈し，亜鉛療法により劇的な改善をみたので報告した．

索引用語：広範囲小腸切除術，亜鉛欠乏症，腸性肢端皮膚炎

はじめに

生体内に存在する元素は，O, C, H の3大元素が全体の93.7%を占め，残りは，比較的多く存在する major elements (N, Ca, P, K, Na, Cl, S, Mg など）と，ごく微量にしか含まれない trace elements (Fe, Zn, Cu, Mn, I など）とに分けられる[1]．

鉄やヨウ素の欠乏症に関しては古くより知られているが，それ以外の微量元素の欠乏症は，ほとんど注目されていなかった．むしろ，重金属取扱者の職業病としての慢性中毒や，カドミウム，水銀などの環境汚染による人体の過剰蓄積の方が社会問題として大きく取り上げられていたのが現況であろう[1]．

著者らは，超広範囲小腸切除術後の回復・順応期に，亜鉛欠乏による腸性肢端皮膚炎様症状を来し，亜鉛療法にて著効を得た症例を経験したので若干の文献的考察を加えて報告する．

症　例

患者：平○嘉○　57歳　男性

既往歴：昭和53年1月18日胃潰瘍にて幽門側広範囲胃切除術（Billroth Ⅰ法）が行われた（**図1a**）．

現病歴：昭和53年12月1日夕方より上腹部痛，呕気，呕吐を認め，翌朝ショック状態にて来院した．腹部単純レ線像（**図2**）でイレウスと診断された．

手術所見：上腹部正中切開にて開腹するに，腹腔内に悪臭の強い血性腹水がみられた．小腸軸捻転のために，Treitz 靱帯より約45cm からの肛側の小腸はすでに壊死

図1　胃，小腸，大腸の切除部位略図

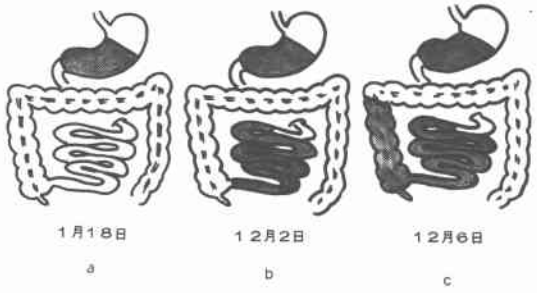

図2　腹部単純レ線像

図3　手術所見

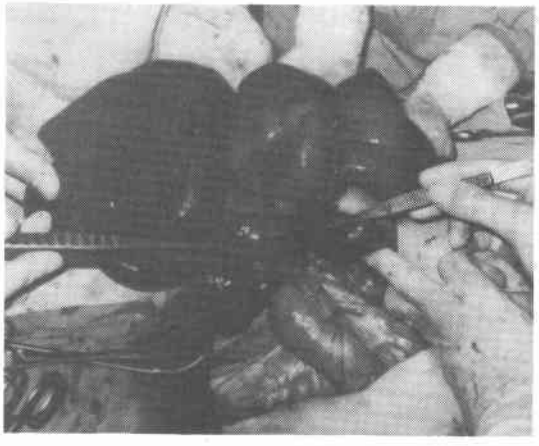

小腸軸捻転による小腸壊死

に陥っていた（**図3**）．空腸を約43cm と回腸 3cm を残し，空腸回腸端々吻合術を行った（**図1b**）．しかし，術後4日目残存盲腸～上行結腸の壊死による汎発性腹膜炎を併発したため，上行結腸追加切除術が行われ，最終的に，胃，空腸，回腸，上行結腸切除という消化管の大量切除となった．残存空腸は Treitz 靱帯より約40cm である（**図1c**）．

術後経過：術直後は，経中心静脈高カロリー輸液

図4　術後胃腸透視（術後7ヵ月目）

バリウムの消化管通過時間は約60分

図5　手背，足背に水疱，血疱形成をみる．また，爪廓部の発赤，腫張も著しい．

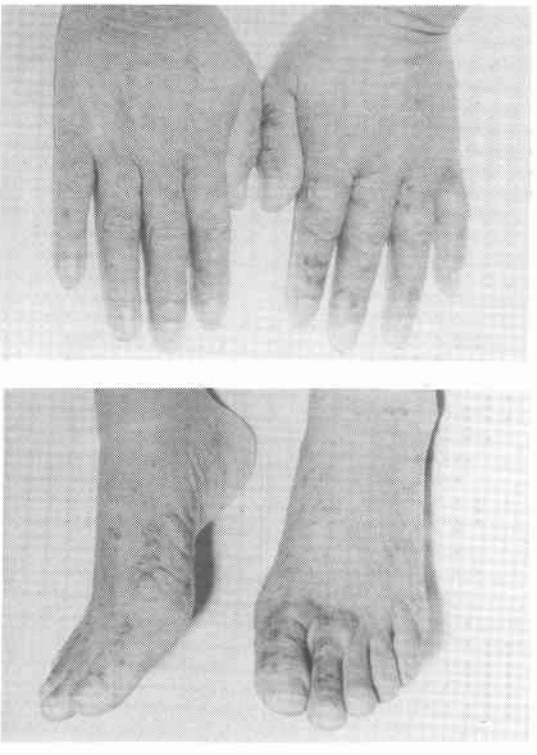

(IVH) のみで栄養管理を，18日目より経口摂取を併施した．初期には1日5～10行の激しい下痢を来したが，アヘンチンキの投与で3～4行にコントロール出来た．

4カ月目に IVH カテーテルを抜去し，以後，中鎖脂肪製剤を加えた経口投与を主体に，末梢静脈より脂肪乳剤とアミノ酸を補給した．窒素平衡は術直後を除き正に保たれており，血中脂質も正常値を維持した．術後7カ月の胃腸透視では，依然としてバリウム通過時間の著明な短縮がみられ，60分後には直腸に達する（**図4**）．

亜鉛欠乏症状：術後9.5カ月頃より食思不振，全身倦怠感，味覚異常を訴えはじめた．9月24日（289日目）より鼻翼周囲に脂漏性皮膚炎様皮疹と四肢末端に水疱，血疱形成をみた（**図5**）．これら皮疹は癒合傾向を有し，漸次拡大した．また内眼角，口角および鼻縁にビランと痂皮の形成（**図6**），陰嚢，肛囲の比較的境界明瞭な暗紅色ビラン面の出現をみた（**図7**）．皮疹の出現と共に頭髪の脱毛，羞明，流涙もみられ，腸性肢端皮膚炎症状に酷似した．

血中亜鉛は12μg/dl と著しい低値を示し，Al-P 値も45 IU（B-L 変法）と減少した（**図8**）．

図6　内眼角，口角，鼻翼周囲，鼻縁にビランや紅斑をみる．

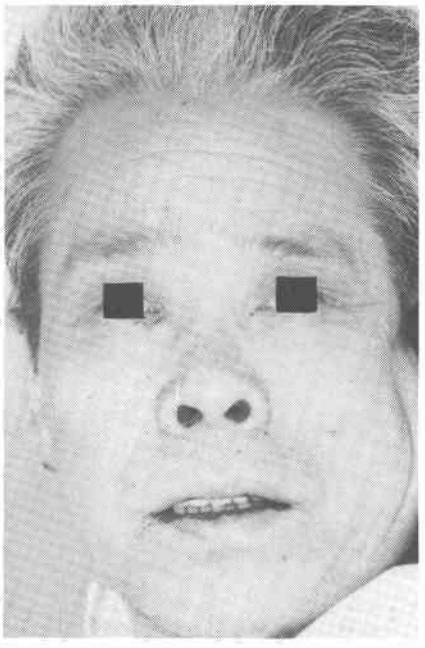

図7　陰嚢，肛囲に境界明瞭な暗紅色のビラン面をみる．

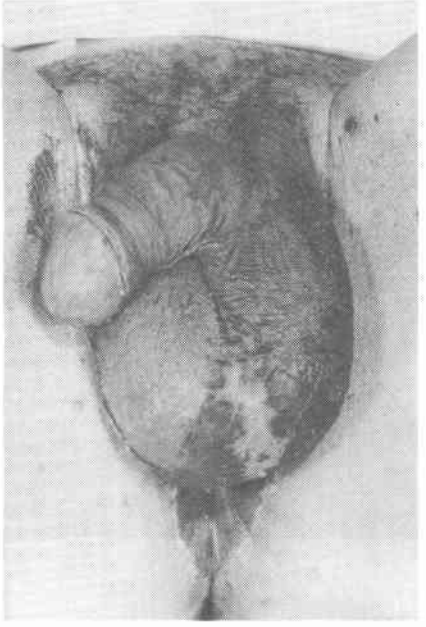

亜鉛治療と経過：10月1日より院内調製の硫酸亜鉛溶解液（Zn^{++} として20mg/日）を経静脈的に連日投与したところ，急激に皮疹は消褪した．さらには，脱毛の停止，味覚異常の改善，全身状態の好転が得られた．

1カ月後には血中亜鉛236μg/dl と上昇した．以後，亜鉛投与量を漸減し，現在，4.8mg/日で正常値範囲に維持している．また，Al-P 値も皮疹の改善，亜鉛値の上昇とともに正常域に復している．

考　察

小腸広範囲切除の定義はいまだ統一されてはいないが，術後に消化吸収障害を招来することなく日常生活を営める安全限界を指標とすると，50%以上の切除とする報告が多い[2)~4)]．

小腸広範囲切除術後の臨床経過は，一般に次の3期に分類されている[5)]．I期は，術直後から3～4週にわたる時期で，頻回の下痢による水，電解質の喪失と低蛋白血症が著しく縫合不全や感染の危険が大といわれている．II期は回復・順応期と呼ばれ，残存小腸が次第に順応し始め，下痢は軽快し，経口摂取が開始される．しかし，種々の栄養素の吸収は未だ不充分で，経静脈的な補給を必要とする．III期は安定期といわれ，残存小腸の代

図8　血清亜鉛値および Al-P 値の変動と臨床経過

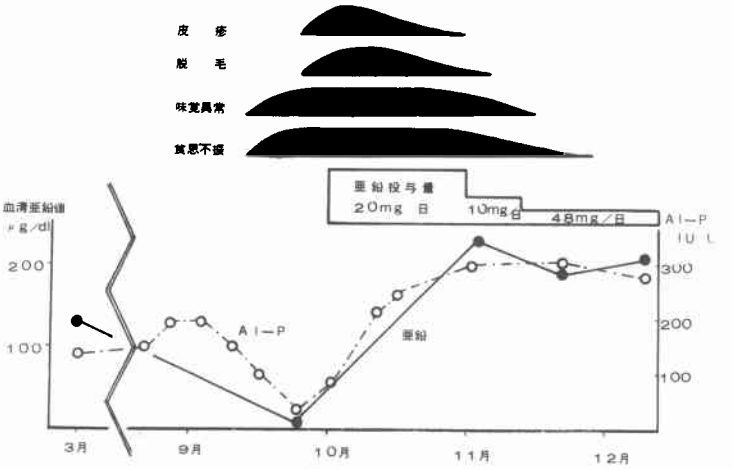

償機能に応じた代謝レベルに落着き，経口栄養のみで日常生活が可能となり，ほとんど治療は不必要となる．

自験例では，最終的には胃75%，大腸25%，小腸90%切除という消化管の超広範囲切除となった．最近の経中心静脈高カロリー輸液法の目ざましい進歩は，従来は生命の維持さえ不可能とされたかかる重症例さえ，無難に第Ⅰ期を乗り切ることを可能ならしめた．

かくして，術後4カ月目より IVH から離脱し経口栄養に切り変えられたが，本例では併施された結腸切除による回盲弁機能の欠落が，小腸の内容通過時間の著しい短縮を招来し，消化吸収に関してはきわめて不利な状況に置かれていた．第Ⅱ期導入後は，中鎖脂肪製剤を加えた経口栄養と，末梢静脈より脂肪乳剤，アミノ酸投与による栄養補給が継続されていたが，trace elements の補給は行われていなかった．便はアヘンチンキの経口投与で，1日3～4行の泥状便をみるのみで比較的良好に経過していた．

術後9.5カ月頃より食思不振，味覚異常を訴え，その後引き続き出現した腸性肢端皮膚炎（acrodermatitis enteropathica 以下 A.E と略す）様症状は，血清亜鉛値の低下と平行した．この A.E 様症状は，亜鉛の経静脈的投与により，劇的に改善したことから，超広範囲小腸切除後の長期にわたる消化吸収障害に起因した亜鉛欠乏症状と理解するのが妥当と思われる．

1934年 Todd ら[6]は，動物実験から，亜鉛は生体に不可欠な元素（生元素 bioelement）と指摘したが，その臨床的意義については，ごく最近まで顧みられなかった．しかし，難治性下痢と肢端部や開口部にみられる特異な皮膚症状を主徴とする A.E が亜鉛投与で劇的に治癒することや[7)-10)]，完全静脈栄養時に出現する A.E 類似の症状も亜鉛欠乏によることが[11)12)]報告されてから，微量生元素としての亜鉛の重要性が認識されるようになってきた．

亜鉛の人体の総含有量は2～4g であり，1日の必要量は10～14mg といわれている[13)]．通常摂取する食品中の亜鉛含有量からみて，健常人では亜鉛欠乏症は起こり得ないとされている．亜鉛は上部小腸で吸収され，血清蛋白と結合し各組織へ運搬され，蛋白，糖および脂質の代謝に重要な役割を演じている．

また，アルカリフォスファターゼは亜鉛が関与する metalloenzyme の1つである．本例における血清 Al-P の推移をみると，皮膚症状出現の1週間前より低下を示しており，症状の改善，血清亜鉛値の上昇と伴に Al-P 値も上昇した．同様に高木ら[12)]は，高カロリー輸液中に血清亜鉛の低下と皮疹の出現，血清 Al-P 値の低下は平行することを認め，血清 Al-P 値の低下は亜鉛欠乏を示す1つの指標になりうると報告した．

最後に，紙面の都合上本稿では割愛したが，本例では最近，血清中の銅値の著減，白血球減少，顆粒球の減少が出現している．本例のような超広範囲小腸切除は，絶対的な腸管吸収面積の不足であり，残存腸管に最大の順応が起ったとしても有効吸収面積には達し得ず，永久的に静脈栄養が必要とされる．したがって，脂質，糖質，蛋白質の三大栄養素のみでなく，亜鉛，銅等の微量元素

にも注意を払いつつ厳重な follow up を行う必要があろう.

おわりに

超広範囲小腸切除術後の回復・順応期に，亜鉛欠乏による腸性肢端皮膚炎様症状を呈し，亜鉛療法にて著効をみたので報告した.

文　献

1) 江上不二夫：生化学講座 (2). P.1，共立出版，東京，1958.
2) Haymond, H.E.: Massive resection of the small intestine. Surg. Gynecol. Obstet., **61**: 693—705, 1935.
3) 木村　正：小腸大量切除の限界．外科診療，**13**: 448—453，1971.
4) 葛西洋一 ほか：小腸広範囲切除の 問題．外科，**34**：1213—1220，1972.
5) Pullan, J.M.: Massive intestinal resection. Proc. Roy. Soc. Med., **52**: 31—37, 1959.
6) Todd, W.R., et al.: Zinc in the nutrition of the rat. Am. J. Physiol., **107**: 146—156, 1934.
7) Michaelsson, G.: Zinc therapy in acrodermatitis enteropathica. Acta Dermatovener, **54**: 377—381, 1974.
8) Thyresson, N.: Acrodermatitis enteropathica. Report of a case healed with zinc therapy. Acta Dermatovener, **54**: 383—385, 1974.
9) 森嶋隆文ほか：亜鉛内服が奏効した腸性肢端皮膚炎の1例．臨皮，**29**：991—997，1975.
10) 片山　洋ほか：腸性肢端皮膚炎の亜鉛療法．皮膚臨床，**18**：379—387，1976.
11) 岡田　正ほか：高カロリー輸液施行中にみられた亜鉛欠乏症．医学のあゆみ，**92**：436—442，1975.
12) 高木洋治ほか：高カロリー輸液 (XII) —亜鉛欠乏症の臨床的検討—外科治療，**33**：427—434，1975.
13) 石原信夫：Zn 動態と疾病．臨床科学，**9**：825—836，1973.