日消外会誌　13（7）：775～780，1980年

食道静脈瘤出血に対する Mesocaval H Shunt の経験

山口県厚生連周東総合病院外科
守田　知明　　福田　重年　　野間　史仁
野村　真一　　丹山　　桂　　兼行　俊博
大島郡国民健康保険診療施設組合大島病院外科
小　　原　　正

CLINICAL EXPERIENCES WITH MESOCAVAL H SHUNT FOR BLEEDING ESOPHAGEAL VARICES

Tomoaki MORITA, Shigetoshi FUKUDA, Fumihito NOMA, Shinichi NOMURA, Katsura TANZAN, Toshihiro KANEYUKI* and Tadashi OHARA**
* Syuto General Hospital, Yanai, Yamaguchi
** Oshima Hospital, Komatsu, Oshima, Yamaguchi

門脈圧亢進症に起因する食道静脈瘤破裂に対し，Mesocaval H Shunt を８例に行った．原疾患は肝硬変６例，Banti 症候群１例，特発性門脈圧亢進症１例で，６例は待期的に，２例は緊急に手術した．術前リスクは Child の分類にしたがえば Class A ２例，B２例，C４例で手術死亡は２例，いずれも緊急手術症例であり，１例は肝不全，１例は心不全にて死亡した．術後の減圧率は36％で，５例に術後血管造影を行ったが，Graft は全例開存していた．術後食道造影では，２例は１カ月位で静脈瘤は消失したが，３例は減少にとどまり，この内２例は消失するまでに６～７カ月を要した．肝性脳症の発生は，いずれも軽度ではあるが２例にみられた．再吐血は２例にみられ１例が死亡した．

索引用語：門脈圧亢進症，食道静脈瘤，Hシャント

I.　はじめに

門脈圧亢進に起因する食道静脈瘤破裂例に対する外科治療として，わが国では直達手術が広く行われ，それぞれ良好な成績が得られている[1)2)]．われわれも胃上部切除を主体とした直達手術を行ってきたが，原疾患の重篤なものが多いこともあり，吐，下血は防止できても終局的には肝不全などで死亡する症例が多く，治療成績は惨胆たるものであった．そこで，側副血行の豊富な上腹部の操作は止め，膵下方で手術を行う Drapanas[3)] らの Mesocaval H Shunt（以下Hシャントと略す）に着目し，８例に本手術を行ったので，その経験を報告するとともに，２，３の問題点に論及したい．

II.　症例ならびに結果

昭和53年３月より54年11月まで，Hシャント施行例は表１に示す８例である．原疾患は肝硬変６例，Banti 症候群１例，特発性門脈圧亢進症１例で，平均年齢は55歳，男性２例，女性６例であった．全例吐，下血を主訴として来院し，４例は Blakemore tube を使用，２例には止血剤やピレッシンの静注などにより一旦止血後，６～16病日目に待期的手術を行い，他の２例はこれら療法でも止血が不可能なため緊急的に本術式を行った．術前の輸血量は平均2,500ml であった．食道静脈瘤の診断には４例が食道透視，３例は内視鏡検査により，１例では出血が持続し重篤なショック症状を主としていたため，臨床症状と肝疾患の既往を重視し血液生化学検査所見を参考にした．

術前リスクの判定には，出血中でショックまたはプレショック状態のため十分な検索が行えない場合が多い

表1　Hシャント手術症例

症例	年齢	性	疾患名	術前リスク			治療成績				
				ビリルビン	アルブミン	腹水	門脈圧(前)(後)	吐下血(前)(後)	食道静脈瘤(前)(後)	合併症	予後
I	71	♀	Banti症候群	0.5	3.5	±	340－160	(++)－(－)	(++)－(±)	なし	生
II	39	♂	肝硬変	3.7	2.4	++	430－500	(++)－(++)	(+++)－(+++)	再吐血	死
III	41	♀	肝硬変	2.4	2.5	++	440－280	(++)－(－)	(++)－(－)	一過性腹水	生
IV	56	♀	肝硬変	1.3	3.7	－	330－220	(+++)－(－)	(++)－(－)	なし	生
V	48	♂	肝硬変	2.0	3.5	±	350－160	(++)－(+)	(++)－(++)	十二指腸圧迫再吐血	生
VI	69	♀	肝硬変	3.6	2.4	++	320－250	(++)－(－)	(+++)－？	心不全	死
VII	47	♀	肝硬変	5.3	2.9	+	480－300	(++)－(－)	(+++)－(－)	十二指腸圧迫	生
VIII	67	♀	特発性門脈圧亢進症	3.3	2.5	++	390－330	(++)－(－)	(++)－(+)	なし	生

が，血清アルブミン，ビリルビン，GOT, GPT, ICG, コリンエステラーゼ，NH_3，血小板，ヘパプラスチンテスト，出血時間，凝固時間などの値を参考にしている．臨床上しばしば用いられる Child の分類にしたがって，われわれの8症例は Class A が2例，B 2例，C 4例で，緊急手術の2例はいずれも Class C であった．また血小板数は5万以下が5例，コリンエステラーゼ値は0.5⊿PH 以下が7例であった．

手術は全例 NLA による全麻下に行った．まず空腸間膜の門脈分岐より JAMES® cut-down tube を挿入し，これに三方活栓をつけ脳脊髄圧測定用のガラス管を接続し門脈圧を測定，圧測定後も門脈内のカテーテルはそのまま留置し，シャント終了後の門脈圧の測定に供した．手術は，i）上腸間膜静脈を露出し，次いで，ii）下大静脈の前面を露出，iii）これらの間に人工血管を介在した交通，すなわちHシャントの造設，の順に行った（図1）．Drapanas らは内径19～22mm，長さ5～8cm の knitted Dacron 人工血管を使用しているが，われわれは2例に内径15mm の Expanded polytetrafluoroethylene (Gore-Tex) 人工血管を，6例に内径16mm の woven Dacron 人工血管を Graft として使用した．手術時間は，平均3時間20分，術中出血量は平均900ml であったが，手技に慣れた最近の症例では，手術時間はほぼ2時間30分，出血量も400～500ml に減少した．

8例中1例（症例II）を除けば手術は順調に行われ，術前平均379mmH_2O であった門脈圧はシャント造設により平均243mmH_2O に下降し，減圧率は36%であった．症例IIは上腸間膜静脈幹（いわゆる Surgical trunk）が短小であり，これに無理して人工血管を吻合したため，

図1　woven Dacron 人工血管によるHシャントの完成．

吻合部で上腸間膜静脈は閉塞し，末梢側の上腸間膜静脈圧は術前値より上昇した（この症例に関しては後述する）．

術後1～2カ月の間に血管造影を行い Graft の開存を検討した．選択的腹腔動脈ならびに上腸間膜動脈造影より静脈相を求めたが，経腹腔動脈造影では主として脾静脈の造影と門脈血の肝への流入を，経上腸間膜動脈造影は Graft の造影と吻合部中枢側下大静脈の淡い影像より開存の有無を知る上で重要である（図2，3）．経上腸

図2　腹腔動脈造影静脈相：脾静脈，上・下腸間膜静脈，門脈，Graft が造影されている．

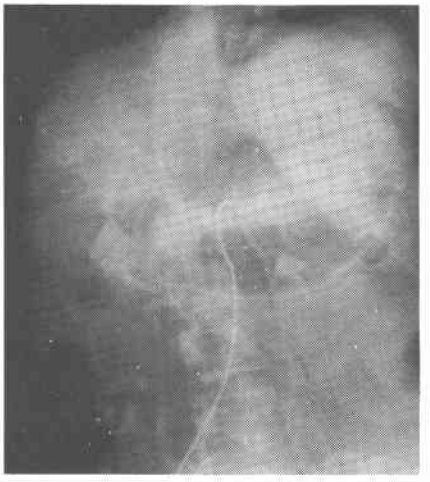

図3　上腸間膜動脈造影静脈相：Graft（矢印）が造影され，造影剤は下大静脈の方に流出している．

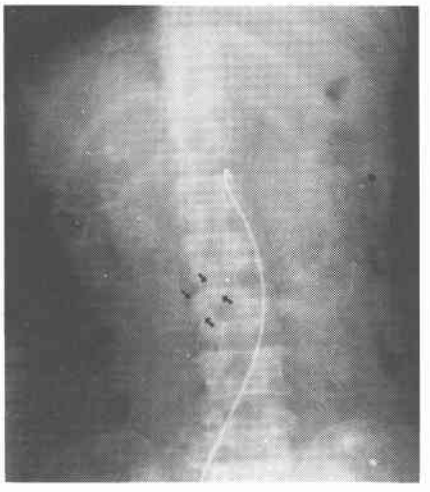

間膜動脈造影で Graft の開存がはっきりしなければ，大腿静脈より逆行性に Graft までカテーテルを挿入し，直接 Grfat と上腸間膜静脈の造影を行い（**図4**），全例に Graft の開存を確認した．

食道造影により，術後1カ月前後で食道静脈瘤の消失したものは2例（症例Ⅳ，Ⅶ）で（**図5**），他の2例（症例Ⅰ，Ⅲ）では静脈瘤は6～7カ月後にほぼ消失した．また，症例Ⅷは1カ月後の食道造影では静脈瘤は残存しているが，術前にくらべ明らかに減少しており，症例Ⅰ，Ⅲのような経過をたどるものと思われる．症例VはHシャント形成部を中心に血腫を生じ，これにより十

図4　大腿静脈より Graft（矢印）を造影．

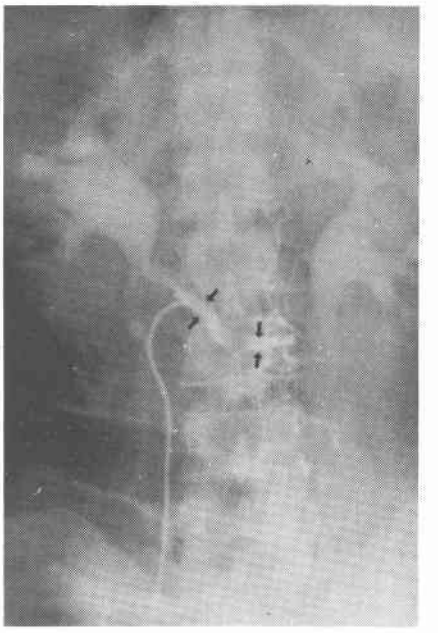

図5　術前後の食道造影（症例Ⅶ）：術後1カ月目（右）の食道造影で静脈瘤はほとんど消失している．

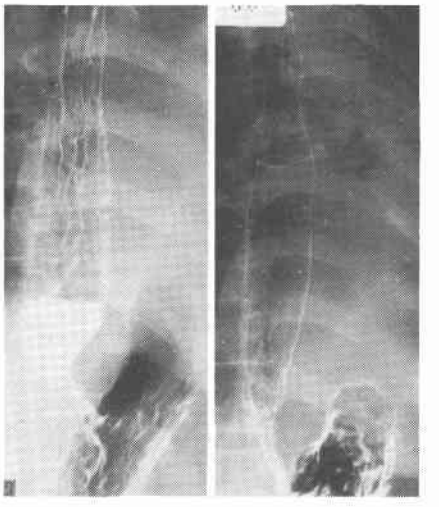

二指腸下水平脚（third portion）とグラフトが圧迫され，3カ月後に腹水と再吐血を来したので，今度は経胸的食道離断を行った．肝障害の強い食道静脈瘤では脾腫大と続発性脾機能亢進状態，とくに血小板減少や，プロトロンビン，フィブリノーゲン，Vならびに Ⅷ因子の減少や

線溶活性の亢進などにより出血傾向が生ずるため，血管の剝離操作と止血に十分な注意が必要である．十二指腸の圧迫は症例Ⅶでも術後透視にて認められたが，圧迫による呕吐，腹満などの自覚症状は訴えていない．

術後観察期間はいまだ5カ月～2年1カ月である．死亡は2例で，1例（症例Ⅱ）は Surgical trunk が細小でシャント手術が無効のため再吐血を来し，術後3日目に経胸的食道離断を行ったが，肝不全のため7日目に死亡した．他の1例（症例Ⅵ）は非常に肥満した69歳の女性で，シャントにより正常上限値まで門脈圧が低下したにも拘らず，心不全のため3日後に失った．肝性脳症は2例（症例Ⅲ，Ⅷ）にみられた．2例とも軽症で蛋白摂取制限，アルギメート投与，ラクツロース投与等により容易にコントロール可能であった．症例Ⅲは術前より肝性脳症の既往があり，最近の検査では R_{15ICG} 57%，コリンエステラーゼ値0.24⊿PH，ヘパプラスチンテスト93.6秒，20%と肝障害も高度であり，Hシャント自体が肝性脳症の原因か否かはっきりしないが，症例Ⅷは術前の R_{15ICG} が24%，術後は R_{15ICG} 47%，コリンエステラーゼ値0.39⊿PH，ヘパプラスチンテスト42秒，56%となり，術後の肝性脳症はHシャントが原因と思われる．

III. 考　察

冒頭に述べたごとく，われわれが直達手術から Mesocaval H shunt に手技を変更したのは，1）側副血行の豊富な上腹部をさけ，十二指腸下縁以下で手術操作が行われるため出血が少なく，手術侵襲も軽いので，緊急手術にも容易に施行できること，2）血管外科に習熟すれば，内径16mm の人工血管移植はきわめて容易であること，3）巨大な脾腫を伴っても，手術操作の支障とならないこと，さらに，4）食道離断，脾摘，胃上部切除など，主として上腹部での直達手術後の再発症例に対しても容易に行われるなどの理由からである．

術式に関しては，すでに1951年 Reynolds[5] らによって患者の奇静脈を用いたシャントが報告されており，人工血管を用いたものでは，1962年 Yeoh, Eisemann[6] による Teflon 人工血管移植術が最初である．1972年 Drapanas[3] らは，3年半の間に knitted Dacron 人工血管を用い，25例にHシャントを施行，手術死亡2名（8%），減圧率50%，食道静脈瘤からの再出血例なし，グラフトの開存率100%，脳症の発生も術前からみられた4例においてのみ軽度の出現という良好な成績を発表した．本邦においては，1977年に畑野らが25例に施行し，減圧率38%，一過性脳症は4例（16%）に発生，グラフト開存率89%（16/18）と報告している．

表2　上腸間膜静脈の解剖

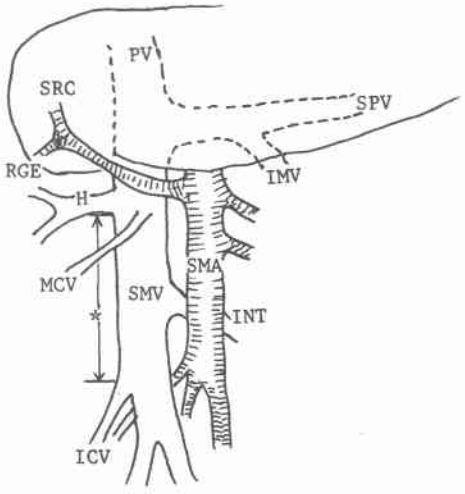

* "Surgical Trunk"
PV:portal vein,H:Henle's trunk
SPV:splenic vein
IMV:inferior mesenteric vein
SRC:superior right colic vein
RGE:right gastroepiploic vein
MCV:middle colic vein
ICV:ileocolic vein
INT:intestinal tributaries

本術式は下大静脈と上腸間膜静脈の間を人工血管を介して交通せしむるものであるが，上腸間膜静脈の内，吻合に利用される部位は Gillots[8] により提唱された，いわゆる Surgical trunk で，この部にはさまざまな変位があり，Holyoke[9] らによれば，1）Surgical trunk の長さが 2cm 以上，2）左方より流入する分枝が上腸間膜静脈の本幹より細いこと，3）Surgical trunk の前面または後面を上腸間膜動脈の太い分枝が横走しないこと，4）上腸間膜動静脈が近接しすぎていないこと，以上の4点が満されれば理想的状態であるとし（**表2**），36屍体につき上腸間膜静脈の形態を検討したところ，14例は1)～4)の条件を満たしたが，他の22例では何らかの変異があり，この内2例は Surgical trunk が1.5cm と短かかったり，基部より多数の細い分枝に分れ，Surtrunk gical trunk がみられないほど，吻合が不可能であったという．われわれの経験では，8例中1例に Surgical trunk は2.0cm ぐらいの長さを示したが，径が辛うじて Graft と吻合できた程度に細いため，吻合により上腸間膜静脈がこの部で閉塞した．本症例は，あきらかにHシャントの適応外であり，手技の変更をすべきであったと反省している．

静脈系に移植した人工血管は閉塞しやすく，従来よりその開存性を向上すべく末梢側での動静脈瘻の作成[10]，抗血栓剤の使用[11]，などさまざまな工夫がこらされてきたが，臨床的にはきわめて限られた症例に応用され，その成績もみるべきものは皆無であった．しかしながらMatsumoto[12]らにより開発されたExpanded polytetrafluoroethylene (Gore-Tex) は炭化水素の弗化物 (polytetrafluoroethyelene) を基材とし，これをもとに延伸加工により作製された高分子材料で，その抗血栓性に関しては多くの報告がみられ[13][14]，静脈系の臨床応用でも，何ら補助手段なしにすぐれた開存性が得られている[15][16]．われわれの初期の2例には抗血栓性を考慮し，内径15mmのGore-Tex人工血管を用い，それからは内径16mmのwoven Dacron人工血管を使用しているが，Surgical trunkが細く，上腸間膜静脈が閉塞した1例と，血腫により人工血管が圧迫された症例を除けば，全例，血管造影または剖検でその開存を確認している．このように静脈系への移植にもかかわらず，woven Dacron人工血管でも良好な開存が得られる理由として，1) 門脈圧と下大静脈圧間に大きな圧差があること，2) 大口径の人工血管を使用していることが大きな要因と考えられる[3]．Drapanas[17]らは80例中45例に血管造影を行い，2例の閉塞を認めているが，これは内径が8mmと細かった症例と，移植人工血管が長すぎたため屈曲を来したものである．Graftの長さならびに口径に関しては，できるだけ短かく，できるだけ太いものが開存に有利であることはもちろんであるが，余り短かければGraftが十二指腸を圧排し，びらんや穿孔を生ずる危険があり[18]，さらに日本人のSurgical trunkの状態より18mm径以上のものは吻合に支障を生じやすい[7]．われわれの経験では，吻合手技や術後開存性より内径16mm，長さ4～6cmのものが適当と考えている．

肝性脳症はシャント手術後の大きな問題であるが，われわれは前述のように軽度の肝性脳症を2例経験した．畑野らは25例中4例に軽度の肝性脳症を経験しているが，いずれも浣腸，蛋白摂取制限，ラクツロースの投与などにより容易にコントロール可能であったと報告している[7]．Drapanasらの80例では9例に本症を認め，この内6例は軽症，2例は中等症で，重症の1例は術前の昏睡状態が術後も持続し，第7病日に死亡している．Portocaval shuntに比しHシャントで肝性脳症の出現頻度が低い理由として，Portocaval shuntでは，平均門脈血流量750ml中，650mlが下大静脈に逸脱するのに対し，Hシャントでは人工血管が適当な抵抗体の役目をはたし，門脈血の略々半分のものが肝に流入することによるものと思われる[17]．

文　献

1) 杉浦光雄ほか：門脈圧亢進症の外科的治療—とくに東大第2外科法について．日本医事新報，**2410**：7—11，1970．
2) 山本貞博：胃上部切除術．外科治療，**26**：643—648，1962．
3) Drapanas, T.: Interposition mesocaval shunt for treatment of portal hypertention. Ann. Surg., **176:** 435—448, 1972.
4) Child, C.G.: The Liver and Portal Hypertention. Philadelphia, 1964, W.B. Saunders Co., p. 50.
5) Reynolds, J.T. and Southwick, H.W.: Portal hypertention: Use of venous grafts when side to side anastomosis is impossible. Arch. Surg., **62:** 789, 1951.
6) Yeoh, K.S. and Eiseman, B.: Portal vein thrombosis: Thrombectomy and portacaval anastomosis with the use of a graft. Singapore Med. J., **3:** 64, 1962.（文献1)より引用）
7) 畑野良侍ほか：われわれの行つている門脈圧亢進症に対する上腸間脈静脈下大静脈吻合（Hシャント）の手術々式．手術，**31**：445—455，1977．
9) Gillot, C., et al.: The superior mesenteric vein: An anatomic and surgical study of eighty-one subjects. J. Int. Coll. Surg., **41:** 339, 1964.
9) Holyoke, E.A., et al.: Surgical anatomy of the mesocaval shunt., **78:** 526—530, 1975.
10) Holt, M.H., et al.: Experimental grafts of the superior vena cava with temporary arterio-venous shunt. J. Thoracic and Cardiovas. Surg., **49:** 818—823, 1965.
11) 長谷川嗣夫ほか：抗血栓薬剤を用いた上大静脈移植．外科，**35**：1112—1116，1973．
12) Matsumoto, H., et al.: A new vasucular prosthesis for a small caliber artery, Surg., **74:** 519—523, 1973.
13) 松本博志ほか：Expadedpolytetrafluoroethylene人工静脈における抗血栓性獲得機序—生体心血管内皮の表面性状と比較して—．人工臓器，**5**：152—159，1976．
14) 守田知明：移植混成人工血管における仮性内膜の早期経時的変化—Gore-Texとcrimpedおよびnon-crimped Dacronの比較—．脈管学，**19**：31—40，1979．
15) 松本博志：人工血管の種類と問題点．医学のあゆみ，**105**：391—398，1978．

16) 守田知明ほか：Gore-Tex 人工血管の静脈移植例の検討．第40回日本臨床外科医学会総会，札幌にて発表，1978.
17) Drapanas, T.: Hemodynamics of the interposition mesocaval shunt. Ann. Surg., **181**: 523—533, 1975.
18) Cameron, J.L., et al.: Mesocaval shunts for the control of bleeding esophageal varices. Surg., **85**: 257—262, 1979.