日消外会誌　13（7）：814～821，1980年

胃肉腫の臨床的検討

札幌医科大学第1外科
平田　公一　臼井　朋明　菅野　裕介
横川　金弥　時田　捷司　戸塚　守夫
早坂　滉

A CLINICAL STUDY OF GASTRIC SARCOMAS

Kouichi HIRATA, Tomoaki USUI, Yusuke SUGANO, Kinya YOKOKAWA, Shoji TOKITA, Morio TOTSUKA and Hiroshi HAYASAKA
First Department of Surgery, Sapporo Medical College

過去10年間に当教室で経験した胃肉腫17例について検討した．全胃悪性腫瘍769例の2.2%で，悪性リンパ腫（細網肉腫）5例，平滑筋肉腫11例，癌肉腫疑1例である．

悪性リンパ腫は胃内・浸潤型が多く，転移はリンパ行性にあり予後が悪い．しかし，腫瘍細胞が粘膜筋板までにとどまる，早期胃癌に準ずると早期細網肉腫と考えられる1例のみが生存中である．これに対し平滑筋肉腫は胃外・限局型が多く，リンパ行性転移例はなかったが，血行性転移は2例にあった．血行性転移の有無の可能性，あるいは予後の判定には Stout らが唱えた腫瘍組織中における細胞分裂数による指標が臨床的に重要な意義があると考えられた．

索引用語：胃肉腫，細網肉腫，平滑筋肉腫　早期細網肉腫，Stout の指数

はじめに

胃の原発性悪性腫瘍の大部分は上皮性腫瘍（癌）であるが，稀に非上皮性腫瘍（肉腫）症例を経験する機会がある．胃肉腫は癌腫に比べて発生頻度は極めて低く，かつ発生由来細胞のもつ機能から諸種の検査所見でも特異な結果を得ることができぬため，術前診断が不充分である場合が少なくない．本症例の術前診断の多くは，粘膜下腫瘍あるいは癌の疑診などというように確定的な組織診断を得ることができぬまま開腹を余儀なくされる機会が多い．平滑筋肉腫症例で，たとえ胃生検で筋原性腫瘍が疑われても，生検材料の範囲で良悪の判定を下すことは決して容易でない症例が少なくなく，術前に手術適応を決定することは非常に困難なことがある．

当教室において1969年1月から1978年12月までの過去10年間に17例の胃肉腫症例を経験したので，臨床的な検討に若干の文献的考察を加え報告する．

症　例

1．頻度

1969年1月から1978年12月までの10年間に，当教室において経験した胃肉腫症例数は17例で，同期間における胃疾患手術例1,023例（悪性腫瘍769例）の1.7%にあたる．17例の内訳を病理組織学的に分類すると，平滑筋肉腫11例（65%），細網肉腫5例（29%），癌肉腫疑1例（6%），である（**表1，2，3，4**）．

表1　胃疾患手術例数（1969．1～1978．12）

悪性腫瘍	769（75.2%）
胃　癌	752（73.5%）
胃肉腫	17（1.7%）
良性疾患	254（24.8%）
計	1023（100%）

2．年齢・性別

年齢は34～70歳におよび，平均年齢は56.5歳で，男性は60歳，女性は52.4歳である．17例中14例は40～60歳に集中している．

表2 胃細網肉腫症例

症例	名前 年齢・性	初発症状	手術までの期間	手術術式	肉眼的占拠部位	S	N	H	P	深達度	u	lym	n	予後
1	T.T 65,♂	腹痛・下痢	2M	B-I (R_2)	AM Post	1	0	0	0	pm	0	0	n_2 (−)	7M (死)
2	S.M. 62,♂	心窩部痛	4M	Proximal (R_2)	MC Post	1	1	0	0	pm	0	1	n_1 (+) n_2 (−)	12M (死)
3	S.N. 70,♂	上腹部不快感	2M	Total (R_2)	CMA cir	1	1	0	0	ss	1	1	n_1 (+) n_2 (−)	2Y4M (死)
4	A.S. 44,♀	上腹部不快感	3M	B-1 (R_2)	AM Min. Ant. Post	0	0	0	0	sm	0	0	n_2 (−)	4Y1M
5	M.H. 52,♀	上腹部不快感	5M	Total (R_2)	MC Ant. Maj. Post	2	1	0	0	ss	0	1	n_1 (+) n_{2-3} (−)	1Y6M (死)

表3 胃平滑筋肉腫症例

症例	名前 年齢・性	初発症状	手術までの期間	手術術式	肉眼的占拠部位	腫瘍径	臓器転移浸潤	化学療法	予後
1	M.M. 64,♂	左季助部痛	1Y2M	試験開腹	C Min. Ant. Post	手拳大	肝両葉膵	5-FU MMC Eskinon	1M (死)
2	M.N. 54,♀	左側胸部不快感	4M	試験開腹	CM Maj	小児頭大	肝右葉膵	Endoxan	4M (死)
3	T.M. 62,♀	腹部圧痛	2M	B-I (R_1)	AM Min. Ant	3.0×3.5×3.0	無	Copp Endoxan	11Y1M
4	T.H. 38,♂	上腹部不快感	1Y1M	Proximal (R_2)	CM Post	8×9×2	無	Endoxan	8Y
5	T.K. 65,♀	食欲不振・呕気	2M	Proximal (R_1)	C Post	3.5×3.5×2.0	無	無	7Y
6	M.Y. 34,♀	上腹部不快感 呕気・呕吐	1M	B-I (R_1)	A Maj	6×4.5×3	無	5-FU Endoxan	6Y9M
7	Y.N. 57,♂	上腹部不快感	3M	Total (R_1)	C Post. Min	7×6×3	無	無	5Y9M (死)
8	T.I. 60,♀	心窩部痛	1Y1M	Proximal (R_2)	CM Maj	3×3×2.5	無	無	5Y5M
9	T.N. 44,♀	下痢	4M	Proximal (R_2)	C Ant	2.5×3.0×1.5	無	Endoxan Predonine	3Y
10	Y.K. 46,♀	心窩部痛・呕気	10M	Proximal (R_2)	C Maj	5.3×3.0×2.5	無	無	1Y6M
11	S.K. 63,♀	無（集団検診）	2M	Proximal (R_2)	CM Min. Ant	5×5.5×3.5	無	無	7M

表4 胃 carcinosarcoma 症例

症例	名前 年齢・性	初発症状	手術までの期間	手術術式	S	N	H	P	深達度	v	lym	n	予後
1	I.S 64,♂	右季助部痛	1M	胃空腸吻合 (R_0)	1	4	1	0	s	3	2	4	2M (死)

性別としては男女比7：10である．

3. 病悩期間・臨床所見

病悩期間は，17例中13例が4カ月以内であり，75%の症例が初発症状出現後5カ月以内に手術をうけている．

来院時の主訴は，心窩部痛・季肋部痛などの上腹部痛が7例（41%），上腹部不快感7例（41%）である．さらに無症状ではあるが集団検診で発見された症例1例（6%）がある．

貧血あるいは低蛋白血症（6.0g/dl 以下）を示したものは，開腹時に腹腔内臓器へ転移・浸潤があり根治手術が不能であった3例を除くと3例（21%）と少ない．しかし，便潜血反応については，17例中15例（88%）が，ベンチジン反応，グアヤック反応の両方で陽性を示し，高頻度に観察された．

4. 術前診断

術前診断法はX線所見，内視鏡所見および生検材料の

図1　胃平滑筋肉腫症例の腹腔動脈造影所見．胃上部後壁に濃染像がある．

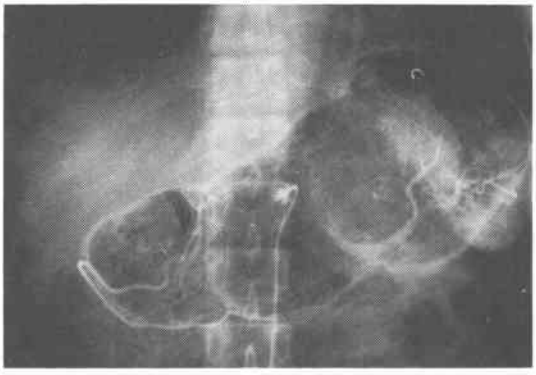

組織学的所見の併用によることを基本にしているが，術前に胃肉腫と診断された症例は，平滑筋肉腫で5例（45%），細網肉腫で2例（40%）である．なお，平滑筋肉腫の2例（18%），細網肉腫の1例（20%）は，胃癌と診断されている．平滑筋肉腫は血管の豊富な腫瘍であるため，腹腔動脈造影で腫瘍濃染像を示した症例が多かった（**図1**）が，細網肉腫症例・癌肉腫疑症例では特異的な所見を得ることができなかった．

5．占拠部位

腫瘍の占拠部位を胃癌取扱い規約の分類に従うと，Cが5例（30%），CMあるいはMCが6例（35%），AあるいはAMが5例（30%），3領域にまたがるものが1例（6%）である．また小弯側を中心に発生したものが6例（35%），大弯側に4例（24%），後壁に4例（24%）などである．

6．腫瘍の肉眼的所見および大きさ

形態分類としては，腫瘤型が細網肉腫0例，平滑筋肉腫2例，癌肉腫疑1例，潰瘍型が細網肉腫1例，平滑筋肉腫1例，浸潤型が細網肉腫1例，平滑筋肉腫0例といずれの型も少ないのに対し，混合型が細網肉腫3例（60%），平滑筋肉腫6例（55%）であった（**表5**）．

発育形式は，細網肉腫で胃内型が3例（60%）と多いのに対し，平滑筋肉腫で胃外型と混合型（胃外型＋胃内型）を併せて9例（82%）と胃外への増殖を示す症例が多い（**表6**）．

平滑筋肉腫の大きさは，最大径6cm以下の症例が大部分（11例中7例）で，摘出可能例の平均最大径は4.4cm，最も大きいものは8×9cmであった．平滑筋肉腫は他の肉腫に比較して限局する傾向があり，硬度は弾性軟ないし弾性硬で，腫瘍の表面はしばしば壊死・出血・潰瘍形成があった．潰瘍形成のあったものは8例（73%）で，腫瘍径の大きい場合ほど潰瘍の発生頻度は高い．

表5　胃肉腫の形態

	悪性リンパ腫（細網肉腫）例数（%）	平滑筋肉腫 例数（%）	計 例数（%）
腫瘤型	0	2（18%）	2（13%）
潰瘍型	1（20%）	3（27%）	4（25%）
浸潤型	1（20%）	0	1（6%）
混合型			
腫瘤＋潰瘍	1（20%）	5（45%）	6（37%）
潰瘍＋浸潤	2（40%）	1（10%）	3（19%）
計	5	11	16

表6　胃肉腫の発育形成

	悪性リンパ腫（細網肉腫）例数（%）	平滑筋肉腫 例数（%）	計 例数（%）
胃内型	3（60%）	2（18%）	5（31%）
胃外型	0	4（36%）	4（25%）
胃壁浸潤型	1（20%）	0	1（6%）
混合型			
胃内＋浸潤	1（20%）	0	1（6%）
胃内＋胃外	0	5（46%）	5（31%）
計	5	11	16

図2　胃平滑筋肉腫の Stri-form Pattern（× 200）



7．病理組織学的所見

平滑筋肉腫の腫瘍細胞の多くは紡錘形から卵円形の核を有する長紡錘形の胞体をもつ細胞で，これがstri-form patternを形成し，互いに交叉している（**図2**）．これらの構造の中に，大型円形あるいは多核の巨細胞が混在しており，これらの細胞も明らかな異型を呈する．小型の

図3　胃平滑筋肉腫の細胞分裂像

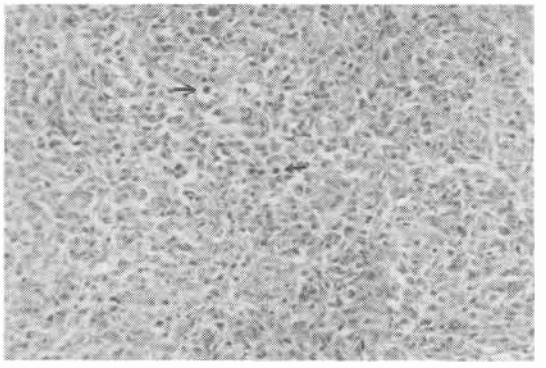

（↑印：細胞分裂）（× 200）

図4　早期胃細網肉腫．（× 100）

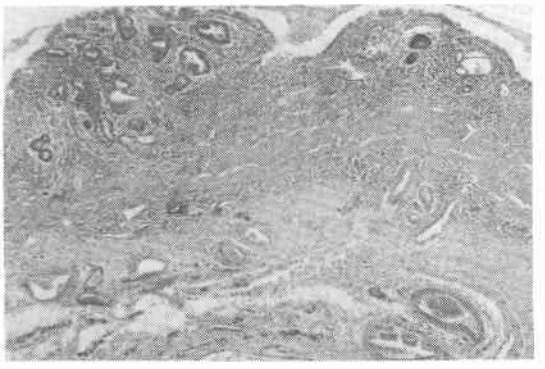

細胞に分裂像を呈することがあり（**図3**），H-E 染色では胞体はより好塩基性である．一部の組織に変性があり，粘液腫様となり，腫瘍間質にはリンパ球，形質細胞の浸潤がある．摘出例の腫瘍組織は粘膜下層から漿膜にわたって増殖を示した．

細網肉腫の腫瘍細胞はやや小型でほぼ円型である．びまん性増殖を呈し，平滑筋肉腫が限局性症例が多いのに対して，細胞肉腫は浸潤性の性格が強い．腫瘍細胞の一部には核小体が目立つ大型核をもつ多核細胞がある．腺管組織内に腫瘍細胞が浸潤するため，取り残された腺管は所々で小壊死化して残存する．腫瘍細胞の深達度は5例中2例は漿膜層に，2例は固有筋層に浸潤していたが，残りの1例は粘膜筋板にとどまり，早期胃癌に準じて早期胃細網肉腫と考えられた（**図4**）．

癌肉腫疑の1症例は，中分化型の腺管腺癌に，紡錘型の細胞が肉腫様に増生した像を呈していた．核の異型は目立つが，紡錘型細胞の核の形は，癌細胞の核に類似であった．

8．治療法

全例に手術を施行しているが，転移が著しいために単開腹に終わったもの2例，摘出手術可能例のうち抗癌剤治療を併用したもの10例，併用しなかったもの5例，である．摘出手術症例に対する術式は，3例に胃全摘，12例に胃亜全摘で，後者の7例は近位側胃切除例である．細網肉腫症例に対しては全例に，一部の第3群リンパ節を含めて第2群リンパ節を郭清しているのに対して，平滑筋肉腫症例に対して R_2 以上の郭清を施行した症例は11例中5例（45%）であった．

9．予後

単開腹例は全例4カ月以内に死亡している．切除例では，細網肉腫5例中4例が死亡しその平均生存期間は術後1年4カ月である．早期胃細網肉腫の1例は，術後4年3カ月の現在もなお再発・転移の徴候なく生存中である．平滑筋肉腫は9例中8例が現在再発の所見なく健康に生活している．死亡した1例も5年5カ月目に死亡したが，5年生存を得ることができた，平滑筋肉腫に対して第2群のリンパ節郭清を施行せぬ症例が4例あったが，郭清群との予後の比較に有意差はなかった．当教室における切除可能例に限ると，細網肉腫，平滑筋肉腫の5年生存率は，それぞれ0%，100%である．

考　察

胃に原発する悪性腫瘍の大部分は上皮性腫瘍であり，非上皮性腫瘍は稀である．とくに本邦においては上皮性の悪性腫瘍の発生頻度が欧米に比して高いため，胃悪性腫瘍中の胃肉腫の占める割合は極めて少ない．欧米の諸報告によると胃悪性腫瘍中の胃肉腫の占める割合は，約2～5%である[1)2)3)4)]のに対し，梶谷[5)]，大井ら[6)]，池田ら[7)]の本邦の報告では0.5～1.5%と低く，教室における最近10年間の統計では，769例中17例で2.2%である．

胃肉腫症例の平均年齢，性差は胃癌に比べ，平均年齢で約10歳若く，女性にやや多いと報告したものもある[7)8)]．大部分の症例は40歳から60歳代で胃癌好発年齢とほぼ同じ分布を示す．しかし，20歳代の若年者の発生率は胃癌に比べ高く，大井ら[6)]の国内統計では7.9%で胃癌の2%前後に対して高い．教室症例では最年少症例は34歳であった．

性差については，報告によりまちまちであるが，欧米ではやや女性に多いようである[8)]．大井ら[6)]によると本邦では男性62%と女性より多いが，胃癌における性差と比較すると胃肉腫における女性の占める割合は高い．教室例では，男女比7：10で，平滑筋肉腫のそれは3：

8，細網肉腫で3：2である．

臨床症状として胃肉腫における特異なものはなく，胃癌・胃潰瘍のそれとほぼ同様である．初発症状としては上腹部愁訴が13例と圧倒的に多く，腹痛・呕気・黒色便などは胃肉腫の発育・浸潤が胃粘膜や漿膜に及んで初めて出現するようである．とくに潰瘍形成のある症例，あるいは幽門部に腫瘍が存在する症例は症状の出現が早いと考えられる．潰瘍形成があり，かつ胃出血を伴う平滑筋肉腫および細網肉腫の症例は，いずれも貧血を呈する場合が多いとされている[5]が，教室例に関しては他臓器転移または浸潤のあった2例に貧血，低蛋白血症を認めたが，他の15例では3例（20%）を除くといずれも栄養状態良好で血液検査上に異常はなかった．胃肉腫における潰瘍の大きさ，出血の程度は腫瘍の大きさと関係はあるものの[19]，胃癌症例に比べて貧血に至る潰瘍形成は少ないという印象が強い．なぜならば，腫瘍組織の脱落による潰瘍形成は，胃癌のそれに比べてかなり腫瘍の増殖が進んでから起こりうるものではないか，と推定されるからである．

胃肉腫は太田ら[10]の分類（**表7**）に従うと，悪性リンパ腫，平滑筋肉腫，その他の肉腫群に分けられるが，悪性リンパ腫とくに細網肉腫と平滑筋肉腫の発生頻度は高く，臨床疾患としても重要な位置付けがなされている．悪性リンパ腫と平滑筋肉腫の発生頻度はそれぞれ，松本ら[11]は41%，57%，梶谷[5]は77.2%，22.8%，欧米の報告では50～70%，24～40%と，悪性リンパ腫の発生頻度が高い．教室症例は，平滑筋肉腫例が多く65%を占めるのに対し，悪性リンパ腫は29%である．国内の胃原発悪性リンパ腫を分類別に検討すると，細網肉腫が80.3%と圧倒的に多いのに対し，リンパ肉腫は15～17%と少ない[6]．欧米ではリンパ肉腫の発生頻度が細網肉腫を上回り，ホジキン病，形質細胞腫も少なくない[4)12]．教室例は全例細網肉腫である．このように欧米と本邦での細網肉腫の占める頻度に著差があるのは，真の頻度差の他に，病理組織学的診断の難しさ，すなわち腫瘍起源細胞の発生・分化の問題および腫瘍の分化度の差による因子も考慮に入れ，厳密なクライテリアにより診断しなくてはならぬ点にあると考えられる．しかし今日においてさえ悪性リンパ腫の分類は確立していない．疾患の概念，病理，診断，治療，予後などの研究から近年は悪性リンパ腫を Hodgkin 病と Non-Hodgkin リンパ腫に大別している．教室の細網肉腫症例は緒方[13]の呼称に準じたもので，大型の細胞質が淡明な細胞で構成されており，Non-Hodgkin 悪性リンパ腫に属する．今日 Non-Hodgkin 悪性リンパ腫に，数種類の分類が試みられているが，Bennet ら[14]（**表8**）および Lukes ら[15]（**表9**）の分類が適切とされている．わが国で多い細網肉腫の大部分は diffuse "histiocytic" lymphoma であるが，すべてがこれに属するとは考えられない．詳細な分類で疾患の entity を確立するため，今後の症例は蛍光抗体法，酵素抗体

表7　胃肉腫の分類（太田ら）

A．Malignant lymphoma（悪性リンパ腫）
　1．Reticulum cell sarcoma（細網肉腫）
　2．Lymphosarcoma（リンパ肉腫）
　　白血病を併うもの
　　白血病を併なわぬもの
　3．Hodgkin氏病
B．Leiomyosarcoma
C．その他の肉腫
　Plasmacytomaなど

表8　Bennet らによる non-Hodgkin lymphoma の分類

Follicular lymphomas	Grade 1
Follicle cell predominantly small	
Follicle cell mixed small and large	
Follicle cell predominantly large	
Diffuse lymphomas	
Lymphocytic well differentiated (small round lymphotic)	
Lymphocytic intermediate differentiation (small follicle cell)	
Lymphocytic poorly differentiated	
Mixed small lymphoid and undifferentiated large cell	
Undfferentiated large cell	Grade 2
Plasma cell	
True histiocyte	
Unclassified	

表9 Lukes らによる non-Hodgkin lymphoma の分類

Ⅰ. U cell (Undefined cell) type
Ⅱ. T cell type
1) Mycosis fungoides and Sezary's syndrome
2) Small lymphocyte
3) Convoluted lymphocyte
4) Immunoblastic sarcoma (of T cell)
5) ? Hodgkin's disease
Ⅲ. B cell type
1) Small lymphocyte
2) Plasmacytoid lymphocyte
3) Follicularcenter cell (FCC) type
(follicular, diffuse, follicular and diffuse and sclerotic)
a) small cleaved
b) large cleaved
c) small non-cleaved
d) large non-cleaved
4) Immunoblastic sarcoma (of B cell)
Ⅳ. Histiocytic type
Ⅴ. Unclassifiable

法，電子顕微鏡などによる検索を充分行わなくてはならない．このような症例の積み重ねによって悪性リンパ腫の分類はさらに再編成されるであろうし，適切な治療の発展・開発と治療に対する反応性・予後が今後明らかになると考えられる．

carcinosarcoma の診断は極めて難しく，今日までに，食道[16]，気管[17]，乳腺[18]，尿路系[19]などに発生した報告はあるが，胃に関しては実験的な報告があるのみである[20]．未分化な腺癌が時に肉腫様の像を呈することもあり，光顕レベルでの鑑別が困難なことは少なくない．今後，電顕的，酵素化学的に探究しなくてはならないと考えている．

腫瘤発育形式の肉眼的分類については一般に悪性リンパ腫に対して Konjetzny の分類を用いる．すなわち，① 胃壁より外側へ発育する胃外型，② 胃内腔に発育する胃内型，③ 胃壁を浸潤性に発育する胃壁浸潤型，④ 胃内型，胃外型，あるいは浸潤型などの2～3型の性格を合併する混合型がある．大井ら[6]によると，胃内型，浸潤型，混合型は多く，胃外型，限局型は少ない．教室例も同様の傾向があり，胃内型の性格をもつ腫瘍が5例中4例で，いずれも非限局型であった．

平滑筋肉腫の肉眼的分類は Skandalakis[21] の分類を一般的に使用している．その基本型は，① 胃内型，② 胃壁内型（悪性リンパ腫の浸潤型と同様の性格をもつ，③ 胃外型で，これに潰瘍の有無あるいは混合型などを加えている．Skandalakis[21] の集計では，胃外型が51%と最も多く，大井ら[16]の本邦の集計でも胃外型42%と多く，とくに局在性の腫瘤型を示す．教室症例でも胃外型発育を伴う症例が11例中9例（82%）と圧倒的に多い（**表6**）．

胃肉腫の転移形式は，悪性リンパ腫と平滑筋肉腫では大きく異なる．すなわち，前者はリンパ行性が，後者は血行性が多い．統計的には，梶谷は悪性リンパ腫でのリンパ行性転移76%，平滑筋肉腫での血行性転移17%，佐野ら[22]は，それぞれ55%，36%あったと報告している．教室症例については，細網肉腫5例中3例（60%）に第1群リンパ節へ転移を認め，また平滑筋肉腫でのリンパ行性転移例はなかったが，肝あるいは膵への転移・浸潤があり根治手術不可能であった症例が2例（18%）あった．このような血行性転移の頻度については原発巣の分化度あるいは核分裂像の頻度と密接な関係があるとされている．佐野ら[22]によると200倍率（20×10）の視野を無選択的に10視野を検鏡し，その中に見出される核分裂像の数を指標とし，一視野についての平均値が2.0以上のものは，1.0以下のものに比べてはるかに予後が悪く，

表10 胃平滑筋肉腫治癒切除症例の病理組織所見

症例	胃壁内占拠部位	lym	v	n	Mitosis数
3	sm-pm	0	0	n_1 (−)	1.2
4	sm-pm	0	1	n_2 (−)	0.5
5	sm-ss	0	1	n_1 (−)	1.2
6	sm-ss	0	1	n_1 (−)	0.9
7	sm-ss	0	1	n_1 (−)	2.1
8	pm-ss	0	0	n_2 (−)	0.8
9	sm-ss	0	1	n_2 (−)	0.7
10	sm-ss	0	0	n_2 (−)	1.1
11	pm	0	0	n_3 (−)	0.6

4.0以上のものは血行性転移の可能性がはなはだ強いという．教室症例で肝転移のあった2例は，それぞれ2.5，2.8といずれも2.0以上であった．2.0以下の症例は全例生存中で，2.0を越えていたが手術時転移のなかった1例は，術後5年5カ月目に肝転移等の再発で死亡している．このように佐野らが指摘した Stout[23] の悪性度判定に分裂像を指標とする考えは，臨床上極めて意義あるものと考えられる（**表10**）．

胃肉腫の発生部位は一般に胃中・下部に好発するとい

われるが，平滑筋肉腫は胃中・上部に多く，教室症例でも17例中11例は胃上・中部に占拠していた．この結果は，胃癌の好発部位とは著しく異なるものである．Gütgemann[4]らは胃癌に比べて大弯側発生例が多いことを指摘しており，われわれの症例でも24%の症例に大弯側発生を認めた．

胃肉腫の治療法としては，手術，化学療法，放射線治療などがあり，これらの併用治療を試みた症例が多い．悪性リンパ腫は放射線感受性が高く，放射線療法の適応症ではあるが，解剖学的に胃を照射することは放射線障害を考えると臨床上実際に応用することは少ないのが現状である．

胃肉腫に対する治癒手術の可能性は，梶谷[5]は77.8%と報告しており，他の報告でもほぼ同様の数値である．教室例では17例中15例（88.2%）であった．胃集団検診の普及と診断技術の向上で，今後はより早期の症例が増して手術成績もより向上するものと考えられる．

予後に関しては，17例中8例がすでに死亡しており，5年生存を得ることができた症例は，死亡した1例を含めて平滑筋肉腫の6例である．平滑筋肉腫の予後は悪性リンパ腫に比べて良好で，術後5年未満の症例は全例生存中である．これに対し細網肉腫例は予後不良で5例中4例はすでに死亡しており，生存の1例は早期細網肉腫である．このように平滑筋肉腫は予後が良く，5年生存率は胃癌よりも良好な傾向を示す一方，悪性リンパ腫は癌より不良で，両者を単一的に肉腫と抱括できぬことは明白である．しかし，欧米の報告では必ずしもこの傾向を指摘しておらず，むしろ悪性リンパ腫の5年生存率は癌よりも良好であると言明しているものさえある[24)25)]．

今日においても胃肉腫の根治には，手術療法以外には考えられぬが，進行例は胃癌と同様に手術療法だけでは限界がある．今後術後成績を向上させるには，やはり早期発見，早期治療が望まれる．

結　語

教室における過去10年間の胃手術症例1,023例中17例（1.7%）の胃内腫症例を経験した．これを病理組織学的に分類すると，平滑筋肉腫11例，細網肉腫5例，癌肉腫（疑）1例である．

細網肉腫の5例は全例治癒切除可能であったが，いわゆる早期胃細網肉腫の1例を除く他の4例はいずれも術後7カ月から2年4カ月の間に再発・死亡している．リンパ節転移があったのは3例で，血行性転移はなかった．

平滑筋肉腫11例中，単開腹は2例，治癒切除例は9例である．後者の9例中6例は術後5年を経過した症例で，5年生存率は100%である．しかし，Stout の腫瘍核分裂指数が2.0以上であった1例は5年9カ月目に再発・死亡している．5年未満の症例は全例生存中である．

以上の結果から，細網肉腫と平滑筋肉腫とでは予後に大きな差のあることが知られた．

癌肉腫疑の1例は現在詳細に検討している．

文　献

1) Balfour, D.C., et al.: Sarcome of the stomach. Surg. Gynec. Obstet., **50**: 948—953, 1930.
2) Rawinowith, J., et al.: Sarcome of the stomach. Am. J. Surg., **80**: 550—555, 1950.
3) Marshall, S.F., et al.: Smooth muscles tumors of the alimentary canal. S. Clin. N. Am., **34**: 719—725, 1955.
4) Gütgemann: Die chirurgie des magensarkoms. Georg. Thieme., Stuttgart, 1960.
5) 梶谷　鐶：原発性胃肉腫．癌の臨床，**6**：141—151，1960．
6) 大井　実ほか：非癌性胃腫瘍．外科，**29**：112—133，1963．
7) 池田俊行ほか：胃肉腫の臨床的検討．広島医学，**30**：977—983，1977．
8) Cathcart, R.S., et al.: Sarcomas of the stomach. Ann. Surg., **173**: 398—402, 1971.
9) Yamagiwa, H., et al.: Clinicopathological study of gastric leiomyogenic tumors. Gastroenterol. Jap., **13**: 272—280, 1978.
10) 太田邦雄：胃の病変．臨床病理組織学，226—243，杏林書院，1956．
11) Matsumoto, S., et al.: Gastric neoplasms other than carcinomas. A histological and statistical study on 1489 resected stomachs. Gann, **47**: 143—152, 1956.
12) Burgess, J.N., et al.: Sarcomatous lesions of the stomach. Ann. Surg., **173**: 758—766, 1971.
13) 緒方知三郎：細網内皮系の腫瘍について．癌，**33**：455—478，1939．
14) Bennet, M.H., et al.: Classification of non-Hodgkin's lymphomas. Lancet, **II**: 405—406, 1974.
15) Lukes, R.J., et al.: New observations on follicular lymphoma. GANN Monograph on Cancer Res., **15**: 209—215, 1973.
16) Matsusaka, T., et al.: Pseudosarcoma and carcinosarcoma of the esophagus. Cancer, **37**: 1546—1555, 1976.
17) Ludwigsen, E.: Endobronchial carcinosarcoma. Virchows Arch. A **373**: 293—302, 1977.

18) Adeline, J.H., et al.: Two syngeneic cell lines from human breast tissue: The aneuploid mammary epitherial (Hs578T) and the diploid myoepithelial (Hs578Bst) cell lines. J. Nat. Cancer Inst., **58**: 1795—1806, 1977.
19) Manes, J.L., et al.: Carcinosarcoma and mixed mullerian tumors of the follopian tube: Reports of four cases. Cancer, **38**: 1687—1693, 1976.
20) Terje, B.: A simple method to establish simulated gastric and intestinal cancer in rats by mucosal implantation of Walker tumor. Acta. Chir. Scand., **140**: 481—485, 1974.
21) Skandalakis, J.E., et al.: Smooth muscle tumors of the stomach. Collective review. Internat. Abst. Surg. Gynec. Obstet., **110**: 209—215, 1960.
22) 佐野量造他：胃肉腫の病理，胃と腸，5：311—321，1970.
23) Stout, A.P.: Bizzare smooth muscle tumors of the stomach. Cancer, **15**: 400—409, 1962.
24) Thorbjanarson, B., et al.: Primary malignant lymphoid tumors of the stomach. Cancer, **9**: 712—717, 1956.
25) Snoddy, W.T.: Primary lymphosarcoma of stomach. Gastroenterology, **20**: 537—553, 1952.