日消外会誌　13（7）：850～855，1980年

遺残結石症，肝内結石症に対する術後胆道 Fiberscope による Approach

久留米大学第1外科
福嶋　博愛　小深田盛一　足達　剛
橋本　謙　磯本　浩晴　山内　胖
武田　仁良

POSTOPERATIVE APPROACH TO RESIDUAL COMMON BILE DUCT STONE AND HEPATIC STONE USING CHOLEDOCHOFIBERSCOPE

Hironaru FUKUSHIMA, Seiichi KOBUKADA, Tsuyoshi ADACHI, Ken HASHIMOTO, Hiroharu ISOMOTO, Yutaka YAMAUCHI and Jinryo TAKEDA
Department of Surgery, Kurume University School of Medicine

1976年より1979年までの4年間に遺残結石症10例，肝内結石症5例に対して術後胆道 fiberscope による結石除去を行った．

その結果，総胆管結石症に伴う遺残結石症は平均1.8回の approach で全症例に結石摘除が可能であり，予後は最長36カ月，最短3カ月であるが，全例にほぼ満足すべき結果を得た．

一方，肝内結石症の5例では予後良好例は2例にすぎなかった．とくに結石摘除が完全になされたと思われた3例のうち1例は胆管炎を併発死亡し，不完全摘除例の2例中1例は16カ月後に左右肝内胆管に結石の充満をきたした．症例が少なく結論を出すのは早計とも考えられるが，総胆管結石症に伴う遺残結石に対しては術後胆道 fiberscorpe による切石は根治的な方法といえるが，原発性肝内結石症における位置づけはむしろ術中精査法として有用であり，術後の切石による根治性はあまり期待できないと思われた．

索引用語：遺残結石症，肝内結石症，胆道 fiberscope

緒　言

各種胆道精査法の進歩に伴う手術々式の検討により胆石症の治療成績は著しく向上したが，遺残結石症はなお避けられない術後困難症の1つであり，肝内結石症は胆道精査法の進歩と対称的に治療の困難性が問題となってきている．

遺残結石症，肝内結石症に対する非観血的切石の試みとして，術後に胆道外瘻を介して basket 鉗子や ballon catheter を挿入し，X線透視下に切石を行う方法が試みられ良好な結果が報告[1)2)3)4)5)]されてきた．最近の胆道 fiberscope の開発，改良により結石を直視下に観察，摘除出来る，胆管内観察，生検が同時に可能，X線被爆量が少ないなどの利点からその有用性が注目されるようになった[6)7)8)]．

われわれも1976年より胆道 fiberscope を導入，術中胆道内視鏡検査 operative choledochoscopy（以下 OC）術後胆道内視鏡検査 postoperative choledochoscopy（以下 POC）[6)] を適時施行してきた．今回は POC 施行例のうち非観血的切石を試みた遺残結石症10例，肝内結石症5例の臨床成績を報告し，あわせて両疾患に対する現時点での有用性と問題点，位置づけについて若干の検討を加えてみる（**表1**）．

胆道 fiberscope と鉗子類

最近の胆道 fiberscope の改良は著しく，私どもの使

表1　術後胆道 Fibrscope 施行例

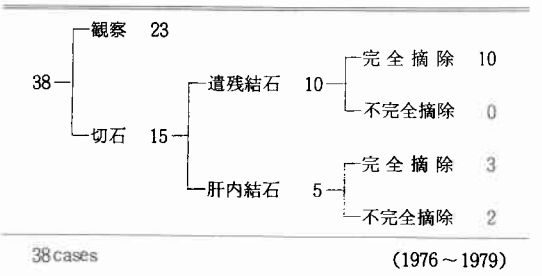

用した器種は Machida FCH 7T, Olympus CHF type B_3 で両 fiberscope とも直径約 7mm である．鉗子類は fiberscope に付属している basket 鉗子，三爪鉗子，鰐口鉗子，逆噴射式洗滌用 catheter を使用した．

手技の実際は諸家の方法[6)9)]と同様に胆道内に挿入された T-tube または Nelaton catheter を抜去し，この瘻孔より fiberscope を挿入し，生理食塩水を随時滴下しながら胆管内の観察，結石の確認，切石を行った．本法施行後は瘻孔に再び Nelaton catheter を留置し数日間洗滌を行い，胆道造影，fiberscope による観察で結石の有無を確認したのち Nelaton catheter を抜去し瘻孔の自然閉鎖をまった．

症　例

1976年1月より1979年12月までに施行した POC 症例は38例（Table 1）であるが，今回の検討は切石施行の15症例を対象とした．

1．遺残結石症

10症例の概要は**図1**のとおりで，いずれも初回手術例でコ系結石であった．No. 4，10以外は他施設で手術が行われたものである．なお No, 4, 7 は POC 時結石は左肝内胆管に認められたが肝内胆管の不連続な拡張，結石充満もみられず，また結石の性状からも二次性肝内結石症と判断し本項に入れた．

まず結石遺残の原因をみると No 4，10が術中全身状態不良のため POC を前提とし，胆摘，総胆管切開可及的切石ののち T-tube 留置に終った症例であるが，他8例は術前に直接胆道造影で結石存在部位がほぼ確実に診断され，しかも，術中胆道造影が全例に施行されているにもかかわらず，不満足な造影やもしくは不十分な読影により見落されていたことは反省させられた．

fiberscope の胆管内到達経路は全例経胆管外瘻より行い，遺残結石数は4個が最多で平均2個，POC 回数は最高4回，平均1.8回で全症例に結石の完全摘除が可能

図1　遺残結石症症例

No.	年令・性	結石遺残原因	術後胆道造影所見	遺残結合数	POC回数	早期合併症	予後
1	55・女	術中胆道精査不十分，見落し		3	4	なし	36カ月・良好
2	43・女	同上		1	1	発熱	27カ月・良好
3	74・女	同上		1	1	なし	27カ月・良好
4	67・女	全身状態不良による不完全手術		2	3	なし	19カ月・良好
5	33・女	術中胆道精査不十分，見落し		2	1	腹痛発熱	19カ月・良好
6	53・女	同上		2	1	なし	19カ月・良好
7	22・女	同上		4	2	腹痛発熱	17カ月・良好
8	63・男	同上		2	3	なし	9カ月・良好
9	58・女	同上		1	1	なし	3カ月・良好
10	56・男	全身状態不良による不完全手術		2	1	なし	3カ月・良好

であり，最大結石径は No. 8 の1.3×1.2×1.2cm であった．

予後は最長36カ月，最短3カ月にわたり全例に follow up が行われ，満足すべき結果を得た．

症例（No. 6）を供覧する．

PTC 像で胆嚢像陰性，総胆管内に多数の結石陰影を認め，肝内胆管の拡張は軽度である．胆嚢，総胆管結石の診断の下に手術が行われ，胆嚢摘出，総胆管切開切石ののち1回の術中胆道造影により結石遺残は無いものと判断され T-tube による総胆管 drainage がなれた．

術後胆道造影で矢印で示すように総胆管内に2個の遺残結石が認められた．術後64日目に POC を施行し結石は完全に摘除された（**図2，3**）．

2．肝内結石症

5症例の概要は図4に示したが，No. 11，13はそれぞれ再手術，再々手術例で両者とも前回までの手術は他施設で行われていた．全症例に術前直接胆道造影がなされ，術中には胆道状態の把握，結石観察，可及的切石のため OC が施行された（**図4**）．

手術々式は拡大総胆管切開切石ののち No. 11，12，

図2　症例6

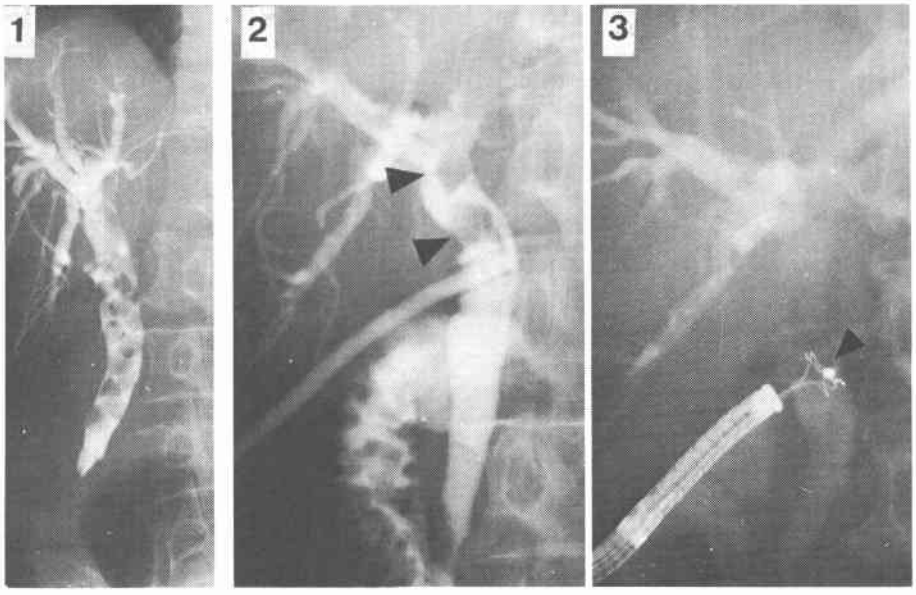

1　PTC 像，総胆管内に多数の結石陰影を認める
2　術後胆道造影像2個の遺残結石を認める．（矢印）
3　POC 施行時結石は basket 鉗子内に把持されている（矢印）

図3　症例6の摘除した結石



13に drainage procedure として乳頭形成術，総肝管空腸吻合術が付加され，No. 15には左葉切除術が加えられた．

fiberscope の胆管内到達経路は No. 13が経空腸胆管外瘻を介した以外は T-tube からなされ，最高5回，平均2.2回の approach で No. 11，12，15は完全に結石除去がなされたと判断した．しかしながら No. 13，14では右肝内胆管枝の結石除去は不可能であった．

follow up は最長38カ月，最短5カ月であるが，No. 13，15が予後不良で，No. 13は POC 後16カ月目に再び肝内胆管に結石の充満を認め，同時に肝膿瘍を併発した．No. 15は POC 後5カ月で死亡した．本症例は他施設で死亡しており剖検は行われておらず，その死因は不明であるが，臨床所見からの推測では化膿性胆管炎を併発したものと考えられ，drainage procedure を付加すべ

図4　肝内結石症症例

No.	年令・性	術前・術中所見	術後所見	POC 回数	早期合併症	予後
11	53・女			1	発熱	38カ月・良
12	72・女			2	発熱 下痢	38カ月・時々腹痛
13	43・女			5	なし	16カ月・再発にて入院中
14	56・女			2	発熱	16カ月・良
15	57・男			1	腹痛	5カ月 他病に胆管炎を併発死亡

図5　症例13

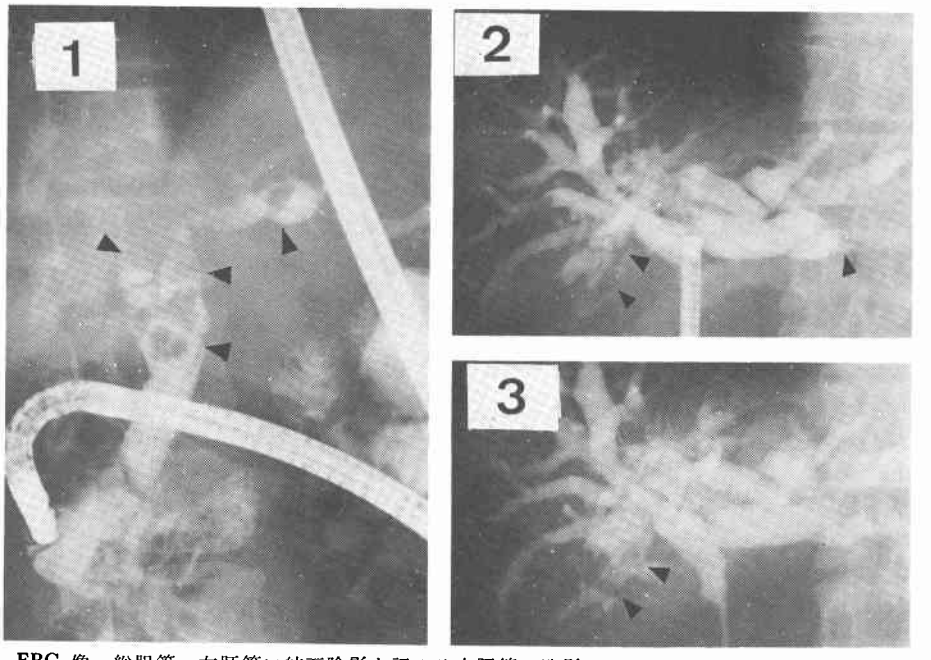

1　ERC 像，総胆管，左肝管に結石陰影を認める右肝管は造影されなかった．
2　POC 時，右肝内胆管枝と左肝管内に結石陰影を認める（矢印）
3　POC 5回施行後の胆道造影，右肝内胆管枝の結石は除去不能であった（矢印）

図6　症例13の POC 後16ヵ月目の PTC 所見

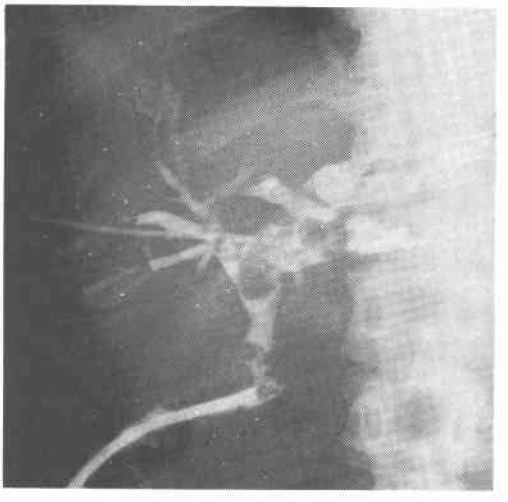

肝内胆管に結石が充満している．

き症例であったと思われた．

症例（No. 13）を供覧する．

過去11年間に2回の総胆管切開切石術を受けているが，2回目の手術直後から黄疸が反復出現し，保存的療法を行うも軽快せず当科に入院後 ERC を行った（**図5，6**）．

ERC 所見では総胆管，遺残胆嚢管内結石と左肝管起始部の狭窄及び結石陰影が認められた．手術時結石の完全摘除は不可能であり，左肝管起始部の狭窄は POC による改善を期待し，drainage procedure として総肝管空腸吻合を Roux-Y で行った．術後の洗滌，5回の POC で左肝内結石は除去されたが右肝内胆管枝内結石の除去は不可能であった（**図5**）．

本症例は先にも述べたごとく POC 後16ヵ月で再び肝内胆管に結石充満を来たし，肝膿瘍を併発した．PTC 所見による吻合部狭窄が高度でないことなどから，左肝管分岐部の狭窄が存続したことにより結石再発をまねいたと推測され，肝葉切除の適応が考えられた．POC による切石の限界を示唆する症例である．

考　察

胆道の内視は1941年 McIver[10] の硬性胆道鏡による術中胆道観察を嚆矢とし，flexible fiberscope の使用は1965年 Shore[11] にはじまるとされている．本邦でも国産胆道

fiberscope が田[12]，山川[13]らにより開発され，爾来改良が重ねられ，最近では特に胆石症治療上難渋してきた遺残結石症や肝内結石症に対する OC，POC としての応用が注目されてきている[6)8)9)13)]．

以下，自験例の臨床成績を中心に遺残結石症及び肝内結石症の治療上における POC の有用性，限界などについて若干の考察を行ってみる．

まず遺残結石症に対する POC の有用性であるが，諸家の報告[7)8)]にもみられるように現時点では最も有効な治療法の1つといえる．すなわち十分な径（7mm 以上が望ましい）の外胆汁瘻 tube が総胆管に直角に近く，腹腔内最短距離に挿入されているならば術中胆道造影で見落される程度の大きさの結石は大半が摘除可能と思われる．自験例も No. 8 を除いては幸いにも T-tube 留置に注意が払われていたため結石除去は比較的容易であった．なお No. 8 は T-tue 径が細かったため Nelaton catheter による拡張ののちに結石除去が行なわれた．結石の性状がコ系石の場合に本法施行例の予後をみると follow up 期間は短いが，従来コ系石の場合でも多数の結石が胆道内に存在し結石遺残が懸念される場合に drainage procedure が考慮されてきたが，OC，さらには本法の導入によりその適応範囲はさらに一層狭められるべきものと考えている．

つぎに肝内結石症への胆道 fiberscope の応用は先に述べた遺残結石症の場合とはいささか異なると思われる．すなわち，肝内結石症は ERC，PTC，術中胆道造影等のレ線学的検査法でも結石の充満，胆管の変形，狭窄から罹患胆管部への造影剤の流入が障害され，結石の存在が見落されたり，肝管状態の把握が不十分なことがしばしば経験される．この点を補うため OC は極めて有用といえる．当然のことながら肝内結石症の治療も他の胆石症と同様に結石の完全除去が目標となり結石の可及的除去と胆汁うっ滞解除のための drainage procedure が付加される．肝内結石症の中でも肝内胆管のみが嚢状に拡張するいわゆる定型的肝内固有結石症の治療に際しては結石が限局している場合には肝葉切除による根治が期待出来るが，多くの場合は手術時の結石完全除去は不可能であり，さらには胆管狭窄を伴っている事が多い．したがって本症治療上における POC の意義は前述の遺残結石と同様の結石除去に加えて胆管狭窄部の拡張にあるといえる．狭窄が高度で器質化している場合の狭窄部を通しての結石除去は不可能であるが，軽度の狭窄は POC 導入により結石除去後に狭窄の状態が改善をみたことから POC を積局的に行い，必要な症例にのみ再手術を行う staged operation を提唱する者[14]もある．

しかしながら現時点での胆道 fiberscope による切石の限界は肝内結石症に対して痛感させられる．このことは同時に肝内結石症の治療方針決定，根治性の困難さを示唆しているともいえる．自験例の2例（No. 13，14）の切石不能例はいずれも肝内胆管枝の解剖学的位置関係から不可能であり，特に No. 13は左肝管起始部の狭窄状態の改善が得られなかったことが結石再発に大きく関与していると考えられた．

以上の少数の自験例の検討から結論を下すのは早計といえるが，胆道 fiberscope の肝内結石症に対する意義は OC としては有効であるが，現在の fiberscope による POC での切石には限界があり，本症治療に際しては各症例に応じた適切な術式の選択が量も重要であるといえる．

最後に POC の早期の合併症についてみると，POC 施行時間が比較的長い肝内結石症例にやや頻度は高く，発熱，腹痛，下痢がみられたが，いずれも軽度で2～3日で軽快しており，また肝機能障害，高アミラーゼ血症などを呈した症例はないので安全な方法といえる．

結　語

著者らが最近4年間に施行した POC のうち切石を行った遺残結石症10例，肝内結石症5例の臨床成績を検討し次の結論を得た．

1）総胆管結石症に伴う遺残結石症に対しては POC による切石は極めて有用であり，特にコ系結石の場合は根治的療法となり得る．

2）肝内結石症治療に際しては OC が胆道状態の把握に有用であり，術式決定に大きな意義をもつと考えられるが，切石面では限界があり今後の fiberscope の改良に期待したい．

文　献

1) 田北周平ほか：肝内結石に対するバルーンカテーテル法の応用．外科診療，**13**：1337—1343, 1971.
2) Mahorner, H., et al.: Removal of a residual stone from the common bile duct without surgery. Ann. Surg., **173**: 857—863, 1971.
3) Mazzariello, R.: Review of 220 cases of residual biliary tract calcuri treated without reoperation. An eight-year study. Surgery, **73**: 299—306, 1973.
4) 山根　毅ほか：尿管バスケットカテーテルによる非手術的胆道遺残結石摘出術の経験．外科治

療，29：351—354，1973．
5) Burhenne, H.J.: The technique of biliary duct stone extraction: Experience with 126 cases. Diagnostic Radiology, **113**: 567—572, 1974.
6) 山川達郎ほか：胆管内遺残結石に対する非手術的直視下摘出法．日臨外会誌，**36**：190—196，1975．
7) 新井健之ほか：遺残結石に対する術中・術後の胆道内視鏡の経験．消化器内視鏡の進歩，**11**：108—112，1977．
8) 中村光司ほか：術後胆道検査法．手術，XXXII：643—651，1978．
9) 後町浩二ほか：術後胆道鏡の実際．臨床外科，**33**：863—867，1978．
10) McIver, M.A.: An instrument for visualizing the interior of the common duct at operation. Surgery, **9**: 112—114, 1941.
11) Shore, J.M., et al.: A flexible choledochoscope. Lancet 1200—1201, 1965.
12) 田　紀克ほか：胆管内視鏡的診断法—第2報．胆道ファイバースコープの開発—．外科診療，**11**：1373—1380，1969．
13) 山川達郎ほか：改良型胆道ファイバースコープ．Gastroenterological Endoscopy 17：459—467，1975．
14) 山川達郎：胆道鏡による肝内結石除去とその臨床的意義．臨床成人病，**7**：759—765，1977．