日消外会誌　13（7）：880～885，1980年

症　例

# 高LDH値を示し，術前診断が困難であった巨大な胃外性増殖胃癌の1例

大阪市立大学第1外科（主任教授：梅山　馨）
曺　桂植　曽和　融生　西野　裕二
加藤　保之　長山　正義　林　宏輔
同　第3内科
三谷　栄時　辰己　駿一
大阪社会医療センター
本田　良寛

# EXOGASTRIC DEVELOPING TYPE CARCINOMA OF THE STOMACH —A REPORT AND TWENTY NINE CASES IN JAPAN—

K. CHO, M. SOWA, H. NISHINO, Y. KATHO, M. NAGAYAMA, K. HAYASHI, E. MITANI*, S. TATSUMI* and R. HONDA**
The 1st Department of Surgery, the 3rd Department of Medicine*, Osaka City University Medical School and the Osaka Socio Medical Center**

索引用語：胃癌，胃外性増殖

## はじめに

胃癌の壁外性増殖はその発育形態としては比較的稀であり，文献的にも本邦報告例は29例と比較的少ない．本疾患の主訴別頻度をみると腹部腫瘤が最も多く，しかも腫瘤が急速に増大する傾向が多いため術前診断が困難で，胃腸透視，内視鏡検査で胃癌と診断しえてもなお腹部腫瘤との関連を明確にすることの困難なことも多く術前確診の得られた症例は極めて少ない．最近われわれは壁外性に発育した巨大な腫瘤をともなった胃癌の1例を経験したので若干の文献的考察を加えて報告する．

## 症　例

患者：53歳，男性．

主訴：腹部腫瘤

家族歴：特記すべきことはない．

既往歴：特記すべきことはない

現病歴：昭和54年1月（入院2ヵ月前）頃より心窩部痛を来すも，疼痛が軽度のため放置していた．その後2月9日に腹部に腫瘤のあるのに気づいて当院を受診した．外来にて胃腸透視を行った結果胃癌の診断にて2月28日当科へ入院した．

入院時所見：体格，栄養ともに中等度，眼瞼結膜には軽度の貧血が認められたが，眼球結膜に黄染はない．胸部では聴打診上異常を認めなかった．腹部では心窩部より臍部，ことにやや右側に著明な膨隆がみられた（図1）．触診によってその部に12×10cmの大きさの腫瘤を触知し，腫瘤は表面が比較的平滑，弾性硬で圧痛なく可動性もみられなかった．その他肝臓，脾臓は触知せず，腹水およびDouglas転移も認められなかった．なおVirchow転移もない．

入院時検査成績：血液検査ではRBC 312×10⁴/，WBC 3,700/，Hb 11.0g/dl，Ht 26.5%，血小板21.1×10⁴/，軽度の貧血はみられたが出血，凝固時間は正常であった．肝機能では総蛋白7.8g/dl，GOT 19U.，GPT 10U.，TTT 2.8U.，ZTT 8.7.，ALP 7.5K.A.U.，LAP 18.0U.，LDH 1,152U.，chE 0.61ΔH.，総コレステロール144mg/dl，γ-GTP 57U.，血糖76mg/dl とLDHの高値がみられ，

図1　腹部腫瘤

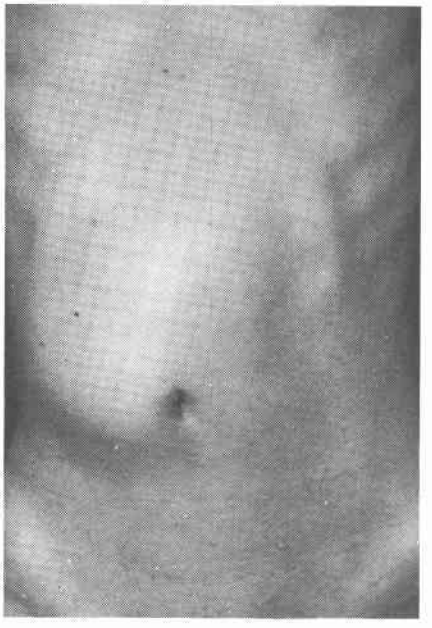

図2　胃腸透視
上：胃前庭部の壁外性腫瘤による圧排像
下：前庭部大弯側の不整形陥凹病変と周囲の透亮像

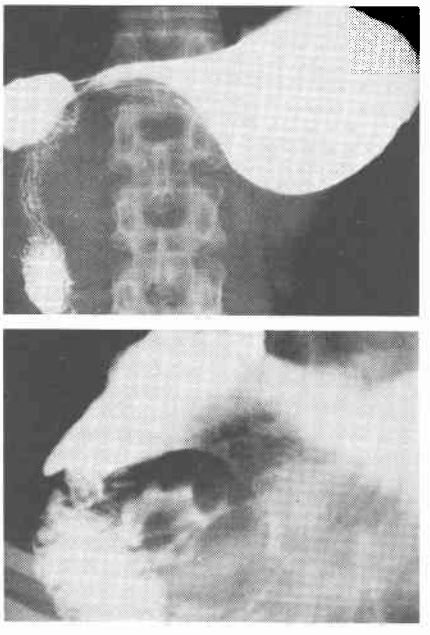

アミラーゼは血中330Somogy U.，尿中1,675Somogy U.とやや高値を示した以外はいずれも正常範囲内であった．

胃腸透視所見：外来通院時の胃，十二指腸造影像であるが，立位充盈像では胃体下部から幽門前庭部へかけて小児頭大の filling defect が認められた．圧迫像では前庭部大弯側に不整形の陥凹病変と，その周囲に透亮像がみとめられた（**図2**）．

胃内視鏡所見：腫瘤が大きいため胃内の観察は困難であったが，胃体部の後壁に胃外部よりの著明な圧迫像がみられ，これが幽門前庭部後壁まで続いており，同部に2個の陥凹病変が認められた．この部の底部は灰白色の白苔を有し，ほぼ円形で，周堤部では充血，発赤，ビランがみられたが，全体としては比較的限局した浅い陥凹病変であった．この部位の生検では medullary な増殖を示す low differentiated adenocarcinoma の像がえられた．

逆行性膵胆管造影（ERCP）所見：膵管は尾部まで造影され主膵管，分枝ともに拡張しているが mass lesion は認めなかった．胆管の造影像では総胆管の拡張はなく，胆嚢にも異常所見を認めえなかった．

膵シンチグラム像（$^{75}$Se-methionine）所見：RI 静注30分にて肝の下部正中線附近に RI の著明な集積像を認めたが腫瘤の中央ならびに下部では集積像がうすく，膵嚢腫の疑いももたれた所見であった．

CT 像所見：右上腹部の腫瘤は肝左葉と膵頭部の間に位置し，周囲は不規則で内部に necrosis を思わせる low density がみられた．胆嚢，肝左葉下面は異常なく，小網由来の malignant tumor を思わせる像であった．

腹腔動脈造影所見：膵，十二指腸動脈は腫瘤を取り囲むように大きく圧排偏位していた．またその静脈相では腫瘤は肝臓と同じくビマン性に造影されており，胃は体部から前庭部にかけて肝臓と腫瘤の間に狭まれており，前庭部大弯側に潰瘍の周堤と思われる hypervascular な像が認められた（**図3**）．

以上諸検査の結果を整理してみると胃腸透視，胃内視鏡検査では胃癌と，ERCP および膵シンチグラム像ではアミラーゼ値の高値をも考慮すると慢性膵炎および膵嚢腫，CT 像では小網の悪性腫瘍，そして血管造影像では胃癌＋後腹膜腫瘤と診断された．このような成績から胃癌と巨大腹部腫瘤の関係を一元的に診断することはできなかった．その間腹部腫瘤は入院時12×7cm であったものが入院後漸時増大し入院後2週目には20×10cm と

図3　腹腔動脈撮影

左：動脈相
右：静脈相で巨大腫瘤の濃染像，前庭部大弯側に潰瘍の周堤が造影されている．

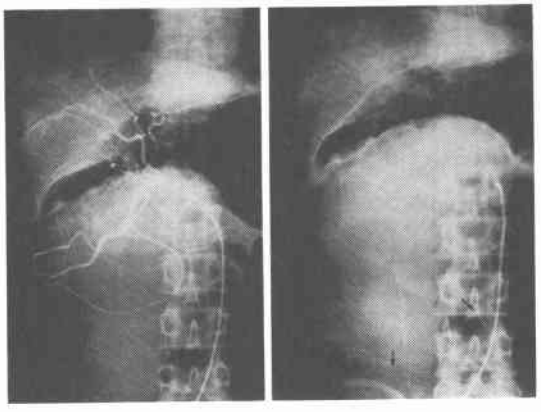

図4　術中シェーマ

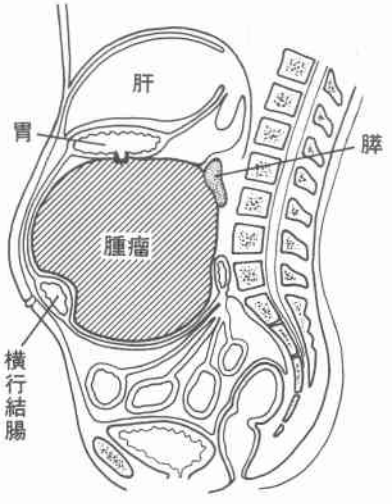


著明に増大したため昭和54年3月13日に開腹術を施行した．

手術所見：上，下腹部正中切開にて開腹するに腫瘤は切開創のほとんどを占居し表面は粗大結節状を呈し，小腸を下方に圧排し，胃は肝臓と腫瘤の間に狭まれて偏平化していた．横行結腸は帯状に腫瘤の表面に癒着し，また腫瘤の後面では膵頭部および体部と強固に癒着していた．胃の前庭部後壁は腫瘤と強固に癒着しているため，まず2/3胃切除を行い，横行結腸全体が巨大な腫瘤のため伸展し，かつ腫瘤と強く癒着していたため，上行および下行結腸上端にて切断した．また膵は腫瘤の後壁と直接浸潤を思わす癒着がみられたが，この部分を頓的に剝離したのち腫瘤とともに胃，横行結腸の合併切除を行い，Billroth Ⅱ法，上行結腸・下行結腸端々吻合術を行って手術を終了した（**図4**）．

切除標本：20×12.5×11cm，重さ1,600g の漿膜，大網で被われた腫瘤で，胃前庭部，後壁には2.8×2.5cm，2.0×1.3cm 大の隣接した比較的限局した癌性潰瘍がみられた．固定標本の割面では胃の癌性潰瘍は底部で腫瘤と連続しており，腫瘤は灰白色充実性で，中央部には出血壊死，周辺部には灰白，黄色の結節を伴っていた．以上の所見より本例は壁外性増殖を示した胃癌と診断した（**図5**）．

図5　剔出標本（割面）

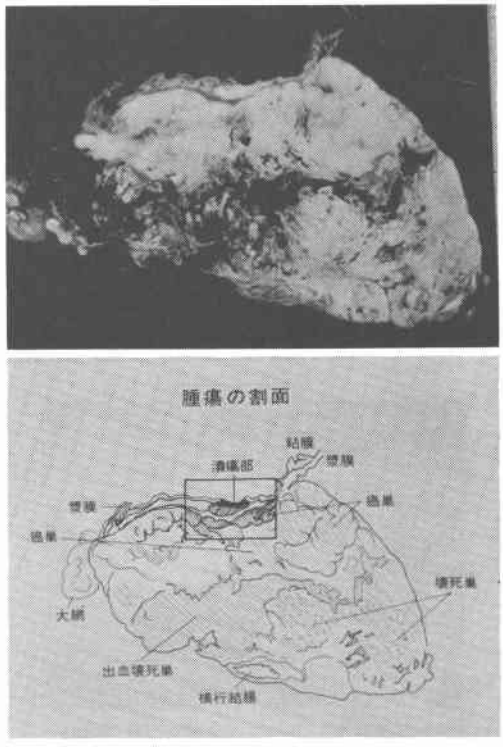


病理組織学的所見：潰瘍底部から粘膜下，筋層にかけて明らかな medullary pattern を示す expansive な増殖を示す像がみられた．強拡大では大部分が単調な腫瘍細胞の増殖像を示し一見細網肉腫に似ているが多核型細胞よりなり，腺管構造の形式は乏しいが，細胞配列の極性は腺癌のそれと類似しているところから poorly differentiated adenocarcinoma medullary と診断した（**図6**）．

図6　病理組織像（HE×4）
単調な腫瘍細胞の増殖像を示すが，多角型細胞よりなり，乏しい腺管構造もみられる．

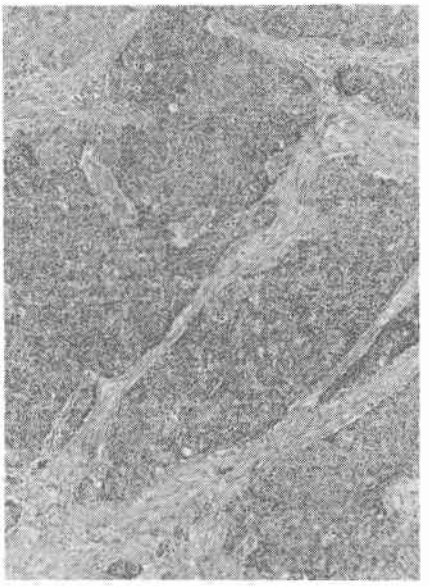

図7　Ga シンチグラム像
腫瘤に一致して Ga の強い取り込みを示す．

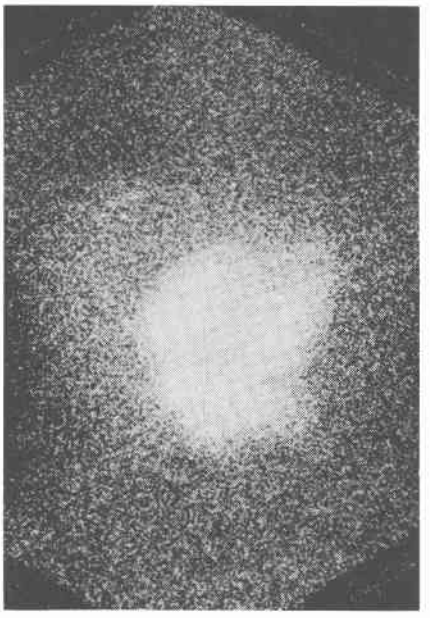

術後経過：術前 LDH は1,152U. と高値であったが術後は393U. と正常範囲内に回復した．しかし術後1カ月目には再度腹部腫瘤を触知するようになり LDH も1,370U. と再び高値を示した．Ga シンチグラムでは腫瘤に一致して強い集積像が得られ，術後3カ月にて癌性悪液質のため死亡した（図7）．

## 考　察

胃癌の壁外性増殖を示す発育形態は比較的稀なものであり，欧米では Knoflach[1] の報告が最初と思われるが，本邦では生方ら[2] が最初に報告して以来現在まで29例[2)~20)]を算える．

胃癌の壁外性増殖を示す原因について言及した文献は少なく，松田[21]は迷芽組織由来を，戸部ら[14]，久留[22]は正常粘膜下および漿膜下組織での癌の発生増殖を示した症例を報告している．また吉条ら[23]や町田[7] は本腫瘍が大弯側に多いことから部位的特性のあることを推定している．松田ら[19]は胃癌の発育様式としては胃壁の筋層あるいは漿膜下に異所性に胃粘膜が存在し，そこに発生した癌腫が壁外性に大きく発育したとする考え方と，胃粘膜に発生し，胃壁を漿膜側に向かって浸潤してきた癌腫が漿膜面に達し，さらに進展していく際に，胃外の2枚の漿膜の間，すなわち大網の間隙に癌腫が浸潤し，大網で包埋され発育したとする考え方を推論しているが，未だこれら胃壁外増殖については一定した見解がみられていないようである．

自験例を含めた報告例30例について主訴別頻度をみると腹部腫瘤が76％とその大部分を占めており，しかも急速に増大する症例が多い．術前診断の明記された27例に

表1　術前診断（本邦集計例）

| | |
|---|---|
| 胃　癌 | 7例 |
| 胃外発育胃癌 | 4〃 |
| 胃悪性腫瘍 | 1〃 |
| 胃平滑筋肉腫 | 2〃 |
| 胃癌穿孔 | 1〃 |
| 胃癌＋急性腹膜炎 | 1〃 |
| 胃癌＋膵癌の疑 | 1〃 |
| 胃癌＋後腹膜腫瘍 | 1〃 |
| 結腸癌 | 1〃 |
| 小網腫瘍 | 1〃 |
| 大網腫瘍 | 2〃 |
| 腸間膜嚢腫 | 1〃 |
| 後腹膜悪性腫瘍或は膵嚢腫 | 1〃 |
| 急性腹壁膿瘍 | 1〃 |
| 腸閉塞 | 1〃 |
| 脾腫の疑 | 1〃 |
| 合　計 | 27例 |

ついてみると結腸癌，腸間膜嚢腫，膵嚢腫，急性腹壁膿瘍，脾腫などと種々な診断名がついており，胃癌あるいは胃癌＋腫瘤と診断された症例は11例（40.7%）であり，その中で胃外発育胃癌と診断されたのはわずか4例（14.8%）にすぎなかった（**表1**）．自験例でも急速に増大する腹部腫瘤に種々の検査を実施したにも拘らず，それぞれの診断が一致せず術前に確診が得られなかった症例であるが，retrospective にみると腹腔動脈撮影の common hepatic angiography により明らかな腫瘍陰影とともに幽門部胃壁病変部に一致して，hypervascular な region が認められていることより，内視鏡，胃腸透視でみとめられた胃病変と腹部腫瘤の支配血管が同一領域に存在することは明らかであった．したがって胃病変と腹部腫瘤を一元的に診断する方法として腹腔動脈撮影法さらには総肝動脈撮影法が重要な手段であると考えられた．また壁外性増殖を示す胃癌の病理組織については診断名の明記された25例中13例（52%）が medullary pattern を示しており，これらの生検所見も診断の一助になるのではないかと考えられれた．さらに自験例では術前の LDH 値が1,152単位と高値を示し，術後は正常値に回復し再発時 LDH が再び1,370単位と高値を示した興味ある症例であった．一般に胃癌で LDH の高値を示す時は肝転移を示すものといわれているが，自験例では腫瘤剔出で正常値に回復することは腫瘤に LDH 産生の可能性を示唆するものとして，興味があるがその本態については不明であり，今後の問題であると思われた[24)25)]．

開腹時の所見ではすでに壁外性に増殖を来した胃癌であることから $S_2$, $S_3$ 症例が多く，したがって他臓器への直接浸潤を思わせる所見がみられることは多いが，この部の病理組織所見では直接浸潤の明らかなものは比較的少く，本邦報告30例中でも8例のみであった．したがって積極的な切除術を行うべきであると思われる．

本症の予後はわるく集計例のうち死亡の記載のあるのは自験例を含めて11例あり，いずれも10カ月以内死亡例であった．しかし須加野ら[20)]の8年，2年，本多ら[17)]の2年半術後健在であった症例も認められた．これらの症例はいずれも腫瘤の大きさが10cm 以内で，比較的早期に確診され積極的な治癒切除を施行された症例であることから本症の早期診断とともに積極的な開腹術によって長期生存の可能性も充分期待できるものと考えている．

## むすび

血中高 LDH 値と巨大な壁外発育性腫瘤を示した胃癌の1例を経験したので若干の文献的考察を加えるとともに本症の診断には腹腔動脈撮影，生検での病理組織所見が有用であることを強調した．なお本文の要旨は第315回大阪外科集談会にて発表した．

ご校閲をいただいた梅山馨教授に深謝する．

## 参考文献


1) Knoflach, J. und Eichelter, G.: Exogastrisch Wachsendes Carcinoma granulomatosum des Magens. Deut. Ztschr., **195**: 107—119, 1926.
2) 生方光弥，永井　一：所謂外発育性胃癌の一例，病理と治療，**1**：361—363，1928.
3) 吉永直胤：所謂胃外発育性胃癌の一例．グレンツゲビート，**8**：607—609，1934.
4) 斎藤　享：胃外発育性胃癌に就て．臨床外科，**1**：22—27，1947.
5) 石坂良英：胃外性増大をなしたる大なる胃癌の1例．日外会誌，**49**：307，1949.
6) 志田二郎，紫崎一弥他：胃外性腫瘍を思わせた胃癌の1例．東北医誌，**65**：614—620，1952.
7) 町田弘忠：胃外発育性胃癌の1例．外科の領域，**2**：567—570，1954.
8) 阿保七三郎：胃外増殖性胃癌の一例．秋田県農村医誌，**1**：46—47，1954.
9) 井上　肇：胃壁外に大腫瘤を形成して診断を困難ならしめた胃癌の1例．日消会誌，**51**：167—168，1954.
10) 吉田精一：急速なる経過をとれる胃外発育性胃癌の一症例．日臨外会誌，**17**：64—65，1956.
11) 杉田幸男，丹羽賀和他：結腸癌と誤れる胃外発育性胃癌．臨床消化器病学，**4**：251—252，1956.
12) 黒木　健，樋口隆三：興味ある大弯側胃癌の1例．日外会誌，**57**：2100，1957.
13) 福島幸吉，清瀬　潤他：特異な経過をとった胃外発育性胃癌の1例について．内科の領域，**7**：606—610，1959.
14) 戸部隆吉，古田睦広：壁内に肉腫様発育をした巨大な胃癌の1例．癌の臨床，**8**：133—136，1962.
15) 上垣恵二，土屋周二他：壁外方発育を主とした胃癌及び結腸癌の各1例について．日消会誌，**63**：356，1966.
16) 藤森正雄，坂内五郎他：腹壁に肉腫様発育をみた巨大な胃癌の1例．癌の臨床，**12**：379—380，1966.
17) 本多英邦，柴田　元他：胃外発育性胃癌の2例．名市大医誌，**18**：167，1967.
18) 滝川弘志：結腸癌を思わせる胃外進展を呈した噴門癌の1例．千葉医会誌，**9**：134—137，1976.
19) 松田滋明，榊原　宣他：巨大な胃外性発育を示した胃癌の2例．日消外会誌，**9**：134—137，1976.

20) 須加野誠治，曽和融生他：胃外増殖型胃癌—自験例6例を中心とした本邦報告21例の検討．日消外会誌，**9**：292—300，1976．
21) 松田芳郎，中村善亮：胃漿膜に原発せるCölithelioma maligunm (Cölonkrebs) に就て．日消会誌，**40**：75—83，1941．
22) 久留　勝：胃癌の発生母地について．外科，**15**：1—17，1953．
23) 吉条久友，布施徳馬他：胃外性の発育を示せる胃癌の1例．日外会誌，**71**：658，1970．
24) 小池盛雄，臼井恵二：大網内に巨大な腫瘤を形成した胃癌の1剖検例．胃と腸，**9** (4)：475—478，1974．
25) 青木隆一，姜　健栄：LDHとそのアイソザイム．日本臨床，**31** (5)増：1761—1770，1973．