日消外会誌　13（7）：886～890，1980年

胃腺扁手上皮癌6症例の検討

順天堂大学第1外科
熊谷　一秀　屋良　昭彦　滝沢　直樹
前川勝治郎　渡辺　伸介　山下　啓爾
権田　厚文　卜部　元道　林田　康男
世良田進三郎　城所　仂
順天堂大学第1病理
滝　和博　北村　成大　桑原　紀之

A STUDY ON SIX CASES OF ADENOSQUAMOUS CARCINOMA OF THE STOMACH

Kazuhide KUMAGAYA, Akihiko YARA, Naoki TAKIZAWA, Katsuziro MAEKAWA, Shinsuke WATANABE, Keizi YAMASHITA, Hirofumi GONDA, Motomichi URABE, Yasuo HAYASHIDA, Shinzaburo SERATA and Tsutomu KIDOKORO*
Kazuhiro TAKI, Shigehiro KITAMURA and Noriyuki KUWABARA**
The First Department of Surgery, Juntendo University, School of Medicine*
The First Department of Pathology, Juntendo University, School of Medicine**

索引用語：胃腺扁平上皮癌，分化型腺癌，未分化型腺癌

はじめに

腺扁平上皮癌は各種臓器に比較的まれに発生するが，胃腺扁平上皮癌は1905年 Rolleston[1] らによりはじめて報告されて以来，現在まで内外文献合わせて80余例の報告をみるに過ぎない．

今回われわれは，6例の胃腺扁平上皮癌を経験したので，これらについて検討しかつ若干の文献的考察を加えてみた．

検討対象

教室における昭和42年4月より同53年3月までの全切除胃癌総数は1,233例であり，そのうち腺扁平上皮癌は6例（0.5%）であった．**表1**に教室6症例を示した．その男女比は男性3例，女性3例と同数であり，年齢は33歳より63歳にわたり平均49歳であった．全例進行癌であり，Borrmann 1型，2型それぞれ1例，Borrmann 3型3例，残胃吻合部癌1例であった．癌占居部位は吻合部癌を除き，前庭部を中心とするもの3例，体部を中心とするもの2例であり，胃上部を中心とするものはなかった．その大いさは，いずれも 7cm 以上であり，深達度は pm 1例を除き他は ss 以上であった．リンパ節転移は全例陽性であったが，リンパ節転移病巣の組織型をみると，腺癌成分のみのもの3例，腺癌成分と扁平上皮癌成分の混ずる腺扁平上皮癌の形態を示すもの2例，扁平上皮癌成分のみのもの1例であった．予後に関しては，症例1～5は全例早期に再発死亡し，症例6のみが，1年3カ月後の現在生存中である．

胃腺扁平上皮癌における腺癌の組織型別比較

教室6症例の胃腺扁平上皮癌における腺癌成分の組織型は，分化型腺癌3例，低分化を含む未分化型腺癌3例と同数であった．文献上腺癌成分には分化型腺癌が多いが，教室例では分化型，未分化型が同数であった．そこで今回はこれら2群に分けて検討してみた．

表2は，教室6症例における胃腺扁平上皮癌の腺癌成分を組織型別に比較検討したものである．分化型腺癌例の平均年齢は57歳であり，一方未分化型腺癌例では42歳と15歳のひらきが認められた．また分化型腺癌例は全例

表1　胃腺扁平上皮癌6症例

	症例	年令	性	肉眼型	占居部位	大きさ	背景となる組織型	深達度
1	J446	63	男	Borr2	AM後	12×10.8cm	分化型腺癌	ssβ
2	J810	36	女	Borr1	AM周	15×10.7cm	未分化型腺癌	pm
3	J1423	33	女	Borr3	AM周	7×7cm	未分化型腺癌	ssγ
4	J2391	51	男	雑	吻合部	8×4cm	分化型腺癌	ssγ
5	J2545	57	女	Borr3	MA前	7×5cm	未分化型腺癌	sei
6	J2687	58	男	Borr3	M後	10×6.5cm	分化型腺癌	ssγ

順大第一外科 S42.3～S53.3

図1　分化型腺癌と扁平上皮癌の共存例の切除固定標本．胃体部やや後壁の10×6.5cm大のBorrmann 3型胃癌

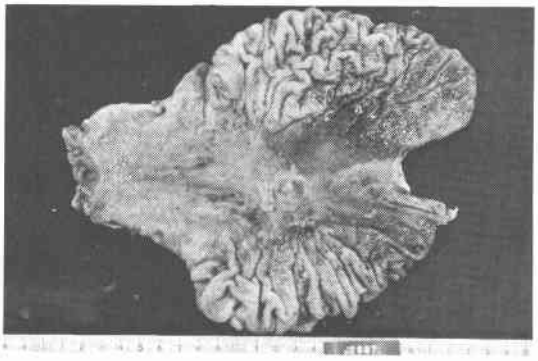

男性であったのに対し，未分化型腺癌例においては全例女性であった．つぎに，扁平上皮癌成分と腺癌成分の分布をその割面において比較検討してみると，分化型腺癌例では，扁平上皮癌成分は腺癌成分に混じて散在する傾向がみられ，一方未分化型腺癌例では，扁平上皮癌成分はその深層に比較的塊状を呈して存在する傾向にあった．扁平上皮癌成分の角化に関しては，分化型腺癌例では，比較的明瞭であり，未分化型腺癌例では弱い傾向であった．

つぎに分化型腺癌，未分化型腺癌それぞれの代表例を呈示する．

1．分化型腺癌と扁平上皮癌の共存例

58歳男性．胃体部後壁の Borrmann 3型胃癌にて胃全摘出術，空腸挿入施行．**図1**は，切除固定標本である．病変は胃体部小弯やや後壁に陥凹を有する10cm×6.5cm 大の Borrmann 3型胃癌であった．**図2**は癌の拡がりおよび，その浸潤程度を示した構築図であるが，癌は胃体部前後壁にまたがり，その割面においては，下段のごとく，腫瘍は粘膜および粘膜下層に拡がり，陥凹部では漿膜面まで達し，陥凹部に一致して分化型腺癌成分に混じて比較的散在性に扁平上皮癌成分が存在していた．**図3**に，腺癌成分と扁平上皮癌成分の混在している部位の組織像を示した．中分化型腺癌に接して，比較的大型で胞体の明るい細胞が集簇してみられ，角化を伴っていた．

表2　腺扁平上皮癌における腺癌の組織型別比較

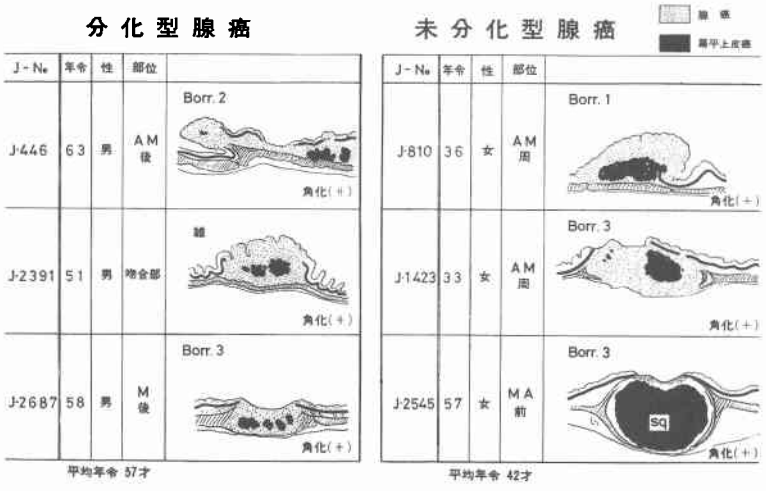

図2　病変の拡がりおよび，その浸潤程度を示した構築図

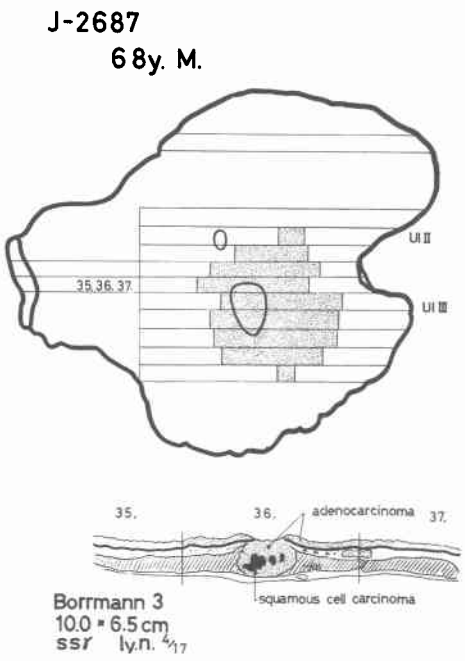

図3　分化型腺癌と扁平上皮癌の共存例の組織像

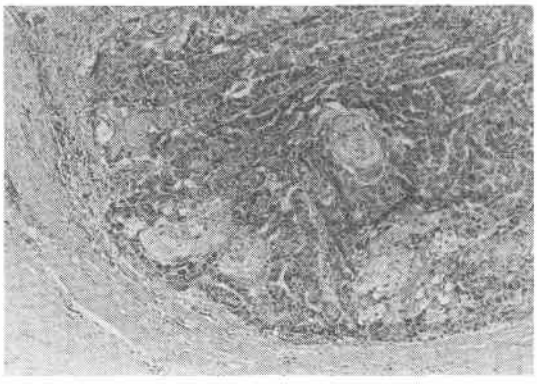

図4　未分化型腺癌と扁平上皮癌の共存例．胃体部前壁大弯を中心とした Bowmann 3型胃癌．

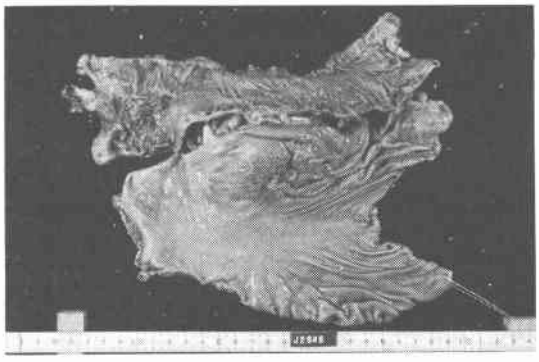

図5　壁外性発育を示したシェーマ．

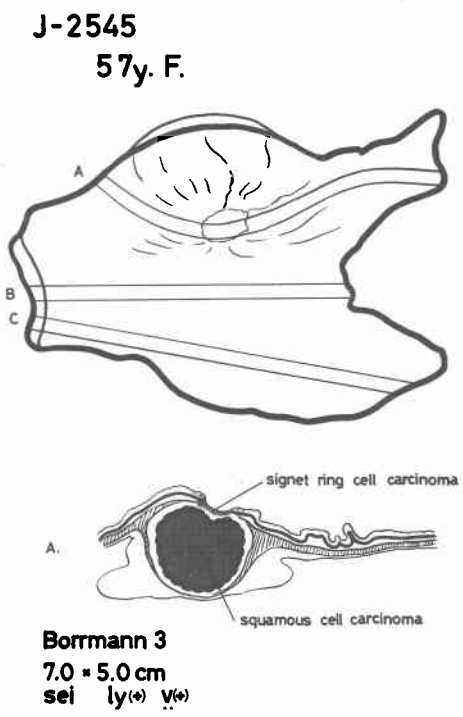

2.　未分化型腺癌と扁平上皮癌の共存例

年齢は57歳の女性．胃体部前壁を中心とするBorrmann 3型胃癌にて胃幽門側切除術施行した．横行結腸に直接浸潤していたため，同時に横行結腸合併切除も行った．**図4**は横行結腸合併切除した摘出胃固定標本である．病変は，胃体部を中心とし大弯前壁側に存在し，主として壁外性に発育した7cm×5cm×5cm 大の Borrmann 3型胃癌であった．それを構築してみると，**図5**のごとく，その割面においては，腫瘍は比較的限局性で壁外性に発育しており，その大部分は扁平上皮癌成分で占められていた．未分化型腺癌はその陥凹辺縁をとり囲むように粘膜および粘膜下層に存在していた．**図6**は，壁外性発育を示した部分の組織像である．腫瘍の大部分は，結節状の癌胞巣が多数存在し，明るい大型の細胞が敷石状の配列を示す扁平上皮癌であった．一方，陥凹辺縁の粘膜の組織像を**図7**に示すが，明らかな印環細胞癌であった．

図6　未分化型腺癌と扁平上皮癌の共存例の組織像．壁外性発育を示した部分は，そのほとんどが扁平上皮癌よりなる．

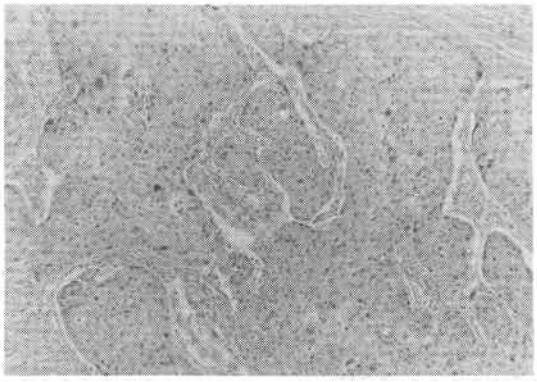

図7　陥凹辺縁部は，印環細胞癌を中心としていた．

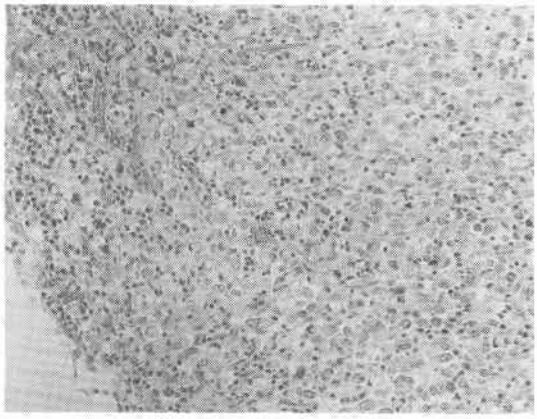

表3　胃腺扁平上皮癌21例の検討

		分化型腺癌 12例	未分化型腺癌 7例	混合型 2例
性	男	11 (84%)	1 (8%)	1 (8%)
	女	1 (12.5%)	6 (75%)	1 (12.5%)
年令		52才	49才	53才
癌型	早期	1	1	0
	Borr 1	0	3	1
	Borr 2	4	0	0
	Borr 3	6	2	1
	Borr 4	0	0	0
	雑	1	1	0
占居部位	A	7	4	1
	M	3	1	1
	C	1	2	0
	その他	1	0	0

小　括

今回われわれは教室の胃腺扁平上皮癌6症例を，共存する腺癌組織型別に，分化型腺癌例と未分化型腺癌例とに分け検討した．その年齢は分化型腺癌例に比し，未分化型腺癌例では平均15歳若年傾向にあった．また分化型腺癌例では全例男性，未分化型腺癌例は全例女性であった．癌型，癌占居部位については明らかな差は認められなかった．扁平上皮癌成分と腺癌成分の割面における分布は，分化型腺癌例では両者は混じて散在する傾向がみられ，未分化型腺癌例では，扁平上皮癌成分は深層に比較的塊状を呈して存在する傾向にあった．扁平上皮癌成分の角化に関しては，分化型腺癌例では比較的明瞭であり，未分化型腺癌例では弱い傾向がみられた．

また，文献上その腺癌組織型の記載の明らかな胃腺扁平上皮癌15例と教室6症例を合わせ検討してみた（**表3**）．分化型腺癌例の男女比は，男性11例，女性1例，未分化型腺癌例では，男性1例，女性6例であり，分化型腺癌例では男性，未分化型腺癌例では女性が圧倒的に多かった．年齢については，分化型腺癌例平均52歳，未分化型腺癌例49歳と未分化型がわずかではあるが若年傾向にあった．肉眼癌型は大部分が Borrmann 1～3型の進行癌であり，早期癌は2例にみられたにすぎない．癌占居部位は，諸家の報告と同じく，前庭部および体部が多く，教室例では80%を占め，その傾向は分化型，未分化型の間に差は認められなかった．

考　察

胃に原発する腺扁平上皮癌は稀有なものとされ，1905年 Rolleston[1] によりはじめて報告されたが，1968年 Straus[2] は胃腺扁平上皮癌41例をまとめており，現在まで内外文献合わせて80余例の報告を教えるにすぎず，またその大部分が1例報告であり系統的検討がなされていない．発生頻度は，諸家[3)4)]の報告をみると，切除胃癌中0.04～0.8%とされている．また Cook[5] によると，10,014例の剖検中1例，61,000例の切除胃中1例の胃腺扁平上皮癌の記載があるにすぎない．教室例においては，昭和42年4月より同53年3月までの全切除胃癌総数1,233例中6例（0.5%）の頻度であった．男女比は他の胃癌と同様男性に多い傾向がみられるが，教室例では3：3と同数であり，それを共存する腺癌の組織型別に分けてみると，分化型腺癌例は男性，未分化型腺癌では女性が多い傾向があった．年齢は，山際[6]の集計にて平均54.1歳，福田[7]らによると，53.3歳とやはり他の胃癌と大差はなかった．教室例では平均49歳であったが，分

化型腺癌例では，57歳と高齢に傾いた．

発生部位は幽門前庭部を占めるものが圧倒的に多いが，鮫島[8]らによると幽門部71.7%であるとされる．教室の吻合部癌を除く5症例中3例が前庭部中心であった．深達度及び肉眼型については，文献例はその大部分が大きな進行癌であり，早期胃癌として発見されたものは現在まで2例[8)9)]にすぎない．Boswell[10]によると，胃腺扁平上皮癌は周堤を伴う潰瘍を形成する傾向が比較的強いという．教室例では，形態的特徴は認められなかったが，症例5では壁外性発育が著明で，横行結腸および腹壁に浸潤をきたしていたが，志多[11]らも粘膜下腫瘍と術前診断した深部浸潤の強い例を報告している．リンパ節転移については，その組織像は扁平上皮癌，腺癌，あるいはその両者の混在した形態をみせていた．腺癌成分の組織型に関しては，文献的には共存する腺癌は現在まで分化型腺癌が圧倒的に多いとされるが，昨今未分化型腺癌の報告も増えてきている．われわれの症例にては，分化型腺癌，未分化型腺癌が同数であった．

その予後に関しては，他の胃癌に比し良好とする報告もあるが，その stage の問題もあり，一概には論じられない．われわれの6症例中5症例はいずれも早期に再発をきたしている．

その組織発生については興味あるところであるが，かつては胃異所性扁平上皮，あるいは胃粘膜扁平上皮化生よりの癌化とする説も唱えられていたが，最近はその可能性は少ないものとされており，現在では腺癌の扁平上皮化生とする説が本邦では一般的で，それを支持する文献も多い．中村[12]は，腺扁平上皮癌では1個の腺管に腺癌と扁平上皮癌の像がみられること，及び胃粘膜には扁平上皮化生がほとんどないこと，また粘膜内進展部は分化型腺癌を示していることから，腺扁平上皮癌は腺癌の二次的修飾像であるとしている．

一方，文献的には未分化型腺癌を供存する胃腺扁平上皮癌は教室例を含めて7例存在する．渡辺ら[9]は，未分化型腺癌を伴う早期胃癌症例を報告し，腺癌の中に扁平上皮癌の小癌胞巣が散在性に認められ，かつ未分化型腺癌に接して移行するがごとくに扁平上皮癌が認められ，また汗腺様組織もみられたと記載している．桑原[13]らは，未分化型腺癌と扁平上皮癌の接点が多数みられたことを報告している．また教室6症例中3例の未分化型腺癌共存例では明らかな腺癌と扁平上皮癌の接点は見い出し得なかったが，腺癌成分と扁平上皮癌成分の分布，角化，および他の臨床病理学的所見などで分化型腺癌共存例と異なっていた．これらのことより，胃腺扁平上皮癌の組織発生に関しては，腺癌の扁平上皮化生とする説とともに，未分化型腺癌の多分化能の一形態とする説も充分考慮されるべきであろう．

結　語

教室の昭和42年より同53年までの切除胃癌中6例の腺扁平上皮癌を検討した．とくに今回は共存する腺癌組織型を分化型腺癌および，未分化型腺癌に分け考察を行った．

（なお，本文の要旨は昭和54年3月，第76回日本消化器病学会総会において報告した．）

文　献

1) Rolleston, H.D., et al.: A case of columnar celled carcinoma of the stomach showing squamous-celled metaplasia. J. Path. Bact., **10:** 418—422, 1905.
2) Straus, R., Heschel, S. and Fortmann, D.J.: Primary adenosquamous carcinoma of the stomach. A Case Report and Review. Cancer, **24:** 985—995, 1969.
3) California cancer commision: Personal communication, 1968.
4) 木本誠二 他：現代外科学大系，35B，中山書店，東京，27，1971.
5) Cook, C.B. and Klickstein, G.D.: Adenoacanthomas of the colon. Arch Path., **65:** 681—687, 1958.
6) Yamagiwa, H., et al.: Stomach carcinomas with squamous conponent. New Medical J., **18:** 89—97, 1968.
7) 福田一郎，勝見正治 他：胃原発性 adenoacanthoma の3例．癌の臨床，**20**：1069—1076, 1974.
8) 鮫島美子，水野孝子他：IIc 型早期胃腺類癌の1例ならびに文献的考察．胃と腸，**9**：783—788，1974.
9) 渡辺　豊，中村紀夫他：内視鏡的に診断し得た類腺癌の表層拡大型早期胃癌の1症例．胃と腸，**11**：347—352，1976.
10) Boswell, J.T., et al.: Squamous cell carcinoma and adenoacanthoma of the stomach. Cancer, **18:** 181—192, 1965.
11) 志多武彦，馬渡康郎他：胃 adenoacanthoma の1例．胃と腸，**8**：1457—1461，1973.
12) 中村恭一：胃癌の病理．金芳堂，東京，200—203，1972.
13) 桑原紀之，渡辺　進他：表層拡大型浸潤を来たした類腺癌の1例．胃と腸，**10**：233—257，1975.