日消外会誌　13（8）：997～1007，1980年

端側型式による総胆管十二指腸吻合術の検討

名古屋保健衛生大学医学部消化器外科
船曳　孝彦　菅谷　宏　蓮見　昭武
小内　信也　石田　保　山尾　令
坂本　賢也　勝俣　隆二　中野　孚
佐々木哲二　丸田　守人　青木　春夫

END-TO-SIDE CHOLEDOCHODUODENOSTOMY

Takahiko FUNABIKI, Hiroshi SUGENOYA, Akitake HASUMI, Nobuya KOUCHI, Tamotsu ISHIDA, Tsukasa YAMAO, Kenya SAKAMOTO, Ryuji KATSUMATA, Makoto NAKANO, Tetsuji SASAKI, Morito MARUTA and Haruo AOKI
Fujita-Gakuen Nagoya Hoken Eisei University School of Medicine, Department of Surgery

胆道再建，下部胆道附加手術の諸術式について，意義，手技，適応，合併症などの面から検討を加えた．端側型式による総胆管十二指腸吻合術の特徴は，手技も簡潔であるため侵襲も少なく，Poor Risk 患者にも適応され，術後合併症も少ない．また胆汁は十二指腸に単一経路で流出するため総胆管十二指腸側々吻合術におけるごとき sump syndrome もなく，Roux Y 吻合術におけるごとき術後消化性潰瘍発生の危険性もない．また吻合孔が前壁に位置し大きな開存を保てば逆流性胆管炎も併発しがたい．本法に関する文献はいずれも再建術式としてのもので，またしばしば側々吻合術と混同されてきたが，今回新たな観点から附加手術にも応用できることに着目し検討した．

索引用語：総胆管十二指腸端側吻合術，下部胆管附加手術，乳頭括約筋形成術，胆道再建術，先天性総胆管拡張症

緒　言

総胆管末端部病変に対する附加手術としては，従来乳頭括約筋形成術，総胆管十二指腸側々吻合術，総胆管空腸（主として Roux Y）吻合術などが行われてきたが，適応，手技，侵襲，術後合併症などの面からそれぞれ問題点を有している．

端側型式による総胆管十二指腸吻合術は，胆管損傷や先天性総胆管拡張症の胆道再建の術式としては挙げられているものの[1)~3)]，詳細な記載はみられず，下部胆道附加手術としては側々型式の総胆管十二指腸吻合と混同一括され，全く省みられなかったといってよい．

本法は手技，吻合部位などでは従来の総胆管十二指腸側々吻合術と類似しているが，胆汁の流出経路は単一で，側々吻合とは全く異り，むしろ乳頭括約筋形成術と類似するもので，側々吻合とは全く別個の術式として扱われるべきものと考える[4)]．

今回われわれは下部胆道附加手術々式の問題点について検討した結果，附加手術としての新しい観点からみて，総胆管十二指腸端側吻合術は推奨する価値のある術式であると考えるにいたった．

手術術式

1）皮切

上腹部正中切開で肝円靱帯右側にて開腹する．

2）術中検査および胆嚢摘出術

胆嚢管よりチューブを挿入して術中胆道造影および胆管末端部抵抗測定を行い，さらに必要な場合には，われわれの開発した可変定流量動的胆道造影[5)]や胆道鏡を行って，附加手術適応の決定をする．術前に PTC，ERCP などの直接造影がなされていても，術中造影はかならず行い，総胆管結石症では截石後にもかならずチェック造

影を行うようにしている．

胆嚢を逆行性または順行性に摘出する．胆嚢は附加手術一般におけると同様，術後の逆行性感染の源となりうるため，たとえ胆嚢自体に病変が認められない場合でも，かならず胆嚢摘出術を行う[6]．

3）十二指腸授動

Kocher 授動法にしたがって，十二指腸下行部外縁に沿い，Winslow 網嚢孔より横行結腸間膜根部にいたる後腹膜を切開し，下大静脈を露出するようにして膵頭十二指腸を剝離挙上し，さらに十二指腸前面と横行結腸との間も剝離する．

4）総胆管切断（図1）

総胆管を十二指腸の直上で全周剝離し，後十二指腸部を剝離する．総胆管は嚢胞状拡張症の場合を除き，最も拡張した部より上位で切断する．

図1　総胆管十二指腸端側吻合術

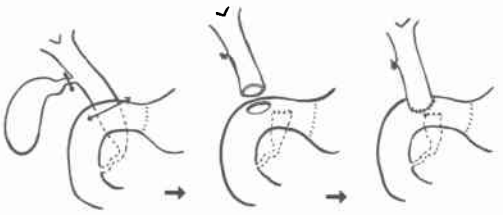

総胆管の十二指腸側断端は吸収性材料にて縫合閉鎖する．

5）十二指腸との吻合

十二指腸Ⅰ部Ⅱ部移行部の小弯前壁寄りを，総胆管径に一致する大きさに円形に punch out し，肝側総胆管断端と吸収性材料にて吻合する．2層に吻合してもよい．

6）閉腹

総肝管切開例ではTチューブを挿入するが，総胆管切開を行わなかった症例ではTチューブを挿入しないでよい．

原則として Morison 窩にフィルムドレンを挿入して閉腹する．

7）総胆管嚢胞状拡張症の場合

嚢胞状拡張症では嚢胞状拡張部を拡張上端から膵内部まで含めて剝離摘出した後，十二指腸側断端を閉鎖し，肝側断端が肝門よりある程度離れていて十二指腸と無理なく吻合可能の場合に，上述のごとく端側吻合を行う．

適　応

I. 胆管末端部附加手術として

a）総胆管末端部器質的狭窄

b）総胆管末端部閉鎖不全または総胆管消化管瘻

c）原発性または再発性総胆管結石

d）総胆管拡張を伴う総胆管内胆汁うつ滞

末端部器質的狭窄については，術中造影での総胆管末端部の形態および十二指腸への造影剤排出状態の観察と，胆管末端部抵抗値の測定などから綜合判定する．末端部抵抗値は富田方式[7)~9)]で測定し，抵抗値R≧20，残圧 P≧200mmH_2O を適応としている．また造影像と内圧との結果に一致をみない時などでは，可変定流量動的胆道造影[5)]による十二指腸への流出状態の確認，術中胆道鏡所見などを参考とする．総胆管結石の存在する場合は截石後にチェック造影などを行って判定する．末端部の器質的狭窄は放置すると総胆管結石再発の原因となりうるため附加手術適応としている．

総胆管末端部から十二指腸への結石排出の後などで括約筋機能が十分でなかったり，旁乳頭総胆管十二指腸瘻などの胆管消化管瘻は，単純写真による胆管内空気像，消化管バリウム透視での逆流像，十二指腸鏡，ERCP，術中造影，術中胆道鏡などで証明されるが，これらの状態は逆行性感染の危険を有し，また括約筋機能が十分ある状態への治癒がなかなか難しいことから，附加手術適応としている．

総胆管末端部に器質的狭窄がなく，内圧，胆管末端部抵抗値も低値を示す症例でも，総胆管の拡張を伴う胆汁うっ滞のみられる症例があり，stasis stone としての結石のみられることがある．総胆管内に存在するビリルビン結石で，胆嚢内には結石はもちろん炎症所見や結石の排出した形跡もなく，肝内胆管にも限局性の狭窄，拡張などの所見がなく，肝内原発の結石も否定されるときなど，総胆管原発としか考えようのない結石に対しては，本法が適応となる．総胆管内再発結石は遺残結石との鑑別に問題があるが，総胆管形態，前回手術所見，前回結石との相違，前回手術からの経過期間と臨床症状などから綜合的に判定する．

II. 再建手術として

a）胆道損傷時の再建

b）先天性総胆管拡張症などでの総胆管切除術に伴う再建

成　績

本術式による手術を施行した症例は8例である

表1　総胆管十二指腸端側吻合症例

症例	年齢	性	疾患	予後
No. 1　Y.S.	14	F	総胆管拡張症	4Y2M健
No. 2　Y.K.	33	F	総胆管拡張症	4Y1M健
No. 3　M.H.	57	M	膵内胆管狭窄	3Y1M健
No. 4　T.N.	61	F	膵内胆管狭窄	2Y4M健
No. 5　K.N.	41	M	総胆管拡張症	2Y4M健
No. 6　K.U.	53	M	再発総胆管結石 総胆管十二指腸瘻	7M健
No. 7　H.T.	82	F	総胆管拡張症	2M健
No. 8　T I.	67	F	総胆管十二指腸瘻	1M健

写真1　症例1術中胆道造影（X-P）

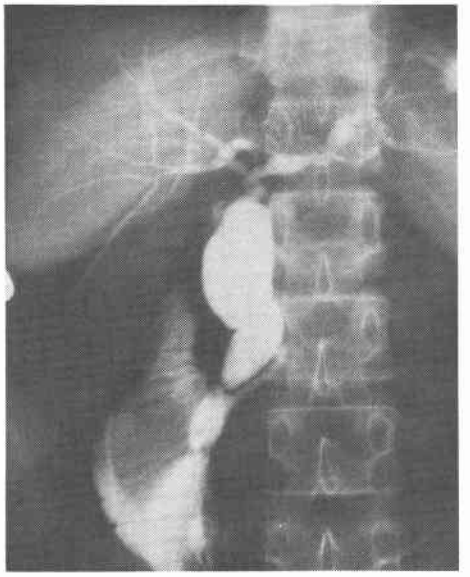

（表1）.

症例1.　14歳，女性.

術中胆道造影（**写真1**）に示すような先天性総胆管拡張症に対し，嚢胞状拡張部を切除して本術式にて再建した．共通管は径11mm，長さ25mm と太く長く，胆管に膵管が合流しており，われわれの胆管膵管合流型式分類[10]ではＩＣ型に属し，総胆管は合流部直上で 2mm の狭窄と，上部に径23mm の限局性拡張がみられる．

術後9カ月の消化管透視（**写真2**）で胆管内へバリウムの自由な流入流出がみられ，術後2年10カ月の内視鏡（**写真3**）でも十二指腸球後部小弯前壁に吻合孔は大きく保たれ，ファイバーは胆管側に挿入可能であった．

写真2　症例1術後9ヵ月消化器造影

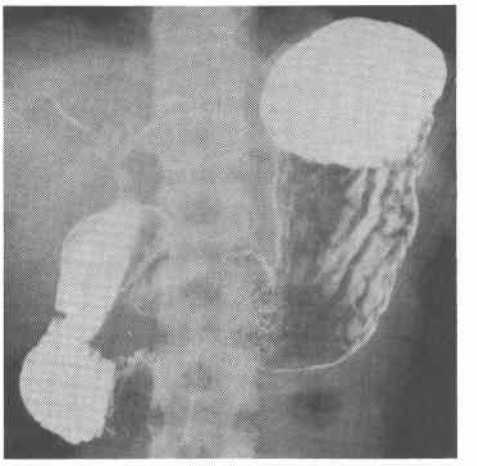

写真3　症例1術後2年10ヵ月十二指腸内視鏡

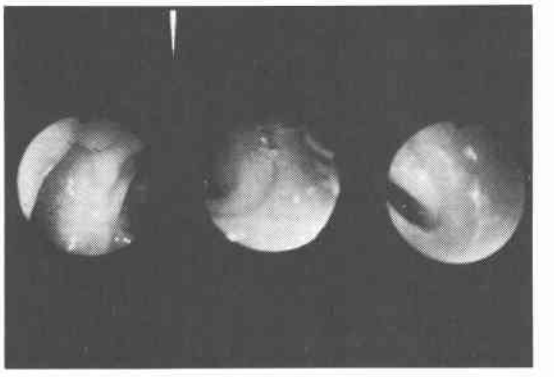

現在術後4年2カ月を経過し，何の症状もなく，元気に通学している．

症例2.　33歳，女性.

すでに1年前，他医により嚢胞状拡張部にチューブ外瘻だけを設置されていた先天性総胆管拡張症に対し，嚢胞状拡張部を切除して本術式を行った．このチューブからの造影（**写真4**）では，膵管に胆管が直角に合流する型式で共通管は径 5mm，長さ 32mm と長く（われわれの分類では ⅡC型），総胆管は合流部で径 1mm 弱の狭窄と，胆嚢管合流部を含む径 41mm の限局性拡張および総肝管部の径25mm の拡張が認められた．

術後3カ月の消化管透視（**写真5**）では，バリウムは大きい吻合孔を経て腹臥位で胆管内に逆流し，立位ではただちに十二指腸内に流出しているのが認められる．

現在術後4年1カ月を経過し，何の愁訴もなく，主婦

写真4　症例2　術前チューブ胆道造影

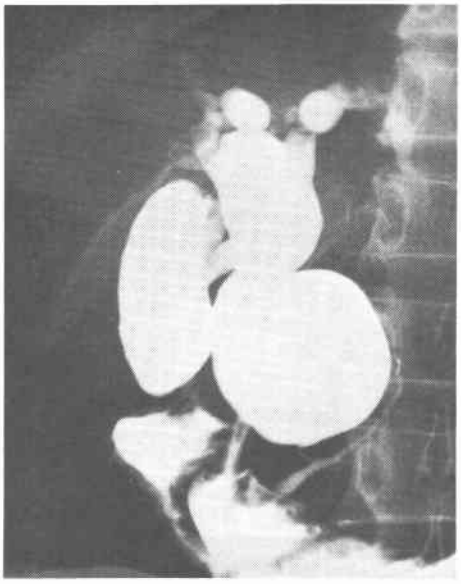

写真5　症例2　術後3ヵ月消化管造影

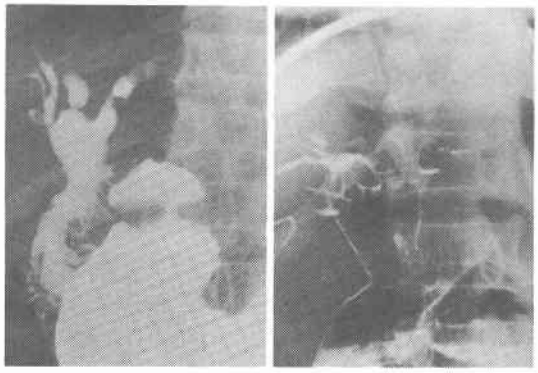

として働いている.

症例3.　57歳，男性.

PTC（**写真6**）では choledococele のごとくにもみえるが，胆嚢総胆管結石を伴う総胆管膵内部の狭窄に対し，本法を行った.

本法施行後3年1カ月経過し，健康で社会復帰している.

症例4.　61歳，女性.

胆嚢総胆管内に結石を認め，総胆管結石は胆嚢内結石と性質も異り，ビリルビン結石であった．術中造影（**写真7**）にみられるごとき膵内胆管の狭窄に対し，本法を

写真6　症例3　PTP

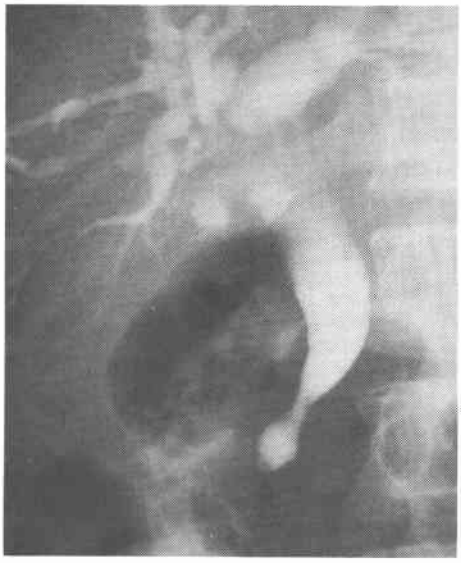

写真7　症例4　術中胆道造影

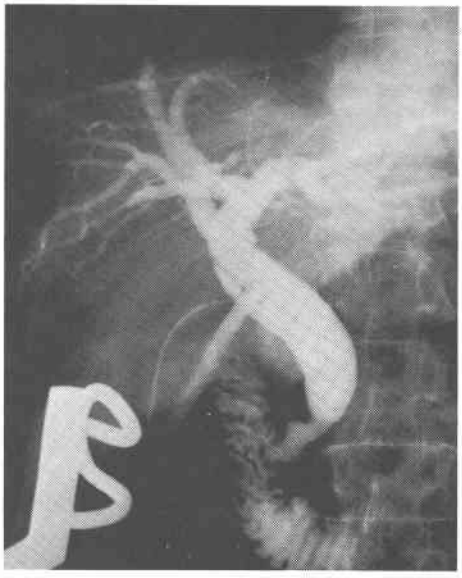

施行した.

術後2年4カ月経過し，健康で主婦として働いている.

症例5.　41歳，男性.

胆嚢および全胆管の著しい腫大拡張と結石を伴う総胆管拡張症に対し，本法を行った．胆嚢摘出後の術中造影（**写真8**）で経胆管径は35mm と著しい拡張があり，

写真8　症例5　術中胆道造影

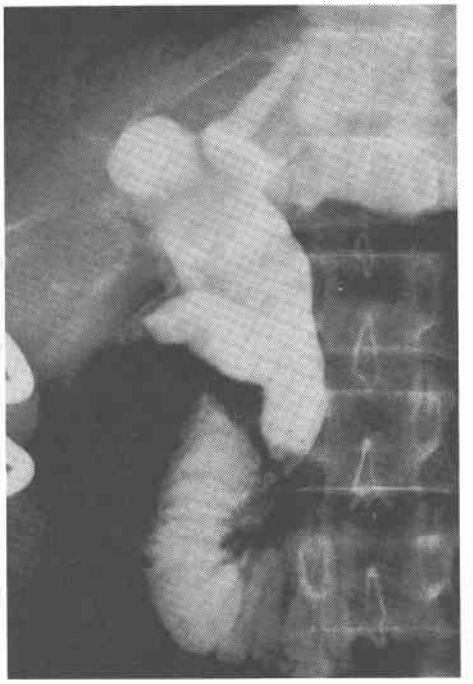

写真9　症例6　PTC

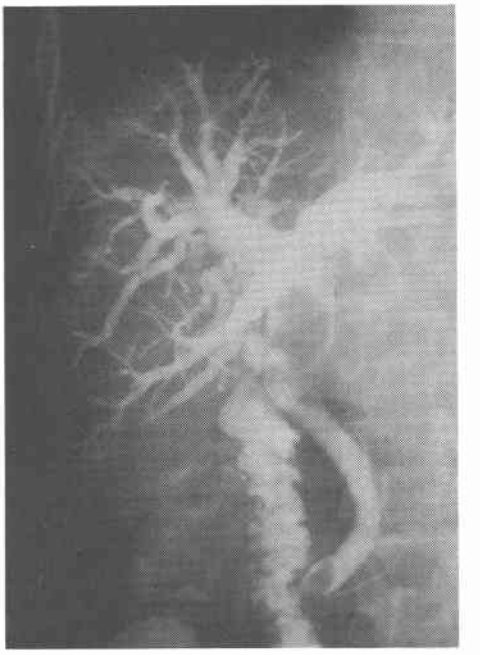

本造影および ERCP ともに胆管と膵管の関係は証明しえなかった.

本法施行後2年4カ月の現在，健康で社会復帰している.

症例6.　53歳，男性.

総胆管再発結石と，胆管拡張および総胆管十二指腸瘻に対し本法を行った. 9年前胆嚢総胆管結石にて胆嚢摘出術と総胆管切開截石術を受け，全く健康であったが，9カ月前から右季助部痛，4カ月前から黄疸を認めた患者で，PTC（**写真9**）にて総肝管上部の拡張と結石および総胆管末端部に結石を認めた. 手術所見で拡張部胆管と十二指腸後面との間に瘻孔を認めた. 総肝管の太い部で切断，截石し，十二指腸と端側に吻合した.

術後7カ月経過し，元気に社会復帰している.

症例7.　82歳，女性.

高齢であるが，総胆管拡張症に対し再手術として本法を行った. 2年前胆嚢総胆管に結石を伴い，術中造影（**写真10**）にて総胆管径は40mm と著しいビマン性の拡張を示し，末端部は胆管が細くなって膵管に直角に合流する型式で共通管の長さは3mm と短い，われわれの分類でⅡa 型に属する. 80歳という高齢を考え，胆嚢摘

写真10　症例7　前回術中胆道造影

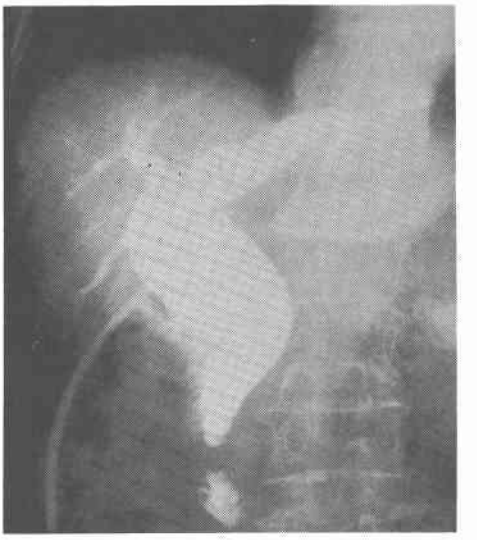

出術および総胆管切開截石術に止めたが，1年5カ月後黄疸と腹痛を認めて再入院し，ERCP（**写真11**）にて総胆管内に透亮像を認め，総胆管内再発結石として再手術を行った. 手術所見では総胆管に炎症反応強く，総胆管内には結石を認めず Nubecula ないし胆泥を認めた. 本

写真11　症例7　ERCP

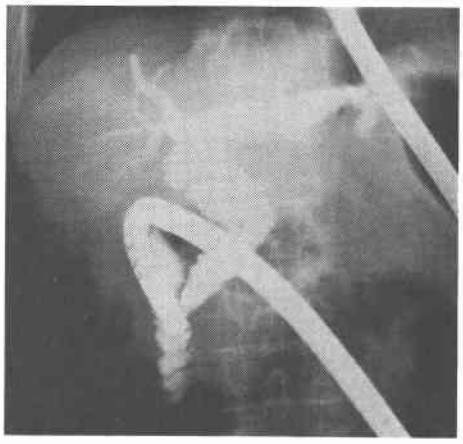

写真12　症例8　術中十二指腸内視鏡

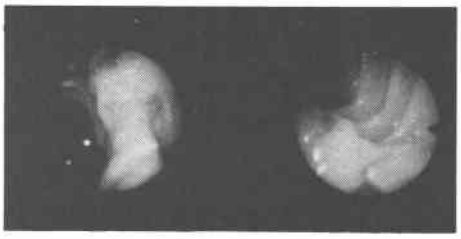

法施行後21日で退院し，術後2カ月の現在，すこぶる元気で自由に外出もしている．

症例8．67歳，女性．

胆嚢総胆管結石を伴う旁乳頭総胆管十二指腸瘻に対し本法を行った．術前 DIC にて胆管内空気像を認め，術中内視鏡および十二指陽切開孔より直視下に旁乳頭総胆管十二指腸瘻を確認した（**写真12**）．

術後経過は全て良好で術後26日元気に退院した．

以上8例のうち，術後の合併症は全くなく，また症例7，8は術後経過日数も浅いとはいえ，全術後経過期間は平均2年2カ月となり，逆行性感染，結石形成もなく，全例健康に社会復帰している．

表2　胆道附加手術成績

	乳頭括約筋形成術	総胆管十二指腸端側吻合術
症例数	11	8
平均術後経過年月	3年1カ月	2年2カ月
胆管炎症状 ＋	2	0
－	9	8

同期間に行われた乳頭括約筋形成術11例（消息不明1例を除く）と遠隔成績を比較したのが**表2**であり，乳頭括約筋形成症例も全例社会復帰していたが，発熱と上腹部痛など胆管炎を疑わせる症状をくりかえす症例が2例みられた．

考　察

総胆管末端部に対する附加手術は，その適応についても，選択術式についても古くから論議の岐れるところである．適応の幅については，総胆管拡張のある全例に附加手術を行うもの[11]もある一方で，附加手術に終始慎重論をとってきたもの[8]もある．第4回日本胆道外科研究会に際しての全国179施設の集計[12]でも，胆管結石に対する附加手術施行率は施設別に0.6～100％と非常な開きがみられる．

一方附加手術々式の選択についても，ヨーロッパでは総胆管十二指腸側々吻合術が，アメリカでは乳頭括約筋形成術が多く用いられ[12)13)14]，本邦では総胆管十二指腸側々吻合術に対する批判的見解が近年強くなり，乳頭括約筋形成術，総胆管空腸吻合術が推奨されて，上記集計[12]による5年間では乳頭括約筋形成術が63.5％と最も多く，総胆管空腸吻合術が14.3％に，総胆管十二指腸側々吻合術は17.2％の症例に行われている．

附加手術適応について

同集計[12]では，適応条件として，乳頭部狭窄，乳頭部嵌頓結石，肝内結石のある種のもの，再発性総胆管結石，総胆管結石再手術例，胆管胆汁に胆砂，胆泥のあるもの，原発性総胆管結石などを挙げている施設が多かった．これらの適応基準は次の2つの目的に要約される．1つは総胆管末端部括約筋機構が病的のとき，この廃絶または廃用であり，1つは肝内も含めて胆管内に遺残する結石の排出路作製である[15]．しかしその判定の基準として掲げられている乳頭部狭窄についても，造影剤の流出でみるか[16)17]，ゾンデ[18)~20]またはネラトン[21]，バルーンカテ[22)23]などの通過でみるか，何 mm を境とするか，Pressure study から見るときは何を指標とする[8)9)16)17)19)~21)24)~26]かなどについての細かい点では一致している訳ではない．したがって相対的適応の幅のとり方だけでなく，絶対的適応判定の上での語句についても大きな幅があり，これが施行率の上にも大きく影響しているものと思われる．狭窄性変化についても可逆性の点で評価は分れ，組織学的乳頭炎についても加齢に伴う変化をみのがせない[14)15)23)27]．また慢性膵炎についても，

本法をはじめ膵管を操作しない術式で慢性膵炎そのもの[18)23)]の治療効果を期待しうるものではないが，慢性膵炎による総胆管の高位までの狭窄は良い適応となる．

総胆管末端部で括約筋としての機能が十分でなく閉鎖不全を示す症例や，胆管消化管瘻の存在する症例は，逆行性胆管炎予防のためにも附加手術が必要となる．

末端部狭窄も，あるいは狭窄のみられない胆汁うっ滞も[13)22)26)]，いずれも総胆管内で結石が形成されることが問題となってくる．結石の形成部位が総胆管であるとの判定は，胆嚢，肝内胆管，総胆管の所見を綜合して行われなければならないが，必らずしも容易ではなく，従来からの論点の1つとなってきた．たとえ総胆管原発結石に胆嚢摘出および総胆管切開截石術のみを行ったとしても，胆嚢の存在する術前と，胆嚢の存在しない術後とは，胆汁の流出動態における総胆管の役割は同一ではないので，かならずしも総胆管に結石が再発するとはいえず，総胆管原発の結石のなかにも附加手術を行わなくてもよい症例が存在するであろうことは考えられるが，その判定は今後の課題である．

胆道鏡の発展[28)]や，胆道鏡下[29)~31)]またはレ線透視下[32)33)]での截石技術の進歩があったばかりでなく，肝内胆管に狭窄のある肝内結石症に対する附加手術に胆管炎発生率が高い[15)24)]ことが指摘され，遺残結石に対する排出路作成としての適応は非常に小さくなってきた．梅園もかって[16)]は広い適応で乳頭括約筋形成術を行っていたが，近著[15)35)]ではその適応を狭めてきている．われわれは肝内結石を含め遺残結石の排出路としての附加手術は行っていない．

本法に限らず附加手術は，括約筋という生理的機構を廃絶または廃用させてしまうものである以上，あくまで必要悪であり，その適応は常に慎重にすべきものと考える．

総胆管拡張症について

先天性総胆管拡張症は，ときに後天的二次的な拡張との鑑別が困難なことがあり[36)]，典型的 Alonso Lej I型の如き嚢胞状拡張部が明らかなものは別としても，紡錘状または円柱状拡張については，その定義自体なお一致をみず混乱がみられる[36)~39)42)]．

症例1，2は Alonso Lej I型と考えられる症例であったが，症例5，7は Lonemire[36)]のいう unexplained diffuse ductal dilatation または西岡[39)]の提称する本態性紡錘状胆管拡張症，松本[38)]の先天性総胆管拡張症成人型に相当するものと思われ，総胆管径はそれぞれ 35mm，41mm と著しい拡張を示した．ただし本態性とは考えるが，先天性であるとする証拠は乏しい．成因については今後の問題である．

総胆管拡張症の原因として，最近胆管膵管合流異常との関連が注目されているが[40)~42)]，合流異常のクライテリア自体も定まっておらず[10)]，また合流異常のない拡張症[41)]，拡張のない合流異常症例[10)]も存在し，単一の成因とは考えられていない[40)~42)]．症例7は胆管が膵管に合流するかのようなIIa型の合流が確認されたが，症例5では膵管との関連は明らかでなかった．

先天性総胆管拡張症においては，嚢胞状拡張部や胆嚢に癌発生率が高い[3)41)]ことが指摘され，また拡張部と消化管との吻合術には術後高率に胆管炎を併発する[43)]ことからも，拡張部の切除を伴う術式が推奨されるようになった[3)41)~44)]．拡張部を切除して，上位断端が肝門部に及ばず，緊張なく吻合可能な症例では本法の適応が可能である．この際には，拡張部胆管は膵内まで可及的剝離切除するか，粘膜抜去術を行うことが，癌発生予防の上からは重要である．

各種附加手術術式について

従来行われてきた各術式は，それぞれ適応，手技の難易度，侵襲の程度，効果，合併症，後遺症などに一長一短があり，比較検討も[19)45)~47)]なされてはいるが，絶対的な優劣はつけ難く，各術式の使い分けもなされている[13)22)45)47)]．

1) 総胆管十二指腸側々吻合術

利点として，比較的小さい侵襲で，安全，容易に行えることから，Poor Risk 患者にも適応され，術後早期の膵合併症もない．

しかし側々吻合そのものに由来する問題点が指摘されている．

1つには下部総胆管が blind sac となり，感染，結石形成，膵炎併発などの温床[14)19)45)]となる可能性を有することで，このいわゆる distal blind pouch が原因する障害は臨床統計的にはあまり問題とならないとするものも多いが[11)~13)48)49)]，理論的には本法の重大な欠点と考えられ[12)]，とくに長期臥床時の発症も指摘されている．また胆道損傷や癌などでの末端部の完全閉塞や，末端部の強い狭窄の場合程，この盲管としての存在が大きく影響を与える[14)]．

一方総胆管末端部の通過が一応保たれている症例では，二重の経路となるため，幽門狭窄における胃空腸吻合と同様，非生理的な附加バイパスは廃用性萎縮によっ

て狭小化が起こることが問題で，吻合孔の縮小率は側々吻合で大とされる[50]．

この他の欠点としては，吻合孔が十二指腸後壁寄りとなるため，吻合時の視野が十分でなく，術後は臥位で食物が胆管内に逆流しやすいことが挙げられる．

また適応の面では，胆管の拡張の著しくない症例には適応しがたいとされている[11)49)50]．

2) 乳頭括約筋形成術

前記集計でも75.8%の施設で第一選択として広く行われている術式で，利点としては，

i）乳頭部の病変を直視，生検できる．

ii）胆汁の流出経路が単一で，盲管を残さない．

ii）胆汁が十二指腸内に流入し，最も生理的に近い．

iv）吻合孔の一部に本来の粘腹の連続性を残しているため，術後の狭窄が少ない[19]．

などが挙げられている．

一方欠点としては，

i）適応の面では，総胆管の狭窄が高位にまでおよぶ症例や，総胆管拡張が著しい症例ではこの術式の原則[18)26]である Narrow Distal segment を完全に解放し拡張した総胆管の最大径に一致した吻合孔を形成することが難しく[45]，禁忌とさえいわれている[15)19]．また傍乳頭憩室を有する症例にも行いがたい[19)22]．

ii）手技の面でもかならずしも容易とはいえない．上記の大きい吻合孔を得るために形成孔上端における膵実質からの出血や，この部の吻合が十分に行われなかった時の後腹膜への出血，膵液漏出の危険性がある[15)34]．

iii）膵管開口部損傷の危険性が存在すること，また直接損傷を与えなくとも，膵の操作が加わることにより誘発される膵炎や[45]，膵炎といえぬまでも術後早期一過性血清，尿アミラーゼ値の上昇に示される形成孔の浮腫による膵液の排出障害[15)17]の可能性もある．

iv）到達経路としての十二指腸切開，縫合操作が必要で，これに伴う血腫，縫合不全，狭窄などの障害の危険性が無視できない[13)15)~20]．

v）吻合孔の位置が背面にあるため，臥床時での食物の胆管内逆流から胆管炎の可能性が理論的に高くなるであろうこと．

などが挙げられている．

3) 総胆管空腸吻合術

前記集計[12]では第一選択とする施設が13.4%と，総胆管十二指腸側々吻合の10.7%を上回り，第2回胆道外科研究会当時の集計[51]と比べても，最近好んで用いられることが多くなったのが分る．Roux Y 方式と loop 方式とがあり，前者が大部分である．また胆管については，切断して端側（または端々）に吻合する方法と，胆管側面と側々に吻合する方式があり，後者を採る者の方が多いようである[12]．

利点としては，

i）胆管と食物の通過する消化管との間をひき離すことにより，逆流性胆管炎の防止となること．

ii）後述する先天性総胆管拡張症の拡張部切除後や，胆道狭窄に対する再建術式まで含め，高位（肝門部）胆管での吻合も可能である[52]こと．

などが挙げられるが，欠点としては，

i）手術操作が複雑であること．

ii）胆汁が十二指腸に流入しない非生理的経路であるため，十二指腸内アルカリ性低下で胃酸中和作用が減じることと，内分泌性に胃酸分泌が亢進することによって消化性潰瘍が1.9[52]～22%[1)53]に発生するという報告があること．

iii）胆管の側面を用いた吻合では，総胆管十二指腸側々吻合におけると同様，二重経路による問題が解決されずに残っていること．

iv）手術操作が小腸に及ぶため，上腹部単独の手術後と異り，術後の後遺症としてイレウス発生の可能性を有すること．

などが挙げられる．

4) 胆管十二指腸間空腸移植術

総胆管空腸 Roux Y 吻合術における biliary diversion の問題を解決する方法として開発された[54)~56]．消化性潰瘍は予防され，逆行性胆管炎の予防でも理論上最も良いとされる．

しかし手術操作の面での欠点は解決されていない．

5) 総胆管十二指腸端側吻合術

従来胆道損傷や先天性総胆管拡張症の術式としては記載されてはいるが[1)~3)44]，いわゆる下部胆道附加手術としては総胆管十二指腸側々吻合術と一括または混同して扱われており[2)48]，1つの独立した附加手術として提称されたものは見当らず，その意義については全く考慮されてこなかった．

端側型式による吻合では下部総胆管のいわゆる distal blind pouch が存在せず，胆汁流路が二重の経路となっていない点で，側々吻合とは著しい相異があり，全く別個の術式である．本法は胆道再建術式としては胆管十二指腸間空腸移植術と比較されるべきものであり，胆管

末端部附加手術としては，側々吻合よりむしろ乳頭括約筋形成術と類似しており，開孔の位置に相異があるだけである．

総胆管十二指腸端側吻合術の特徴

1） 手術手技について

本法は次のような点からみて，侵襲が少なく，Poor Risk 患者にも応用できるものと考えている．

i）手技上特殊な技術を必要としない．総胆管の全周剝離に際し，すぐ裏面を走行する門脈を損傷せぬよう注意する必要があるが，炎症性変化の著しい場合を除き，胃癌根治手術時のリンパ節郭清操作でも経験するごとく，両者の剝離は容易である．また吻合操作は十二指腸前壁で行うため，側々吻合よりも良い視野で，安全，確実に行える．

ii）乳頭括約筋形成術や胆管空腸吻合術，胆管十二指腸間空腸移植術におけるより腸管の吻合操作が少なく，このための合併症が少ない．

iii）乳頭括約筋形成術におけるような膵の操作がないため，膵合併症を考慮しないでもよい．

2） 術後の逆流性胆管炎について

胆管消化管吻合手術では，胆管内へ消化管内容の逆流があっても，吻合孔が大きく保たれていれば，流出も良好で，感染源にならないとされている[11)13)17)18)45)]．

本法では端側型式であることから，吻合孔径が胆管径と一致しており，十二指腸壁を円形に切除して吻合することにより，術後の狭窄も少ないと考える．

また側々吻合や乳頭括約筋形成術においては吻合孔が後壁寄りにあるため，元気に生活している間は良いが，他疾患などで長期臥床となると重篤な逆流性胆管炎を併発することがあるといわれる[37)]．しかし本法では吻合孔が十二指腸小弯，前壁に位置することから，立位，坐位や仰臥位においても逆流しにくく，流出は容易であり，このことは術後のバリウム造影によっても証明される．すなわちバリウムの胆管内逆流は，腹臥位とするか，仰臥位では頭低位または十二指腸の生理的な強い逆蠕動のみられたときのみに認められ，流出は容易で，とくに立位にて迅速である．

逆流性胆管炎の頻度は，乳頭括約筋形成術後の成績には0[18)]～30[34)]％と報告による差が大きく，総胆管十二指腸側々吻合術では0[13)]～1.1[11)49)]％の報告がみられる．また胆管内への逆流を防ぐ目的で設けられた空腸 loop が存在するにもかかわらず，Roux Y 吻合術においても5/123[52)]，15/97[53)]，5/48[57)]の胆管炎併発報告があり，同様に胆管十二指腸間空腸移植術においても胆管炎症状を併発した報告や[56)]，胆管内にバリウム逆流が証明された症例もあり[50)]，単純に胆管と食物通路としての消化管との距離のみでは考えられない．判定基準そのものも大きく異ってはいると思われるが，吻合孔が大きく開存していても胆管炎様症状をみた症例も報告[34)]されている．

われわれの総胆管十二指腸端側吻合症例は，現在まで何らの術後愁訴を有する者もなく，全員快調に社会復帰している．

同時期に行った乳頭括約筋形成症例11例においては，9例が何ら愁訴を有さないが，2例に胆管炎様症状がみられた．2例ともにレ線的，内視鏡的に吻合孔の十分大きな開存が確認されているにもかかわらず，上腹部痛と発熱を訴えたものであった．

3） 結石形成再発について

乳頭括約筋形成術[16)]，総胆管十二指腸側々吻合術[20)48)]ともに少数ながら結石再発の報告がみられ，多くは吻合孔狭窄[57)]に続発する問題として指摘されている．また吻合に絹糸を用い，これが核となった結石も報告されているが，最近では chromic cat gut, Dexon が用いられるようになってきている．

われわれの本法施行症例は未だ長期観察には至っていないが，現在まで結石再発はみられない．

4） 適応範囲について

本法の適応は，乳頭括約筋形成術を始めとする下部胆道附加手術適応疾患一般が含まれるが，乳頭括約筋形成術の適応とならない，むしろ禁忌といわれるような総胆管の狭窄が高位にまで及ぶ症例，総胆管拡張が著しい症例，傍乳頭憩室を有する症例にも適応することが出来る．手術侵襲が比較的小さく安全であることからは，Risk の悪い症例にまで適応を拡げることが出来る．実際われわれは82歳の高齢者に対し，再手術として本法を施行したが，何ら合併症もなく術後早期に退院することができた．

また本法は，先天性総胆管拡張症の切除後や，胆管狭窄などにおける胆管再建術式としても適応を持っている．

結　語

総胆管十二指腸端側吻合術は，側々吻合術とは全く別種の術式であり，手技，意義，適応の面から検討し，次のように総括することができる．

1． 下部胆管附加手術，胆道再建手術として広い適応を有し，Poor Risk 患者にも応用できる．

2. 手技の面では膵操作がなく，腸管吻合操作も1カ所であるため，術後合併症が少ない．

3. 胆汁流出経路は単一で，sump syndrome が存在しない．

4. 胆汁は十二指腸内へ流入し，術後消化性潰瘍発生の危険性がない．

5. 吻合孔は胆管径に一致し十二指腸壁を円形に開孔することにより，術後狭窄も少ない．

6. 吻合孔が十二指腸小弯前壁に位置するため，胆管内へ食物が逆流しにくく流出し易い．とくに長期臥床時に有意義である．

7. 自験症例では術後合併症も全くなく，良好な成績が得られた．

以上本術式は現在胆管末端部附加手術として最も広く行われている乳頭括約筋形成術よりもより広い適応，利点を有し，乳頭括約筋形成術に替えうる術式というのみならず，より優れた術式ということができる．

なお本論文の一部は第4回日本胆道外科研究会，第14回日本消化器外科学会総会ワークショップ，第41回日本臨床外科医学会総会にて発表した．

文　献

1) Aust, J.B., et al.: Biliary stricture. Surgery, **62:** 601—608, 1967.
2) Way, L.E. and Dunphy, J.E.: Biliary stricture. Amer. J. Surg., **124:** 287—295, 1972.
3) 戸谷拓二他：先天性胆管拡張症からの癌発生．日臨外誌，**38**：209—214，1977．
4) 青木春夫：端側型式による総胆管十二指腸吻合術．外科診療，**21**：1471—1475，1979．
5) 船曳孝彦他：新胆道検査法の開発—可変定流量動的胆道造影と可変定流量下動的胆道鏡観察．藤田学園医学会誌，**3**：197—201，1979．
6) 船曳孝彦彦，胆嚢摘出術．亀田治男，羽生富士夫監修，高田忠敬，中山和道，松代隆編集，胆石症その初診から治療まで．医学書院，東京，1980．
7) 富田濤児他：胆管末端部抵抗の簡便な測定法とその臨床的意義．外科治療，**16**：673—678，1974．
8) 富田濤児他：胆石症手術における付加手術，とくに乳頭形成術の適応について．外科診療，**19**：961—969，1977．
9) 富田濤児：胆管内圧測定の問題点．日臨外誌，**39**：919—926，1978．
10) 船曳孝彦他：胆管膵管合流型式について．第66回日本消化器病学会総会，1980．3．
11) Schein, C.J., et al.: Choledochoduodenostomy as an adjunct to choledocholithotomy. Surg. Gynecol. Obstet., **146:** 25—32, 1978.
12) 近藤達平，秀村立五：下部胆道附加手術に関するアンケート集計結果．日本胆道外科研究会プロシーディングス，**4**：93—103，1978．
13) Madden, J.L., et al.: Choledochoduodenostomy. Amer. J. Surg., **119:** 45—54, 1970.
14) 長瀬正夫，日笠頼則：総胆管十二指腸吻合術．外科診療，**18**：1313—1319，1976．
15) 梅園　明，菅家　透：胆石症における十二指腸乳頭括約筋形成術．佐藤寿雄編集，胆石症へのアプローチ，248—259，金原出版，東京．1978．
16) 梅園　明：胆道の手術とその根拠．臨外，**26**：909—914，1971．
17) 羽生富士夫他：乳頭形成術の問題点．外科，**35**：1310—1316，1973．
18) Jones, S.A., et al.: Transduodenal sphincteroplasty (not sphincterotomy) for biliary and pancreatic disease. Amer. J. Surg., **118:** 292—306, 1969.
19) Thomas, C.G., et al.: Effectiveness of choledochoduodenostomy and transduodenal sphincterotomy in the treatment of benign obstruction of the common duct. Ann. Surg., **173:** 845—856, 1971.
20) 堤敬一郎他：十二指腸乳頭形成術の手術適応ならびに術後遠隔成績．外科診療，**16**：1325—1330，1974．
21) 斉藤敏明他：胆石症における胆道内圧測定法の意義と臨床応用．臨外，**31**：223—227，1976．
22) 長瀬正夫他：胆管胆石の成因とその治療方針．日外宝，**46**：448—461，1977．
23) Partington, P.F.: Twentythree years of experience with sphincterotomy and sphincteroplasty for stenosis of the sphincter of oddi. Surg. Gynecol. Obstet., **145:** 161—168, 1977.
24) 永川宅和他：胆石，遺残再発の予防と対策．手術，**32**：77—84，1978．
25) 友田信之：胆道内圧および胆道末端部抵抗値測定による胆道末端部の機能的研究．医学研究，**47**：178—193，1977．
26) 小野慶一：Oadi 筋の外科，現代外科学大系，年刊追補，**76C**：227—286，中山書店（東京），1976．
27) 中田一郎：ヒト総胆管末端部の形態学的研究．日消外会誌，**11**：471—486，1978．
28) 山川達郎，岡部紀正編集：胆道鏡—その手技と臨床的意義．文光堂，東京，1979．
29) 山川達郎他：胆管内遺残結石に対する非手術的直視下摘出法．日臨外誌**36**，：190—196，1975．
30) 嶋田紘他：胆道内視鏡による術後の遺残結石，肝内結石に対する治療．外科治療，**38**：325—335，1978．
31) 新井健之他：遺残結石に対する術中術後の胆道内視鏡の経験．Progress of Digestive Endoscopy

11：108—112, 1977.
32) Burhenne, H.J., et al.: Nonoperative extraction of retained biliary tract stones requiring multiple sessions. Amer. J. Surg., **128:** 288—292, 1974.
33) 沢田誠之他：レ線的アプローチによる胆道遺残結石の経皮的摘出法．外科治療，38：621—627, 1978.
34) 木南義男他：術後成績からみた胆石症に対する乳頭形成術の検討．日臨外誌，**39**：794—800, 1978.
35) 梅園　明他：胆石症に対する十二指腸乳頭括約筋形成術の評価．日消外会誌，**11**：923—927, 1978.
36) Longmire, W.P., et al.: Congenital cystic disease of the liver and biliary system. Ann. Surg., **174:** 711—726, 1971.
37) 植草実他：結石を伴う総胆管拡張症例にみられた胆管，膵管合流異常の意義．外科，**39**：109—115, 1977.
38) 松本由朗他：胆管結石症と胆道形成異常の関係についての研究．日消病誌，**72**：365—375, 1975.
39) 西岡伸也他：先天性総胆管嚢胞の検討，とくに定義と治療法から．日消外会誌，**12**：1—13, 1979.
40) Babbitt, D.P., et al.: Choledochal cyst: A concept of etiology. Amer. J. Roentgen., **119:** 57—62, 1973.
41) 古味信彦：先天性胆道拡張症．現代外科学大系年刊追補，78C：**11**：245—281，中山書店，東京，1978.
42) 木村邦夫：成人における先天性総胆管拡張症28例の検討．日消病誌，**73**：401—414, 1976.
43) 内村正幸他：先天性総胆管拡張症の手術々式の検討．手術，**26**：577—584, 1972.
44) 宮野武他：先天性胆道拡張症の臨床的研究．小児外科，**9**：813—817, 1977.
45) Rutledge, R.H.: Sphincteroplasty and choledochoduodenostomy for benign biliary obstructions. Ann. Surg., **183:** 476—487, 1976.
46) Stuart, M.S. and Hoerr, S.O.: Late results of side to side choledochoduodenostomy and of transduodenal sphincterotomy for benign disorders. Amer. J. Surg., **123:** 67—72, 1972.
47) 佐藤寿雄他：胆石症に対する乳頭成形術と胆管空腸側側吻合術の適応と手術成績．外科，**34**：679—687, 1972.
48) Hoerr, S.O. and Hermann, R.E.: Side-to-side choledochoduodenostomy. Surg. Clin. N. Amer., **53:** 1115—1122, 1973.
49) Degenshein, G.A.: Choledochoduodenostomy: An 18 year study of 175 consecutive cases. Surgery, **76:** 319—324, 1974.
50) 青木洋三他：総胆管十二指腸側々吻合術の検討．日臨外誌，**38**：329—337, 1977.
51) 日笠頼則他：全国171施設における総胆管結石の取り扱い方．日消外会誌，**11**：583—587, 1978.
52) Bismuth, H., et al.: Long term results of Roux-en-Y hepaticojejunostomy. Surg. Gynecol. Obstet., **146:** 161—167, 1978.
53) McArthur, M.S. and Longmire, W.P.: Peptic ulcer disease after choledochojejunostomy. Amer. J. Surg., **122:** 155—158, 1971.
54) Wheeler, E.S. and Longmire, W.P.: Repair of benign stricture of the common bile duct by jejunal interposition choledochoduodenostomy. Surg. Gynecol. Obstet., **146:** 260—262, 1978.
55) 羽生富士夫他：良性胆道疾患に対する新しい胆道再建術．手術，**29**：773—776, 1975.
56) 山下忠義他：胆管十二指腸間有茎空腸移植法による胆道再建術の経験．日臨外誌，**39**：996—1000, 1978.
57) Bowers, R.M.: Morbid conditions following choledochojejunostomy. Ann. Surg., **159:** 424—427, 1964.