日消外会誌　13（8）：1008～1015，1980年

肝圧縮法による実験的門脈圧亢進症と食道静脈瘤形成

久留米大学第1外科学教室
武田　仁良　　山名　秀明　　福嶋　博愛
香月　玄洋　　枝国　信三　　武岡　有旭
梅谷　敬哲

EXPERIMENTAL PRODUCTION OF PORTAL HYPERTENSION AND ESOPHAGEAL VARICES IN DOGS BY THE ENTIRE LIVER COMPRESSION METHOD

Jinryo TAKEDA, Hideaki YAMANA, Hironaru FUKUSHIMA, Genyo KATUKI, Shinzo EDAKUNI, Ariaki TAKEOKA and Takanori UMETANI
1st Department of Surgery, Kurume University School of Medicine

実験的門脈圧亢進症の作成法として肝圧縮法を考案し報告したが，今回は主に食道静脈瘤形成について観察してみた．15頭の雑種犬に本法を施行したところ，1頭が術後13日目に肝壊死にて死亡したが，他の14頭は充分に耐術しえた．術後9週目に，食道粘膜下静脈の拡張程度を内視鏡，血管造影，光顕所見にて検索し，4段階に分類してみた．その成績は（1＋）が4例，（2＋）が7例，（3＋）が3例であり，全例に軽度から高度の粘膜下層静脈の拡張が見られたが，粘膜固有層静脈には明らかな拡張は認められなかった．実験的に食道静脈瘤を作成することはきわめて困難とされていたが，本法により術後9週目には多少なりとも粘膜下層静脈の変化が認められ，興味ある結果を得た．

索引用語：実験的門脈圧亢進症，食道静脈瘤，肝圧縮法，粘膜下層静脈，脾機能亢進

緒　言

実験的に門脈圧亢進症を作成する試みは，1939年Rousselotら[1]により始められ，その後数多くの試みが施行されてきた．しかしながら，食道粘膜下に静脈瘤を形成することはきわめて困難であり，最近では実験的に食道静脈瘤を作成する試みはほとんど見られなくなって来た．そのことより，門脈圧亢進症および食道静脈瘤に関する研究は臨床症例における検索に重点が置かれている．臨床的にみる門脈圧亢進症の原因疾患としては肝硬変症が大半を占めており，根底に肝障害を伴っているためにこれらのpoor risk症例に対する検査や手術においてはできるだけ侵襲を少なくすることが必要であり，臨床的研究には限界があり，今一度基礎的研究が必要であろう．

一方，肝硬変症々例は増加の傾向[2]にあり，良性疾患であるにもかかわらずその予後は不良なものも多く，また発病年齢も悪性疾患と異なり比較的若年層に多いことが問題となる．現在のところ，この肝硬変症に対する根本的治療はなく，死亡率の高い上部消化管出血をいかに防止するかと云う故息的手段に期するしかない．そこで，門脈圧亢進症および食道静脈瘤の病態をより正確に把握するためには臨床病態と類似した実験モデルの必要にせまられる．

私どもは実験的門脈圧亢進症の作成において全く新しい肝圧縮法[3]を考案し報告したが，今回は主に本法による食道静脈瘤形成について追加検索し，ほぼ満足し得る成績を得たので報告する．

実験方法および材料

体重11～19kgの雑種成犬15頭を用い，pentobarbiturate sodiumによる静脈麻酔下に上腹部正中切開にて開腹した．術中は気管内挿管による自発呼吸とし，リンゲル液にて補液を行なった．門脈圧の測定は，上腸間膜静脈分枝末梢側より5号静脈カテーテルを門脈本管にまで挿入留置し，低圧用トランスデューサー（日本光電社，

LPU-0.1A）と連結してポリグラフシステム（日本光電社，RM-6000）にて測定記録した．肝圧縮の材料としては polypropylen mesh（住友ベークライト社，マーレックスメッシュ DVL-1266）を使用した．肝圧縮の方法はすでに報告しているので省略する．

肝圧縮前後の検血所見と肝機能所見を検索するために，術前，術後3日，7日，14日，60日目に肘静脈より採血した．

食道粘膜下静脈の変化を観察するために，まず食道内視鏡検査を術後9週目に施行し，続いて開腹術の施行により門脈圧を測定記録した．その後，屠殺して直ちに左胃静脈，左胃動脈または両者よりゼラチン加微粒子硫酸バリウムを圧入し，血管造影所見により検索した．さらに，食道の組織切片について顕微鏡検査を施行した．また肝臓，脾臓の組織についても顕微鏡検査を施行してみた．

実験成績

肝圧縮法による門脈圧亢進症犬の作成において，15頭中1頭のみが術後13日目に死亡したが他の14頭は充分に耐術し得た．

門脈圧

開腹時の門脈圧は**図1**に示すように86～150mmH_2Oで，平均値は119±21mmH_2Oであったが，肝圧縮後には280～508mmH_2Oとなり平均値は376±54mmH_2Oであった．術後9週目の開腹時門脈圧は272～386mmH_2Oで，その平均値は326±35mmH_2Oとなり肝圧縮時と比べて約13%の減少（$p<0.001$）が認められた．なお，死亡した1頭の肝圧縮後の門脈圧は508mmH_2Oであった．

図1　肝圧縮前後の門脈圧の変化

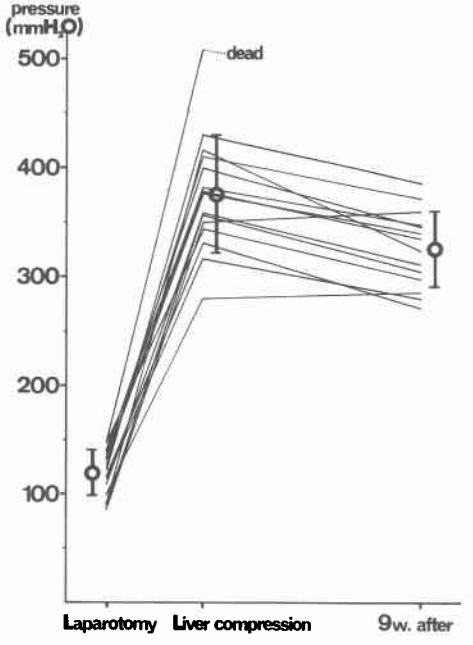

血液検査および肝機能検査所見

図2に示す様に，血液検査では白血球数が術後3日目には平均で21,700±3,700/mm³と一過性の増加がみられるが，14日目にはほぼ術前値にまで改善し，60日目には4,800±1,600/mm³と著明な減少が認められた．血小板数は術後14日目までは大きな変化は認められなかったが，60日目には6.0±1.7×10⁴/mm³と著明に減少したが，赤血球数については著変は認められなかった．

つぎに肝機能検査成績についてみると，血漿アルブミン値は術後に中等度の減少がみられ60日後でも2.5±0.7 g/dlと低値が認められた．コリンエステラーゼ値は術後より軽度の低下が認められ，60日目でも0.11±0.04 pHUと上昇傾向は認められなかった．血清トランスアミナーゼ値（GOT, GPT）は術後一過性に中等度から高度の上昇がみられ，術後3日目の値はGOTが67±19 K.U, GPTが197±70K.Uと上昇しているが，14日目にはほぼ術前値にまで改善し，60日目でもGOTが20±7K.U, GPTが25±10K.Uと著変は認め得なかった．血清乳酸脱水素酵素（LDH）値は術後14日目までは一過性に上昇を示したが，その後は術前値にまで改善した．アルカリフォスファターゼ（Al-P）値は，術後より著明に上昇し，術後3日目の値が27.2±10.5 K.A.Uとピークを示したが以後次第に低下し，60日目では10.3±4.0 K.A.Uと軽度の上昇が認められた．総ビリルビン（T.B）と総コレステロール（T.C）値については，術後の著明な変化は認められなかった．

食道粘膜下静脈の拡張程度

耐術した14頭の門脈圧亢進症犬の食道粘膜下静脈の拡張程度を観察するために，内視鏡所見，血管造影所見，顕微鏡所見により検索してみたところ，**表1**に示すような成績を得た．内視鏡検査所見にて食道粘膜面に全く変化がみられなかったもの（0）は1例も認めず，食道粘腹面に小隆起を認めたもの（1＋）は5例，食道粘膜面に隆起し，軽度の拡張を伴った粘膜下静脈を認めたもの（2＋）は6例，明らかに拡張し食道粘膜面に隆起した粘膜下静脈を認めたもの（3＋）は3例であった．血管造影所見にて粘膜下静脈に全く変化が認められなかった

図2　肝圧縮前後の血液学的検査所見

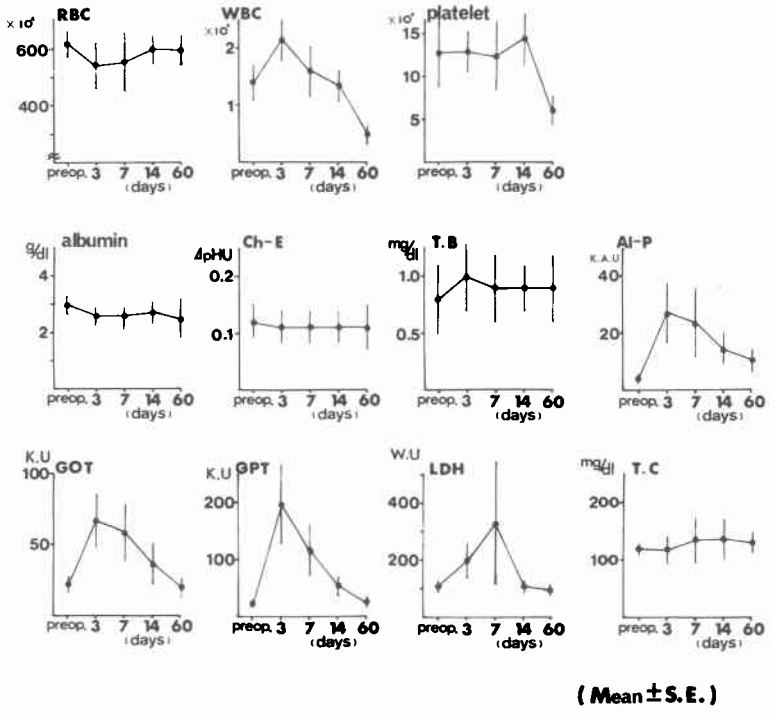

表1　内視鏡，血管造影，顕微鏡所見からみた粘膜下静脈の拡張程度

Dog No. \ post op.	9w.		
	Endoscopic	Angiographic	Microscopic
1	1＋	1＋	1＋
2	3＋	3＋	2＋
3	2＋	2＋	2＋
4	1＋	1＋	1＋
5	1＋	1＋	1＋
6	2＋	2＋	2＋
7	2＋	2＋	2＋
8	1＋	2＋	2＋
9	2＋	2＋	2＋
10	3＋	3＋	2＋
11	died in 13days after		
12	2＋	2＋	2＋
13	1＋	1＋	1＋
14	3＋	3＋	2＋
15	2＋	2＋	2＋

もの（0）はなく，粘膜下静脈に軽度の拡張を認めたもの（1＋）は4例，中等度の拡張と蛇行を認めたもの（2＋）は7例，高度の拡張と蛇行を認めたもの（3＋）は3例であった．顕微鏡検査所見にて食道粘膜下層静脈もしくは固有層静脈に全く変化を認めなかったもの（0）はなく，食道粘膜下層静脈に軽度の拡張が認められたもの（1＋）は4例，食道粘膜下層静脈に中等度以上の拡張と部分的血管内膜の肥厚が認められたもの（2＋）は10例，食道粘膜固有層にも明らかな静脈拡張を認めたもの（3＋）は今回の検索ではみられなかった．

図3は内視鏡写真で，その程度を各々示したものである．

図4は血管造影像によりその程度を示したものである．

図5は顕微鏡写真で，その程度を示したものであるが（3＋）は認められなかったために掲示できない．

肝臓および脾臓の組織検査

図6は術後9週目の肝臓の顕微鏡写真であるが，肝圧縮の材料として用いた polypropylen mesh は組織化し

図3　内視鏡所見による粘膜面の変化程度

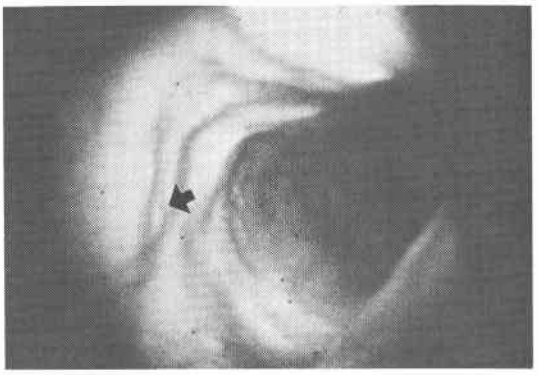

(1+)

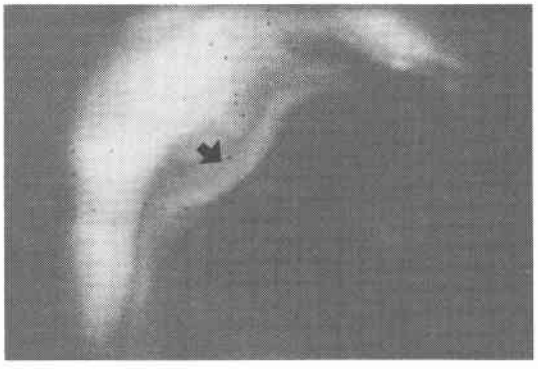

(2+)

(3+)

(矢印は粘膜下静脈を示す.)

図4　血管造影所見による粘膜下静脈の拡張程度

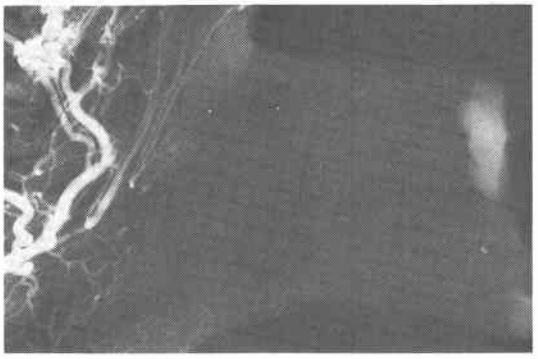

(1+)

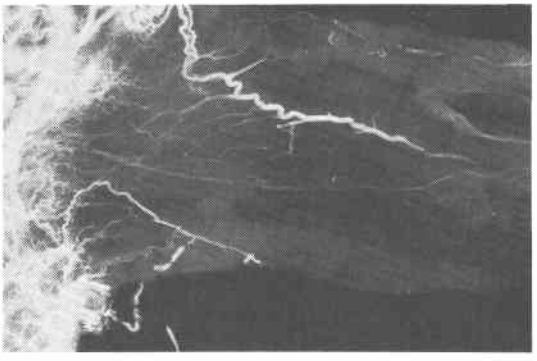

(2+)

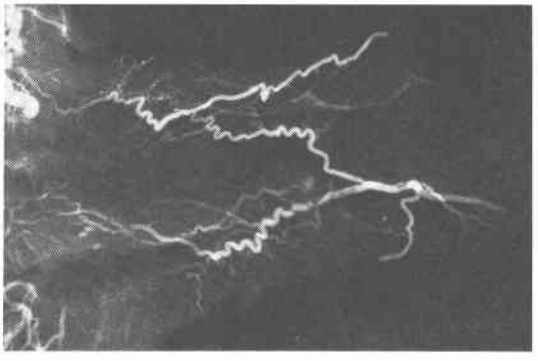

(3+)

図5　顕微鏡所見からみた粘膜下静脈拡張程度.

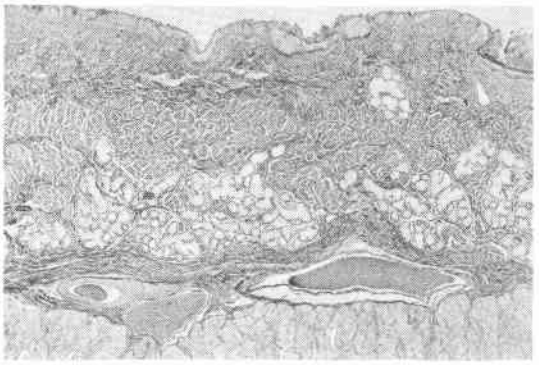

（1＋）H.E. 染色×20

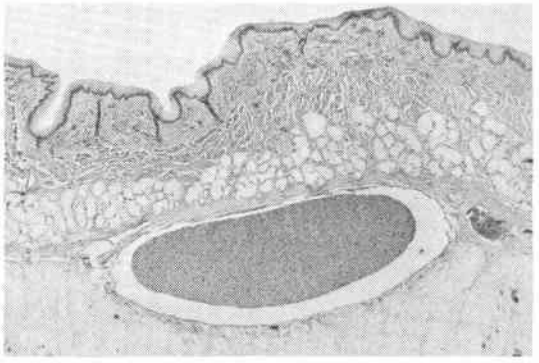

（2＋）H.E. 染色×20

ており肝被膜と癒合している．肝実質部をみると小葉構造は保たれており，肝内門脈枝は軽度の拡張が認められる．肝実質辺縁部の肝細胞には異常はみられないが，中心部に行くにつれて細胞変性は著明となり、ついには広範な壊死に陥った部位が認められた.

図7は脾臓の顕微鏡写真であるが，赤脾髄の増加と白脾髄の減少，脾柱の著明な線維性肥厚がみられ，慢性うっ血脾の所見が認められた.

考察ならびに総括

実験的に門脈圧亢進症を作成する方法としては，**表2**に示すように肝内法と肝外法に大別される．肝内法の門脈系への異物注入法としては，1939年 Rousselot[1] らにより始められた術式の silicon dioxide（総量6g）を脾静脈より間歇的に注入する方法や，1945年 Whipple[4] による住血吸虫卵の注入方法が施行されてきたが，門脈圧亢進をきたすまでに長期間を要し，またその効果も一定

図6　肝圧縮後9週目の肝組織写真

右側部に組織化した polypropylen mesh がみられ，肝実質は，左側部に行くにつれて細胞変性が認められる．（H.E. 染色，×20）

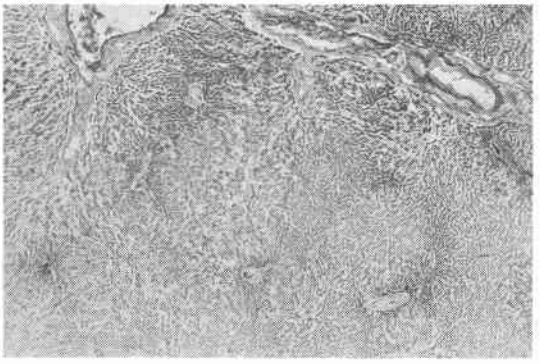

広範な肝細胞変性と壊死部が認められる．（H.E. 染色，×50）

図7　肝圧縮後9週目の脾組織写真

著明な類洞の増生と髄索の線維化がみられ慢性うっ血脾の所見が認められる．（H.E. 染色，×20）

表2　実験的門脈圧亢進症の作成方法

A. Intrahepatic methods.
1) Injection of foreign material into the portal system.
a) Silica.
b) Schistosoma mansoni ova.
2) Injection of foreign material directly into liver tissue.
3) Maintenance on deficiency diets.
4) Toxic damage to the liver.
〔5) Entire liver compression method.〕
B. Extrahepatic methods.
1) Placement of bands on the portal vein or splenic vein
2) Placement of bands on the hepatic veins or inferior vena cava.
3) Creation of arteriovenous anastomoses.
a) Hepatic artery-portal vein.
b) Renal artery-portal vein or tributaries.
c) Aorta-portal vein with and without vein grafts.

しないようである．肝内直接異物注入法としては，1952年 Wiles[5] が silicon dioxide を用いて試みたが失敗に終っている．栄養障害法としては，1949年 Best[6] らが試みているが失敗しており，肝臓毒物投与法としては1950年 Hoffbauer[7] らが四塩化炭素により肝障害を起こさせたが門脈圧亢進症の作成には失敗しており，その後も四塩化炭素による試みは数多く施行されているが門脈圧亢進症は作成されていない．肝外法としての門脈または脾静脈閉塞法は1856年 Ore[8] は兎に門脈結紮を施行したが失敗し，1863年 Schiff[9] は犬に施行したが失敗している．その後も種々の門脈閉塞法[10)~15)]が試みられて来たが，著明な側副血行路形成が認められたのみで慢性の門脈圧亢進症や食道静脈瘤形成はほとんど成功していない．肝静脈または下大静脈閉塞法は1948年 McKee[16] らにより報告され，主に腹水実験用として用いられる様になったが，著明な門脈圧亢進状態にまでは到らないようである[17)~19)]．動静脈吻合法も数多く試みられたが，肝血流量の増加を来したのみであり，いずれも失敗に終っている．1960年 Tamiya & Thal[24] は脾摘と膵尾部，小網，大網切除の施行と脾動静脈吻合術を併用し，さらには脾静脈狭窄術を追加施行して，強制的に噴門部の静脈圧を上昇させることにより食道静脈瘤の形成に成功している．本術式は手術操作が複雑で，その病態は確かに非生理的といえるが，今までの多くの研究者がいずれも失敗した静脈瘤の作成を，耐術した33頭中11頭に認めており，食道静脈瘤の成因を多少なりとも示唆しているものと考えられる．というのも，食道静脈瘤の程度と門脈圧との間には明らかな相関は認められないことは周知のことであり，胃内における動静脈シャントの増大による静脈血流量の増加が静脈瘤形成に大きく関与していると考えられるからである．このことは井口ら[25]も臨床的研究により hyperdynamic state として述べている．

以上のように，実験的に門脈圧亢進症さらには食道静脈瘤を作成することはきわめて困難であった．しかし，新しく考案された肝圧縮法により慢性の門脈圧亢進症を容易に作成できるようになった．本法は，肝内法の一術式であり，intrahepatic resistance の上昇を計ることのみにより門脈圧を亢進させる術式である．

今回作成した門脈圧亢進症犬は15頭で，肝圧縮後の門脈圧は平均で約 370mmH_2O と上昇を認め得た．術後9週目には約13%の減少がみられたが，これは副血行路発達によるものと考えられる．なお1頭が術後13日目に死亡したが，この死因は門脈圧を 508mmH_2O にまで上昇せしめたことにより急激な肝血流量の減少を来し，肝壊死を起こしたことによるものであった．このことから，本法による門脈圧亢進としては 400mmH_2O 前後が妥当と思われた．

肝圧縮による血液学的検査所見を検討してみたところ，術後60日目には明らかな白血球，血小板数の減少が認められ脾機能亢進所見を呈しており，脾臓の組織所見でも慢性うっ血脾が証明された．肝機能検査では術後に一過性の肝細胞障害の所見がみられたが，60日目にはほぼ術前値にまで復していた．しかし肝臓の組織所見では広範な壊死部位が認められ，色素負荷試験の施行も必要かと思われた．

食道静脈瘤形成について今回は粘膜下静脈の拡張程度を内視鏡的，血管造影的，顕微鏡的に検索し，分類してみた．耐術した14頭は全例に軽度から高度の粘膜下静脈の拡張が認められたが，静脈瘤破裂の主となる粘膜固有層静脈には明らかな拡張は認め得なかった．この原因として，術後の期間が9週と短いことも考えられ，今後の研究にて追究してみたい．また，内視鏡検査にて臨床で見るような著明な連珠状隆起や結節性隆起は認められず，臨床においての内視鏡分類は使用出来なかった．いずれにしても，肝圧縮法による門脈圧亢進症下においては多少なりとも粘膜下静脈の変化を認めることができ，今後は食道静脈瘤の成因について研究して行く所存である．

結　語

肝圧縮法による実験的門脈圧亢進症を作成し，食道静脈瘤形成について主に観察を行ない次のような結果を得た．

1) 肝圧縮法により門脈圧は平均で約3.2倍に上昇し376±54mmH_2O となり，術後9週目では約13%の減少($p<0.001$)を来し326±35mmH_2O となった．

2) 15頭中1頭が術後13日目に死亡したが，死因は門脈圧を 508mmH_2O と著明に上昇させた事による肝壊死によるものであり，門脈圧は 400mmH_2O 前後が妥当と思われた．

3) 術後60日目の検血所見で，白血球数は4,800±1,600/mm^3に，血小板数は$6.0\pm1.7\times10^4/mm^3$ にまで減少し，脾機能亢進症が認められた．また，脾臓の組織所見でも慢性うつ血脾が認められた．

4) 術後の肝機能所見で，Al-P, GOT, GPT, LDH の中等度から高度の上昇が一過性に認められたが，術後60日目には Al-P の軽度上昇と Ch-E, albumin の軽度の低下が認められるのみであった．また肝臓の組織所見では小葉構造は保たれていたが，肝細胞は実質中心部に行くにつれて変性が著明であった．

5) 食道粘膜下静脈の拡張程度を内視鏡的，血管造影的，顕微鏡的所見により観察したところ，軽度4例，中等度7例，高度3例であった．

6) 食道粘膜固有層静脈には明らかな拡張を示したものは認められなかった

（なお，本論文の要旨は第14回日本消化器外科学会，第32回日本胸部外科学会において述べた．）

本研究は久留米大学同窓会研究助成金によつた．

文　献

1) Rousselot, L.M. and Thompson, W.P.: Experimental production of congestive splenomegaly. Proc. Soc. Exper. Biol. & Med., **40:** 705—708, 1939.
2) 松下　寛：全国における難治性肝炎の発生頻度と2，3の疫学的検討．内科，**34**：909—917, 1974.
3) 山名秀明：肝圧縮法による実験的門脈圧亢進症の作成．臨床と研究，**57**：1867—1870, 1980.
4) Whipple, A.O.: The problem of portal hypertension in relation to the hepatosplenopathies. Ann. Surg., **122:** 449—475, 1945.
5) Wiles, C.E. Jr., Schenk, W.G. Jr. and Lindenberg, J.: Experimental production of portal hypertension. Ann. Surg., **136:** 811—817, 1952.
6) Best, C.E., Hartroft, W.S., Lucas, C.C. and Ridout, J.H.: Liver damage produced by feeding alcohol or sugar and its prevention by choline. Brit. Med. J., **2:** 1001—1006, 1949.
7) Hoffbauer, F.W., Bollman, J.L. and Grindlay, J.L.: Factors influencing pressure in the portal vein as studied in the intact animal. Gastroent., **16:** 194—210, 1950.
8) Ore, M.: Influence de l'oblitération de la vein porte sur la secrétion de la bile sur la fonction glycogénique de foie. C.R. Acad. Sci., **43:** 463, 1856.
9) Schiff, M.: Ueber das Verhaltniss der Lebercirculation zur Gallenbildung. Zbl. Med. Wiss. Berlin., **8:** 115, 1863.
10) Volwiler, W., Grindlay, J.H. and Bollman, J.L.: Chronic portal vein obstruction in dogs from silica cirrhosis. Gastroent., **24:** 405—413, 1953.
11) Volwiler, W., Grindlay, J.H. and Bollman, J.L.: Symposium on liver desease; Relation of portal vein pressure to formation of ascites—experimental study. Gastroent., **14:** 40—54, 1950.
12) Douglass, T.C.: Attempts at experimental production of portal hypertension. A.M.A. Arch. Surg., **62:** 785—788, 1951.
13) Welch, C.S.: Medical progress; Portal hypertension. New Eng. J. Med., **243:** 598—610, 1950.
14) Douglass, T.C., Mehn, W.H., Lounsbury, B.F., Swigert, L.L. and Tanturi, C.A.: Attempts at the experimental production of portal hypertension. Arch. Surg., **62:** 785—788, 1951.
15) Morris, A.N. and Miller, H.H.: Chronic portal vein occlusion and portal hypertension in the dog. Surg., **30:** 768—774, 1951.
16) McKee, F.W., Schloerb, P.R., Schilling, J.A., Tishkoff, G.H. and Whipple, G.H.: Protein metabolism and exchange as influenced by constriction of the vena cava. Experimental ascites an internal plasmapheresis: Sodium chloride and protein intake predominant factors. J. Exper. Med., **87:** 457—471, 1948.
17) Kershner, D., Hooton, T.C. and Shearer, E.M.: Production of experimental portal hypertension in dog; anatomy of hepatic veins in dog. Arch. Surg., **53:** 425—435, 1946.
18) Simonds, J.P. and Branders, W.C.: Effect of obstruction of hepatic veins on systemic circulation. Amer. J. Physiol., **72:** 320—323, 1925.

19) Armstrong, C.D. and Richards, V.: Results of long term experimental constriction of hepatic veins in dogs. Arch. Surg., **48**: 472—477, 1944.
20) Narath, A.: Ueber Entstehung der anämischen Lebernekrose nach Unterbindung der Arteria hepatica und ihre Verhütung durch arterioportale Anastomose. Deutsch. Z. Chir., **135**: 305—379, 1916.
21) Naegeli, T. and Meythaler, F.: Experimentelle Untersuchungen über arterio-venöse Gefässanastomosen der Lebergefässe. Deutsch. Z. Chir., **240**: 88—91, 1933.
22) Schilling, J.A., McKee, F.W. and Wilt, W.G. Jr.: Experimental hepatic—portal arterio-venous anastomoses. Surg. Gynec. Obstet., **90**: 473—480, 1950.
23) Schilling, J.A. and McKee, F.W.: Late follow up on experimental hepatico-portal arterio-venous fistulae. Surg. Forum., **4**: 392—397, 1953.
24) Tamiya, T. and Thal, A.P.: Esophageal varices produced experimentally in the dog. Surg. Gynec. Obstet., **111**: 147—154, 1960.
25) 井口　潔，小林迪夫，朔　元則：門脈圧亢進症における門脈循環の特性と食道静脈瘤の成因に関する考察．肝臓，18：891—898，1977．