日消外会誌　13（8）：1047～1051，1980年

症　例

Double Pylorus の2例

東京慈恵会医科大学第2外科教室
田村　茂樹　　中村　紀夫　　松島　孝雄
小野　良実　　鈴木　博昭　　三穂　乙実
長尾　房大

CASE REPORT OF DOUBLE PYLORUS

Shigeki TAMURA, Norio NAKAMURA, Takao MATSUSHIMA, Yoshimi ONO, Hiroaki SUZUKI, Otomi MIHO and Fusahiro NAGAO
2nd Department of Surgery, Jikei University School of Medicine

索引用語：double pylorus, pyloric band, pre-pyloric ulcer

はじめに

Double Pylorus はまれな疾患で，欧米においてもわずかの発表文献しかみられていない[1)2)3)4)5)6)7)]．本邦では，1977年松木らの報告が1例あるのみである[8)]．最近われわれは，2例の Double Pylorus を経験したのでその症例を報告するとともに，組織形態学的に検討を加えたので，成因についても考察する．

症例1

男，53歳，**主訴**：心窩部痛，腹満感，胸やけ．**現病歴**：約10年前より心窩部痛があり，胃X線検査，胃内視鏡検査にて胃潰瘍と診断され，内服治療をつづけていた．3年前より再び心窩部痛が出現し，この時も胃X線検査，内視鏡検査により，胃潰瘍と診断され，再び投薬をうけて症状は軽快した．しかし最近になり再び症状が出現し，タール便もみられるようになったため，当院内科を受診，難治性胃潰瘍と診断され手術目的で外科へ入院した．**家族歴**：特記すべきことなし．**既往歴**：肝炎

現症：身長165.8cm，体重51kg，胸部は打聴診上異常はない．心窩部に圧痛を認めた．

検査成績（表1）入院時一般検査で軽度の貧血が見ら

表1　入院時臨床検査（症例1）

赤血球数	409×10^4	LDH	212 単位
白血球数	7600	LAP	100 〃
血色素量	11.2 g/dl	γ-GTP	37 〃
ヘマトクリット	34.6 %	A-P	2.8 〃
血小板数	22.2×10^4	T-Bil	0.4 mg/dl
Ca再加凝固時間	1分27秒	胃液検査	
血清総蛋白	6.7 g/dl	Histalog　1.2 mg/kg	
血清		B.A.O.	9.3 mEq/hr
Na	140.6 mEq/l	M.A.O.	18.63 〃
Cl	104.5 〃	B.A.O./M.A.O.	50%
K	4.5 〃	Insulin　0.2 u/kg	
Ca	4.2 〃	P.A.O.	14.24 mEq/hr
BUN	13.6 mg/dl	空腹時 gastrin	274 pg/ml
クレアチニン	0.9 mg/dl	刺激60分	716 pg/ml
GOT	16 単位	Ca* 7 mg/kg/30 min で刺激直後～40分	
GPT	8 〃	600～800 pg/ml のガストリン反応	

れるほかは，とくに異常は認めなかったが，術前の胃液検査ならびに高ガストリン血症により，Zollinger-Ellison 症候群と診断した．胃X線検査では胃角部の大きなニッシェとこれに伴う大弯の陥入がみられたが，十二指腸球部の変形は軽度であった．胃内視鏡検査では，胃角部前壁の open. ulcer，後壁の線状瘢痕および十二指腸前壁の ulcer scar の他に，幽門輪に接して小瘻孔が見られ，いわゆる Double pylorus を呈していた．**図1**では，この瘻孔に tubing したところであるが，このチューブより造影剤を注入したところ十二指腸球部が造影された．

図1　幽門輪上の小孔にチュービングを行っている（症例1）．

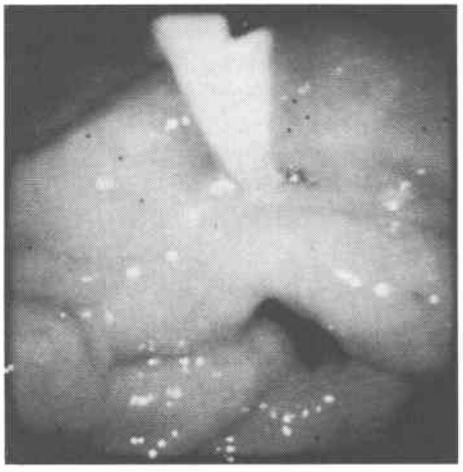

手術所見

上腹部正中切開にて開腹した．胃角部前壁の潰瘍は肝左葉に穿通しており，十二指腸球部は周囲との癒着がみられた．膵尾部に小豆大の腫瘤を2ケ触知し，胃全摘，膵尾部切除を施行した．

病理学的所見

肉眼的には**図2**のごとく，幽門輪小弯に全長 1cm の小孔を認め，孔の大きさは横 2cm，縦 0.5cm であった．また，孔の部分もすべて粘膜でおおわれている．組織学的検索には，孔の部分を幽門輪に平行にスライスを採取し，HE ならびにマッソン染色で検鏡した．**図3**のごとく，孔は幽門腺，十二指腸腺境界部近くの幽門腺領域に存在し，基底部は十二指腸腺，上方は主として幽門腺から成り立っており，粘膜上皮，固有腺，粘膜筋板ともほぼ正常に保たれている．また，潰瘍瘢痕は認められな

図2　摘出標本（症例1）

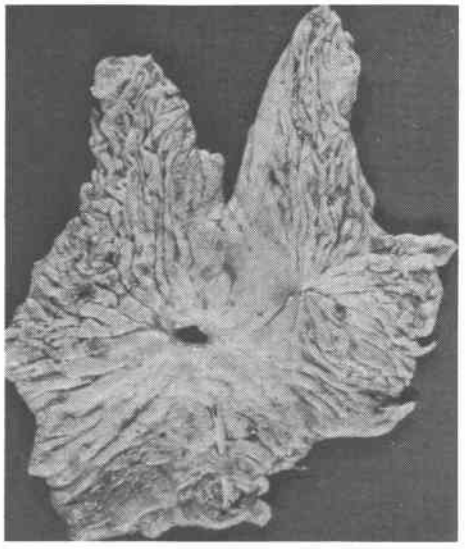

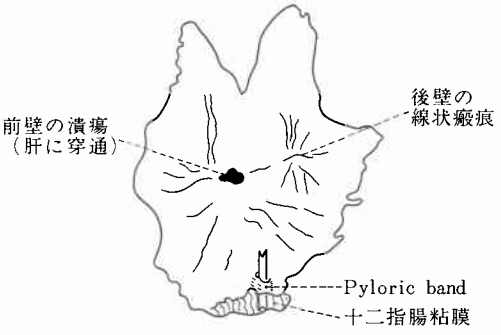

図3

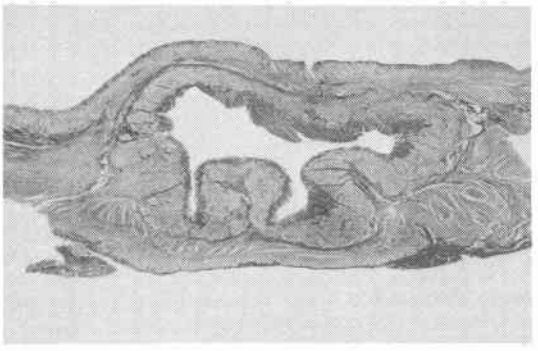

幽門輪に平行に輪切（矢印の方向）した断面図。ほぼ正常な粘膜上皮固有腺，粘膜筋板が認められる。

表2　入院時臨床検査（症例2）

血液一般		BUN		22.1 mg/dl
赤血球数	330×10^4	Na		138 mEq/l
白血球数	6800	Cl		98 〃
Ht	33%	K		4.3 〃
血色等	10.6 g/dl	胃液検査		
生化学一般		Histalog	1.2 mg/kg	
総蛋白	7.6 g/dl	B.A.O.		4.98 mEq/hr
GOT	21 単位	M.A.O.		24.08 〃
GPT	18 〃	P.A.O.		27.4 〃
LDH	96 〃	Insulin	0.2 u/kg	
T-Cho	240 〃	B.A.O.		4.82 mEq/hr
A-P	9.5 〃	M.A.O.		4.68 〃
T-Bil	0.3 〃	P.A.O.		6.96 〃
血清アミラーゼ	274 s.u.			

い．一方，膵組織は非β細胞性ラ氏島腺腫であった．

症例2

男，56歳，**主訴**：吐血，倦怠感

現病歴：6～7年前より胃部不快感があったが放置していた．52年3月，昼食後2回吐血し，翌日当内科へ入院した．検査の結果，胃十二指腸潰瘍の診断で手術目的のため外科へ転科した．入院時一般検査（**表2**）では，貧血を認め，胃液検査では高酸を示した．胃X線検査（**図4**）では，幽門輪小弯側にニッシェを認め，このニッシェと十二指腸球部が Channel で交通しているように見える．胃内視鏡検査（**図5**）では，幽門輪小弯に瘻孔を認め，Double Pylorus を呈し，また，十二指腸球部小弯に深い活動期の潰瘍を認めた．

家族歴：母46歳，胃癌で死亡．

既往歴：7歳，腎炎．22歳，マラリア，52歳，腎結石で截石術．54歳，膀胱ポリープ．

手術所見

上腹部正中切開にて開腹した．十二指腸球部の変形は高度で，幽門輪に接した小弯側に induration を認めた．周囲との癒着は比較的軽度であった．手術は広範囲胃切除術，BI 法を行った．

図4　術前のX線写真（症例2）

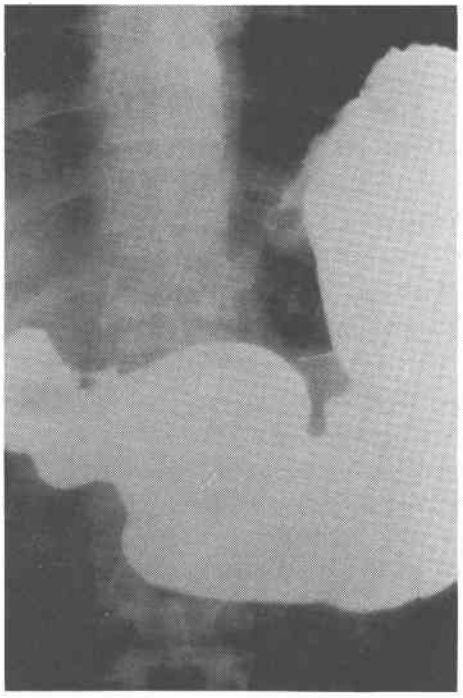

Pre. Pyloric にニッシェを認め球部と channel で交通しているように見える．

図5　術前の内視鏡検査（症例2）

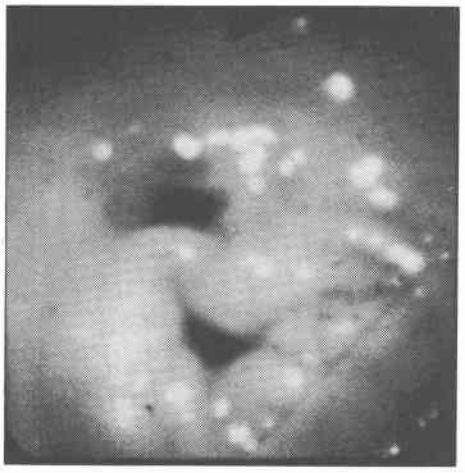

Doube-Pylorus を呈している．

図6　Pyloric band とその直下に潰瘍をみる（症例2）.

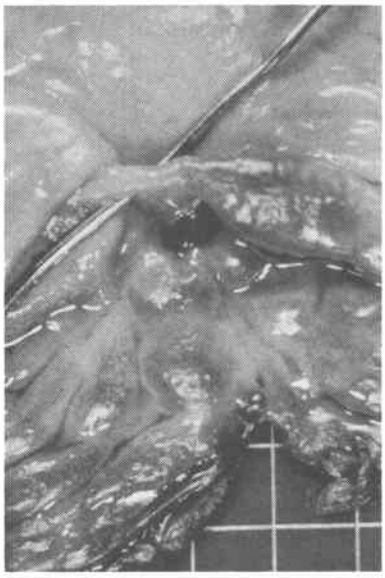

Pyloric band の組織像

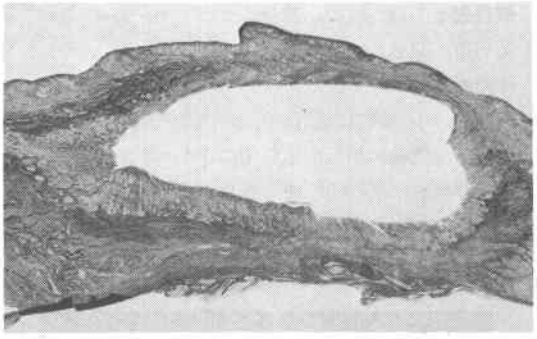

図7—A

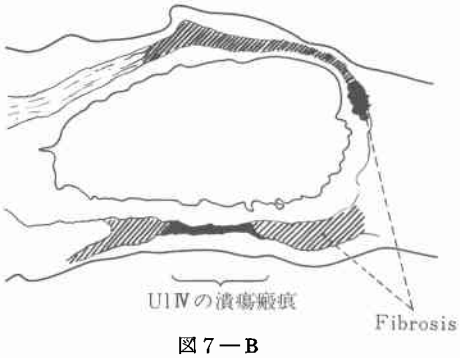

図7—B

基底部には Ul Ⅳの潰瘍瘢痕があり粘膜筋板の乱れ，固有筋層内の線維化が広範囲にみられる.

病理学的所見

摘出標本**図6**のごとく，幽門輪小弯側に Pyloric-band がみられ，孔は，内腔の大きさ横 1.3cm，縦 0.5cmで，基底部十二指腸側に潰瘍形成がみられる．組織所見（**図7-A**）ならびにそのシェーマ（**図7-B**）では，小孔は，主として十二指腸腺によっておおわれているが，基底部には ul Ⅳの潰瘍瘢痕があり，粘膜筋板の乱れ，固有筋層内の線維化，瘢痕形成などが広範囲にみられる．これらの所見は第1例とは異なっていた.

考　察

Double-Pyorus は，Gastroduodenal band，あるいは Pyloric band ともよばれ，きわめてまれな幽門の形態異常でその報告は少ない．したがって，その成因に関しては推測の域を出ない部分も多いが，現在2つの説が考えられている．第1は，pyloric band に正常な粘膜上皮，固有腺，粘膜筋板がみられ，しかも，潰瘍瘢痕あるいは炎症性変化がみられない場合，成因は胎生期の消化管発生学的異常とする説である．第2は，潰瘍の穿通あるいは慢性炎症の結果，2次的に Pyloric-band が形成されるという説である．Seifert らは，Pre-pyloric ulcer の経過観察中に Double-pylorus を呈した例を報告している[9]．また，Hansen らは，Pre-pyloric ulcer が治癒した後2年経過して再発し，Double-pylorus を認めた例を報告している[10]．自験例の第1例では，Pyloric band はほぼ正常な粘膜上皮，固有腺，粘膜筋板が保たれ，しかも，潰瘍瘢痕がみられないことから先天性の要因が考えられ，また，**図3**のごとく一見 cyst が迷入しているようにも見えることから，cyst との関係も推測される．第2例では，明らかに潰瘍瘢痕が認められ，2次的な要因が考えられるが，潰瘍が先か，pyloric-band が存在したために潰瘍が発生したかはわからない．諸家の報告例をみると，pyloric band は潰瘍，特に，pre-pyloric ulcer と密接な関係があるように思われる．十二指腸粘膜が幽門輪をこえて胃側にはり出している場合，この部に発生した潰瘍は組織学的には，十二指腸潰瘍であり，また，十二指腸粘膜は再生が良好なためしばしば潰瘍が粘膜下をトンネル状に進行している所見がみられることから，Pre-pyloric ulcer は十二指腸潰瘍である場合が少なくないと思われる．すなわち，後天的に，Double-pylorus が発生するメカニズムとして，幽門輪近傍に発生した十二指腸潰瘍が関与していると考えられる.

おわりに

Double pylorus の2例を報告した．成因として第1例

は先天性，第2例は後天性の原因が考えられた．

文　献

1) Smith, M., et al.: Gastro duodenal (pyloric) Band. Gastroent., **56**: 331—336, 1969.
2) Koniszewski, G., et al.: On musculo-menbranous pyloric bands. Virchows Arch. Abt., **358**: 369—374, 1973.
3) Farack, U.M., et al.: Double pylorus; A hypothesis concerning its pathogenesis. Gastroent., **66**: 596—600, 1974.
4) Wilberg, S.: Double pylorus with antral diaphragm. Endoscopy, **7**: 44—45, 1975.
5) Engle, B.: Tunnel ulcer with Double Pyloric cannal. Radiolog., **116**: 323—324, 1975.
6) Kreinsen, U., et al.: A contribution to the knowledge of the so-called Pyloric Band ("Double-Pylorus") Virchows Arch. A path. Anat. and Histol., **367**: 163—170, 1975.
7) Paul, F. and Seifert, E.: Der Pseudo Pylorus. Endoscopy, **2**: 85—89, 1971.
8) 松木　久ほか：十二指腸潰瘍を合併した double pylorus の1手術経験．臨外，**32**：647—651，1977．
9) Seifert, E., et al（三崎文夫訳）：幽門前部潰瘍の穿通に続発した "Double Pyrlorus"．胃と腸，**11**：483—485，1976．
10) Hansen, H.O., et al.: The Double Pylorus. Scand. J. Gastroent., **7**: 695—696, 1972.