日消外会誌　13（9）：1071～1075，1980年

原　著

門脈圧亢進症における腹腔動脈造影像の検討

岐阜大学第1外科
鬼束　惇義　　冨田　良照　　後藤　明彦

AN ANGIOGRAPHIC STUDY ON THE PATIENTS WITH PORTAL HYPERTENSION

Atsuyoshi ONITSUKA, Ryoshoh TOMIDA and Akihiko GOTOH
1st Department of Surgery, Gifu University School of Medicine

門脈圧亢進症を有する肝硬変症（LC）25例および特発性門脈圧亢進症（IPH）15例の腹腔動脈造影像を検討した．

LC，IPH ともに脾面積および脾動脈径の増大を認めるが，LC と IPH の間には差は認められない．脾面積が180cm² 未満の門脈圧亢進症においては脾面積と脾動脈径とはよく相関を示すが，それ以上の脾腫の場合は相関は認められない．また小児門脈圧亢進症においては，脾動脈は脾腫の大きさに比例した拡張はみられない．中等度以上の脾腫を有する LC および IPH については Siphon 現象にて肝動脈径は細い傾向にある．脾面積よりもとめた脾の大きさと門脈圧とは，IPH のみならず LC においてもまったく関連がない．

索引用語：門脈圧亢進症，腹腔動脈造影，脾腫

はじめに

門脈圧亢進症の原因としては，種々の基礎疾患があげられる．そのうち肝内性門脈圧亢進症，とくに肝硬変症（以下 LC）と特発性門脈圧亢進症（以下 IPH）の相違について，門脈圧亢進症の機序ならびに脾腫の成因などに関して多数の議論があり，いまだ一致した見解はない．この点の解明の一助として，われわれは選択的腹腔動脈造影像の面より検討した．

検索対象

昭和45年より同53年にいたる間に岐阜大学第1外科に入院治療をうけた門脈圧亢進症のうち，術前に選択的腹腔動脈造影を施行し，かつ術中生検により肝組織検査を施行したものは45例であり，このうち Budd-Chiari 症候群1例はのぞき，また小児門脈圧亢進症の4例については別に検討した．これら5例をのぞくと，そのうちわけは LC 25例，IPH 15例となる．なお肝癌合併例は含めていない．LC は肝組織所見で全例乙型であり，IPH には厚生省特定疾患特発性門脈圧亢進症調査研究班報告書[1]に基づき，5例の乙′型を含めた．性別は男24例，女16例で，年齢は17歳から64歳におよぶ．対照群は主として腹部良性疾患とし，腹腔動脈の分岐異常がなく，手術時肝に病変のないことを確認した10例を選んだ．

検索方法

KIFA-green あるいは red カテーテルを用い Seldinger 法で選択的腹腔動脈造影を行った．造影剤は60％ウログラフィンまたはアンギオグラフィン30～40ml を用い，毎秒15ml 前後の速度で注入し，レ線撮影は毎秒3枚を3秒，毎秒1枚を4秒，以後3秒に1枚の割り合いで28秒まで連続的におこなった．腹腔動脈造影像について脾動脈径および総肝動脈径を，腹腔動脈より分岐した直後でノギスを用い計測し mm であらわした．症例は全例脾摘を施行し脾重量を測定しているが，脾摘の方法が一定でなく，さきに脾動脈を結紮したのち摘出した場合の脾と，脾動静脈を同時に結紮し脾摘を行った時の脾ではその重量にとうぜん較差があり，また脱血脾重量では真の脾の大きさを表わさないと考えられるので，Blendi[2]に準じて脾の大きさを脾面積より検討した．すなわち上述の血管造影像について，脾の輪廓が充分に描出された

時期を選び脾面積を直接計測し cm² で表わした.

成　績

1. 脾面積（図1）

対照群では67.3±8.3cm², LC では165±49.7cm², IPH では159.8±46.6cm² であり，門脈圧亢進症において対照群に比し明らかに脾面積の増大を認めるが，LC と IPH との間には差を認めない．食道静脈瘤を有する LC においては，血管造影上では程度の差はあれ脾の腫大が認められるが，臨床的には，脾腫が明らかであり脾機能亢進症を有する LC と，脾腫は明らかでなく脾機能亢進症も認められない LC がある．これを血管造影上よりみると，前者の脾面積はほぼ120cm² 以上であり，後者の脾面積は120cm² 未満であり，以下，前者を LC-A 群，後者を LC-B 群とし検討した.

図1　Splenic area

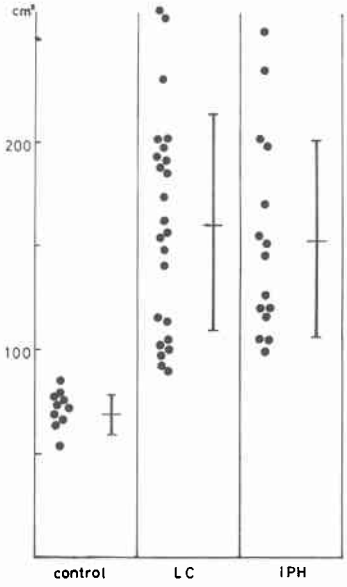

2. 脾動脈動脈径（図2）

対照群では6.1±1.2mm，LC 全体では8.4±1.9mm で，このうち LC-B 群では6.2±0.6mm，LC-A 群では9.3±1.4mm，IPH では8.7±1.3mm である．LC-B 群では対照群と差はないが，LC-A 群のみならず，LC 全体および IPH においては明らかに脾動脈径の増大を認める．しかしこれら2群間には差は認められない.

3. 総肝動脈径（図3）

左右の主肝動脈が総肝動脈より分岐していない3例は検討より除外した．対照群では6.0±1.1mm，LC-B 群では6.3±0.7mm，LC-A 群では5.8±0.8mm，IPH では5.0±1.0mm であり，統計的な有意差はないが，LC-A 群および IPH においては総肝動脈はむしろ細い傾向にあり LC-B 群では太い傾向にある.

図2　Diameter of the splenic artery

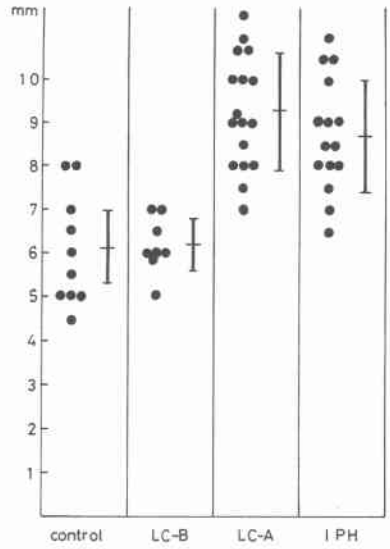

図3　Diameter of the hepatic artery

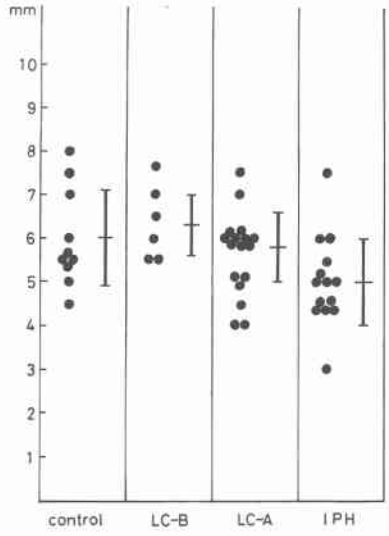

4. 総肝動脈径と脾動脈径の比（図4）

総肝動脈径（CH）と脾動脈径（Sp）の比を CH/CH+Sp で表わすと，対照群では0.49±0.04とほぼ総肝動脈径は等しく，また LC-B 群でも0.51±0.05とほぼ対照群

図 4

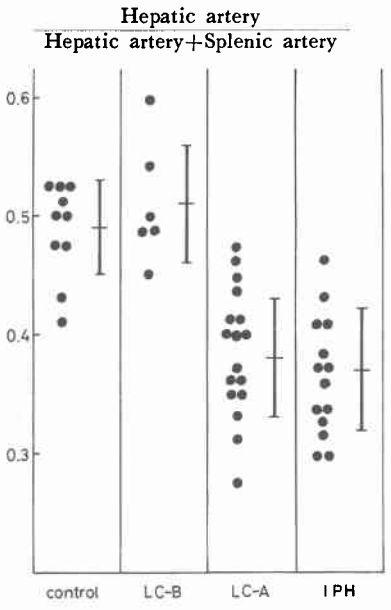

と同様である．一方，LC-A 群では0.38±0.05，IPH では0.37±0.05とその比率は明らかに小であるが，これら2群間には差はない．**図5**はそれぞれ LC および IPH における腹腔動脈造影像で，いずれも肝動脈径は細く，脾動脈血流量増加のため肝内肝動脈分枝の造影は不良である．

5．脾面積と脾動脈径の関係（**図6**）

脾面積と脾動脈径は門脈圧進症全体においてほぼ相関々係を示すが，脾面積が180cm² 以下の門脈圧亢進症で

図5a Celiacangiogram of IPH

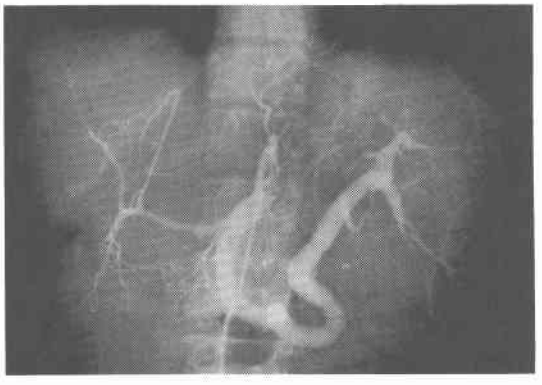

脾動脈は拡張し，肝動脈径は細く，肝内肝動脈分枝の造影は不良である．

図5b Celiacangiogram of LC

IPH と同様に脾動脈径は太く，肝動脈径は細い．

図6 Relationship between splenic area and the diameter of the splenic artery

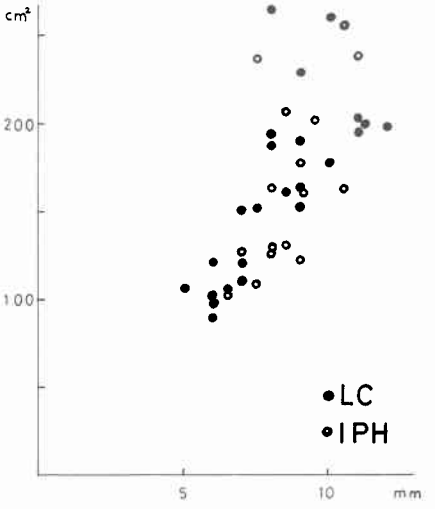

は脾面積（Y）と脾動脈径（X）との間には Y=148X+20，r=0.75と密接な相関々係を認め，LC，IPH の2群間に差は認められない．一方脾面積が180cm² 以上の巨脾を有する門脈圧亢進症においては脾動脈径と脾面積の間に相関を認めず，脾腫の大きさに比例した脾動脈径の増加を伴わないものがある．これは IPH のみならず LC においても同様である．

6．門脈圧と脾の関係（**図7**）

手術時上腸間膜静脈分枝よりカニューレを挿入し測定した門脈圧と脾面積の間には，IPH のみならず，LC および門脈圧亢進症全体で検討しても同様に相関はは認め

図7　Relationship between splenic area and portal pressure

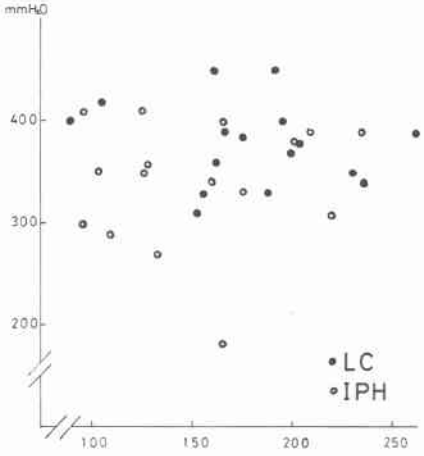

られない．

7．小児門脈圧亢進症について

小児門脈圧亢進症のうちわけは LC 1例，IPH 3例であり，うち IPH の1例では総肝動脈は上腸間膜動脈より分岐していた．小児の門脈圧亢進症では，脾面積は152±60cm² と成人例におとらない脾腫を有するが，脾動脈径は6.3±1.0mm であり，いずれの症例も成人の様な脾面積の増大に比例した脾動脈の拡張は認められない．総肝動脈径は6.8±1.3mm で，総肝動脈と脾動脈の径はほぼ同じである．

考　察

IPH の門脈圧亢進の発生機序としては，一次的な肝内門脈細枝の狭窄によるとするもの[3]，脾血流量増大による二次的肝内門脈細枝の狭窄によるとするもの[5]など異論が多い．しかし IPH においては脾腫に伴う脾動脈の拡張があり，さらに肝動脈は肝外・肝内ともに狭小化していることは諸家の一致して認めるところである．この脾動脈の拡張および肝動脈の狭小化を IPH に特有とするものもあるが[6)7)8]，われわれの成績では門脈圧亢進症を有する LC においても脾動脈径は8.4±1.9mm で，IPH の8.7±1.3mm と比較し，両者間に差はまったく認められない．中等度以上の脾腫を有する LC（脾面積が120cm² 以上）においては，脾動脈径は9.3±1.4mm と IPH よりもむしろ太いことからも，脾動脈の拡張そのものは IPH に特有なものとはいわれない．

また脾腫については，従来 IPH に比し LC では巨脾性のものが少ないとされる傾向にあるが，著者らの今回の検索では脾の大きさは，IPH 160±47cm²，LC 165±50cm² とまったく差ははめられず，食道静脈瘤を有する LC においては程度の差はあるが，必らず脾腫を伴うといえる．

脾腫の程度と脾動脈拡張の程度との間には相関があるとするものと[2)9]，否定する意見[10]とがある．われわれの検索では IPH，LC ともに脾腫が中等度以下（脾面積で180cm² 以下）では脾腫と脾動脈の拡張はよい相関を示している．脾動脈の拡張の程度は脾動脈血流量の増加の程度とよく相関し[11)12]，中等度以下の脾腫を有する門脈圧亢進症においては脾腫の程度に比例して脾動脈血流量の増加を伴うと考えられる．

肝内門脈あるいは肝静脈の狭窄によって門脈圧亢進状態となり，それにより二次的に脾が腫大するだけであるなら，脾動脈血流量は減少しても増加するとは考えられない．しかし実際には脾動脈は拡張し，脾動脈血流量の増加を示している．脾腫に伴う脾動脈血流量の増加の説明として，今永[13]は，脾の病変としておこる sinus hyperplasia, fibroadenie などは脾の血液容量を正常の10倍まで増加させることになり，そのため脾動脈は拡張を強いられることになるとしている．一方小山ら[12]は脾動脈末端は正常ではほとんど open circulation として pulp cord 中に終るが，門脈圧亢進症においては arteriolosinal shunt を示すものがあり，それに伴ない脾血流量が増大するとしている．また Witte ら[9]は，precapillary arteriovenous shunt を想定しており，この点について一致した見解はないが，いずれにしても脾の動脈血流が増加する必然性があることは否定できない．

一方，われわれの検索では脾面積180cm² 以上の高度の脾腫を有する症例では，脾面積と脾動脈の拡張の間には相関々係が認められなくなる．また，いまだ少数例の検索ではあるが小児門脈圧亢進症では脾面積に比例した脾動脈の拡張がなく，ただ単に肝内抵抗増大による門脈圧亢進につづいて脾が腫大した状態にあるだけで，未だ脾内に脾動脈血流の増加を必要とする変化が生じていないものと考えられる．これは小児 LC のみならず，小児 IPH においても同様である．成人における高度脾腫例についても脾内の脾動脈血流増加を要する変化が，脾腫の大きさに比し軽度であると考えられる．

LC における肝動脈の太さについては，すでに多数の研究があり，肝動脈の拡張を指摘するものが多いが[8)14)15)16)17]，なかには LC においても肝動脈にはとくに拡張はないとする意見もある[2]．著者の成績では脾腫

が軽度のLCにおいては，肝動脈径は正常対照群よりやや太い傾向にあるが，統計的な有意差は認められない．一方中等度以上の脾腫を有するLCにおいては肝動脈径はむしろ細い傾向にあり，IPHにおいては肝動脈の狭小化はさらに著明となり，肝内肝動脈分枝の造影は不良である．したがって門脈圧亢進症の腹腔動脈造影では肝内肝動脈枝や肝vascularityについて検索するには不適当であり，このためには超選択的な肝動脈造影が必要である．IPHにおける肝動脈狭小化については，Siphon phenomenonすなわち脾腫による脾動脈血流量増大のため，肝動脈より脾動脈へのblood stealが起こるためと考えられている[11)18)]．門脈圧亢進症を有するLCにおいても同様の現象により肝動脈の狭小化傾向があり，肝動脈径の所見からLC, IPHを鑑別することはできない．

前述の著者らの症例の門脈圧は術中測定によるものであるが，門脈圧と脾面積の間にはなんら相関々係が認められなかった．門脈圧に影響する因子として門脈大循環短絡路の関与が大きいと考えられるが，門脈圧亢進が門脈系のうっ血から二次的におこるだけと考えるなら，ある程度の脾腫を有する門脈圧亢進症においては，門脈圧と脾の大きさとは相関するべきと考えられる．しかし実際は両者の間には関連は全く認められず，むしろ脾腫が門脈圧亢進を促進する因子の一端をになうと考えられる．これはIPHのみならずLCにおいても同様である．

結　語

門脈圧亢進症を有するLC，およびIPHの腹腔動脈造影像を検討し以下の結果を得た．

1．LC，IPHともに脾面積および脾動脈径の増大を認めるが，LCとIPHの間には差は認められない．

2．脾腫を有するLCおよびIPHにおいては，肝動脈径は細い傾向にある．

3．脾面積が180cm² 未満の門脈圧亢進症においては脾面積と脾動脈径とはよく相関を示すが，それ以上の脾腫の場合は相関は認められない．

4．小児門脈圧亢進症においては，脾動脈は脾腫の大きさに比例した拡張はみられない．

5．脾面積よりもとめた脾の大きさと門脈圧とは，IPHのみならずLCにおいてもまったく関連がない．

以上，門脈圧亢進症における腹腔動脈造影像からは，肝内肝動脈枝の性状をのぞけば，LCとIPHの間にとくに差は認められない．

擱筆にあたり資料についてご協力を頂いた本学第1内科高橋善弥太教授に感謝し，稲田潔教授のご校閲に深謝する．

文　献

1) 奥田邦雄：特発性門脈圧亢進症調査研究班昭和50年度研究報告書，診断基準分科会報告，p. 7, 1975.
2) Blendis, L.M., et al.: The coeliac axis and its branches in splenomegaly and liver disease. Gut, **10:** 85—90, 1969.
3) 今永　一他：バンチ症候群に対する私共の見解—肝内門脈閉塞症の提唱に至るまで—．日本医事新報，**2162**：16—30，1964.
4) 三田村篤志郎：(a) バンチ氏病の肝臓について．日病会誌，**6**：563—574，1916.
5) 槇　哲夫他：わが国におけるBanti症候群研究の現況．最新医学，**20**：551—559，1965.
6) 森岡恭彦：門脈圧亢進症（Banti症候群）．血と脈，**4**：3—4，1973.
7) 長谷川康幸：上腹部臓器における選択的腹腔内動脈撮影に関する研究—第Ⅱ報—．臨床放射線，**14**：787—799，1969.
8) 亀田治男他：特発性門脈高圧症の病態生理．日内会誌，**57**：1317—1320，1968.
9) Witte, C.L., et al.: Splenic circuratory dynamics in congestive splenomegaly. Gastroenterology, **67:** 498—505, 1974.
10) Williams, R., et al.: Portal hypertension in idiopathic tropical splenomegaly. Lancet, **I:** 329—333, 1966.
11) Ueda, H., et al.: Splenic blood flow in idiopathic portal hypertension in Japan measured by ^{85}Kr clearence method. Acta Hepato Splenol., **1:** 28—40, 1971.
12) 小山研二他：特発性門脈圧亢進症と肝外門脈閉塞症の病態について．特発性門脈圧亢進症調査研究班昭和50年度研究報告書，p. 61—65, 1975.
13) 今永　一他：門脈下大静脈吻合術と脾腫—動脈系からみた—．肝臓，**9**：46—52，1968.
14) Viamonte, M. Jr., et al.: Angiographic investigations in portal hypertension. Surg. Gynecol. Obstet., **128:** 37—53, 1970.
15) 山川知洋：門脈圧亢進症における肝血管撮影の意義について．第2報　動脈撮影，日本臨床外科医学会雑誌，**37**：239—252，1975.
16) 上田英雄：「特発性門脈高圧症とBanti症候群」特にその脾血流量増加について．日消病誌，**67**：1—3，1970.
17) 磯松俊夫他：巨脾性疾患における脾門脈循環動態について．日外会誌，**71**：1425—1427，1970.
18) Kreel, L., et al.: Hepatic artery angiography in portal hypertension. Am. J. Med., **48:** 618—623, 1970.