日消外会誌　13（9）：1096～1100，1980年

症　例

黄疸・疝痛発作を主訴とした左肝管癌の1例

和歌山県立医科大学消化器外科
今井　敏和　勝見　正治　青木　洋三
庄司　宗弘　家田　勝幸　石本喜和男
橋本　忠明　佐々木政一　三木　保史

LEFT HEPATIC BILE DUCT CARCINOMA COMPLAINING OF JAUNDICE AND COLICKY PAIN
A CASE REPORT AND REVIEW OF THE LITERATURE

Toshikazu IMAI, Masaharu KATSUMI, Yohzo AOKI, Munehiro SHOHJI, Katsuyuki IEDA, Kiwao ISHIMOTO, Tadaaki HASHIMOTO, Masakazu SASAKI and Yasuhumi MIKI
Department of Gastroenterological Surgery, Wakayama Medical College, Wakayama

索引用語：左肝管癌，疝痛発作，黄疸，胆管内増殖，上部胆管癌

はじめに

胆道系悪性腫瘍に対する診断技術は，近年急速に進歩し，PTC, ERCP, CT スキャンなどにより，これらが比較的早期に診断されることも可能となった．しかし胆道系悪性腫瘍のうちでも，三管合流部以上のいわゆる上部胆管癌の診断ならびに治療成績は，いまだに極めて不良である．この原因としては，確立された術式がなく，その解剖学的位置関係からも根治手術が困難であること，また早期に閉塞性黄疸をきたすため，根治手術以前に適切な胆道減圧が要求されることなどが考えられる．しかし一方では，上部胆管癌は発育も緩徐で転移も少なく，生物学的にも悪性度が低いので，できるかぎり切除術を行うべきであると言う意見も多い．

われわれは最近，間歇性の胆石様疝痛発作と黄疸を主訴とし，胆管内増殖を示した左肝管癌に対して，肝左葉切除を併せ行い良好な結果を得たので，文献的考察を加えて報告する．

症　例

症例：48歳　農夫

主訴：黄疸を伴う右季肋部疝痛発作

家族歴：父が胃癌で死亡

既往歴：36歳時虫垂切除術

現病歴：約5年前より，発作性の右季肋部から背部に放散する疝痛と嘔気を訴えていた．昭和49年，50年には右季肋部痛と黄疸のため某病院に入院し，胆道系の諸検査を受けたが，結石は証明されなかった．昭和53年8月同症状を訴えて当科を受診．入院後の胆嚢造影，超音波検査では結石は認められず，ERCP, PTC, CT スキャンで左肝内胆管の異常を指摘され手術を勧められたが，症状が軽快したため退院した．その後も右季肋部痛があったが，昭和54年3月再度の疝痛発作と黄疸の発現をみたため，手術を希望して当科に再入院した．

入院時所見：体格および栄養状態は中等度で，結膜に黄疸はないが貧血が認められた．腹部は平坦，軟で，右下腹部に虫垂切除瘢痕が認められた．右季肋部に圧痛を証明したが，肝，腫瘤および抵抗などは触知しなかった．ボアス圧痛点は右側で陽性を示した．直腸指診では異常なかった．

入院後検査所見：入院時（3月12日）の血液検査においては，著明な低色素性，小球性貧血が認められた．肝機能検査では ALP, γ-GTP の上昇がみられたが，疝痛発作時（3月2日）には高値であった T. bilirubin, GOT, GPT, LAP 値はすでに正常化していた（**表1**）．前回入院時（昭和53年9月）に施行した ERCP（**図1** 上左）お

表1　血液検査成績

	3月/2日	3月/12日
RBC	344×10⁴	316×10⁴
WBC	4200	3500
Hb	7.9	7.7
Ht	25	25.5
M. C. H.		25
M. C. V.		70
ST.		11
Seg.		37
Eosin.		2
Lymph.		39
Mono.		9
T. protein (Al)	7.3	6.7 (4.5)
Blood Sugar	113	78
T. cholesterol	176	174
T. bili.	1.2	0.5
(direct)	(0.4)	(0.3)
Fe.		35
Amylase	126	168
ALP	172	129
GOT	117	25
GPT	77	30
LDH	334	211
CPK		55
γ-GTP	113	108
LAP	665	66
Cholinesterase		1456

図1　前回入院時の ERCP（上左）PTC（上右）と CT スキャン（下）

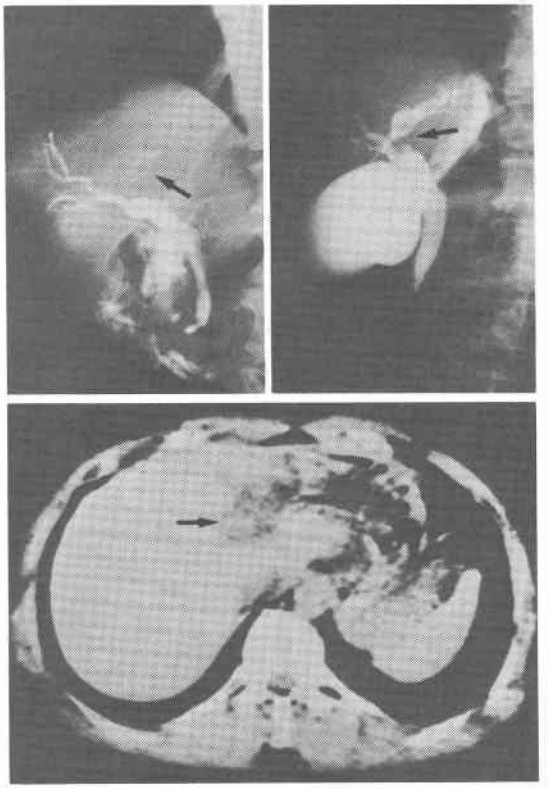

図2　今回入院時の ERCP

および PTC（**図1**上右）では，左肝内胆管は十分造影されず分岐部付近に嚢様の陰影欠損がみられ，また CT スキャン（**図1**下）でも，辺縁の不鮮明な低濃度領域を伴った左肝内胆管の著明な拡張が認められていたが，今回入院時（昭和54年3月）に施行した ERCP（**図2**）においては，肝門部で閉塞がみられ左右肝管は全く造影されなかった．以上より左肝管癌と診断し，昭和54年3月29日手術を施行．

手術所見：胆嚢，総胆管は異常ないが，肝左葉に拇指頭大の軟らかい腫瘤が触知された．総胆管を切開し肝管分岐部を観察すると，左肝管内に乳頭状の腫瘍が確認できた．左肝管腫瘍と診断し肝左葉，左肝管，総肝管，胆嚢および総胆管切除の後，右肝管空腸 Roux-en-Y 吻合術を行った．切除標本（**図3**上）では，左右肝管分岐部より1.5cm 肝側の左一次肝管より発生した2.5×1.5×1.0cm 大の乳頭状腫瘍であり，左二次肝内胆管内腔には矢印のように，遊離した腫瘍塊による塞栓状の閉塞がみられたが，肉眼的に肝実質への浸潤はなかった．組織学的には，胆管上皮より発生した粘液産生の強い高分化型乳頭状腺癌であり，肝内細胆管内腔には遊離腫瘍細胞

図3　切除標本（上）と肝内細胆管内の遊離腫瘍細胞塊×400（下）

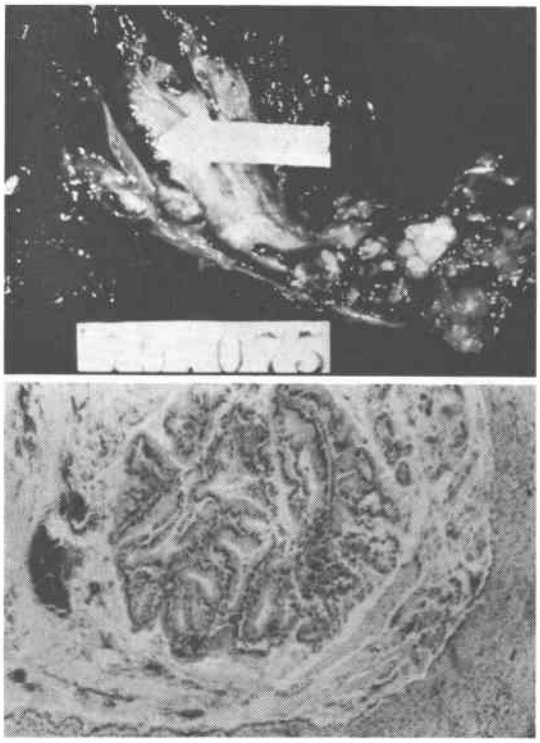

図4　術後の胆道シンチグラム

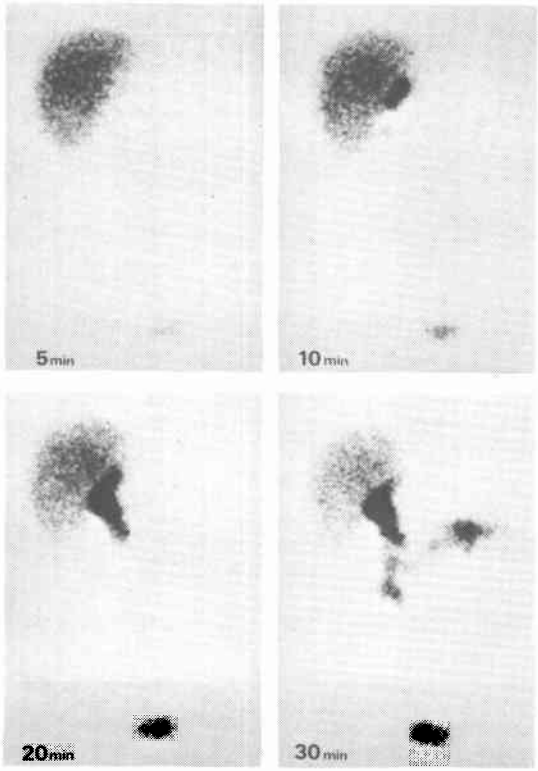

塊の栓塞（**図3**下）がみられたが，肝実質への浸潤は認められなかった．

術後経過：肝切断端部よりの胆汁漏洩のため，第18病日に経口摂取を開始したが，その後の経過は順調で，Fluorouracil（フトラフール®），ピシバニール® 投与後，第47病日に退院した．術後3か月して施行した^{99m}Tc-pyridoxylideneisoleucine を用いた胆道シンチグラムにおける胆汁排泄状態は良好であった（**図4**）．現在術後1年を経過したが，再発の徴候はなく肝機能も正常で，元気に農業に従事している．

考　察

胆管癌とは，総胆管末端部，膨大部および胆嚢の癌を除外した肝内および肝外胆管の原発癌であるが，総胆管癌は1840年に Durand-Fardel が，肝管癌に関しては1878年に Schueppel が最初に報告したと Renshaw[1] が記載している．本邦における胆管癌の頻度について梶谷[2]らは，剖検例の1.4%，悪性新生物の3.8%と述べている．これに対して，胆道系疾患手術例における胆管癌の頻度はやや高く，葛西ら[3]は11%と報告している．さらに，

図5　胆管癌の部位別発生頻度とそのシェーマ

報告者 ＼ 発生部位	左右肝管	総肝管	三管合流部	総胆管	胆嚢管	症例数
Sako (1957)	47	79	137	203	34	500
Kuwayti (1957)	6	15	11	23	8	63
Thorbjarnarson (1959)	2	9	7	10	3	31
Heerden (1967)	11	26	13	24	4	78
葛西 (1968)	0	8	5	14	0	27
合計 (%)	66 (9.4)	137 (19.6)	173 (24.7)	274 (39.2)	49 (7.0)	699

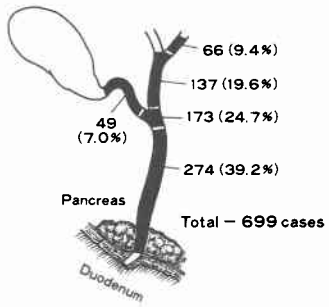

左右肝管，総肝管，三管合流部，総胆管，胆嚢管に分類したそれぞれの部位別胆管癌発生頻度を，文献報告例[4)~8)]の集計によって調査すると，**図5**のごとく総胆管には39.2%と最も多く発生し，次いで三管合流部の24.7%，総肝管の19.6%となり，左右肝管に発生するものは少なく，9.4%であった．

胆管癌の臨床像としては，体重減少と腹痛を伴う進行性の閉塞性黄疸が特徴的であるが，胆石や胆管炎を合併する時は疝痛発作を起こすと言われ，Foster ら[9)]は，胆管に落下した腫瘍塊と結石のため疝痛を生じた胆管癌症例を，Falchuk ら[10)]は，肝内結石と胆管炎を合併した胆管癌症例を報告している．本邦でも木南ら[11)]が，肝内結石に合併した症例を報告している．さらにその他の疼痛の原因としては，癌腫の胆管壁内神経浸潤，遊離腫瘍塊の落下などが考えられている．また黄疸を起こす要因として，Neumann ら[12)]は，biliary papillomatosis の癌化症例報告の中で，乳頭状の腫瘍破片やポリープの自家切断片によって胆道の閉塞が起こるのであろうと述べている．また Caroli[13)] は腺腫のムチン様分泌物による総胆管の部分閉塞が症状を起こすといっている．われわれの症例では，胆石の合併はみられなかったが，組織学的にも稀な乳頭状腺癌であったため，Walters[14)], Aoki[15)] らが説明しているように，先端部で遊離した腫瘍塊と遊離時の出血による凝血塊が総胆管に落下し，結石の場合と同じメカニズムで間歇性の疝痛と黄疸を生じたものと考える．

本症の術前診断は，黄疸発現以前には困難であり，発黄時には特に膨大部，膵頭部癌との鑑別が重要である．このような胆道病変の部位と性状の診断には，ERCP, PTC が最も有力な手段と考えられる．

三管合流部以上の上部胆管癌に対する手術術式は，患者の全身状態，病変の位置および大きさと拡がりなどによって選択されるが，現在，肝切除術の[16)17)]ほか，根治手術不能のものに対しては，外瘻術，挿管術[18)]，バイパス手術などが行われている．また切除不能例に対するドレナージと放射線照射の有効性[19)]も十分認められている．最近の本邦における上部胆管癌に対する手術術式の調査[20)~23)]においても，切除率は122例中31例（25.4%）といまだ著しく低率である（**表2**）．肝切除術の問題点として都築ら[22)]は，① どちら側の肝葉を切除するのか，② 門脈への浸潤の予知が困難，③ 胆管切断端の迅速標本判定が困難，④ 残存すべき肝葉に転移のある時の妥当性，⑤ 肝腸吻合後の上行感染の程度などを挙げている．また肝切除耐術例の予後に関して，木南ら[24)]はその平均生存期間が11.6か月，蜂須賀ら[20)]は13か月と報告している．このように上部胆管癌の治療成績が悪い理由としては，接している門脈や肝動脈に容易に浸潤し，また肝内胆管に沿って進展することに加えて，閉塞性黄疸のため切除率が著しく低下することなどが考えられる．しかし，胆管癌のなかには比較的発育が緩徐で限局性，しかも遠隔転移のない症例があること，さらに最近の診断技術の進歩によって，比較的早期に診断される症例が増加してきたことなどより，今後の治療方針の確立ならびに治療成績の向上が望まれている．

表2　上部胆管癌に対する手術術式

術式 / 報告者	試験開腹	ドレナージ			放射線	切除
		PTCD	Intubation	Bypass		
蜂須賀 (1978)	4	5		9	0	9
都築 (1977)	1	11	8	3	4	4
高田 (1977)	3	11	8		14	4
岡村 (1976)	0	6			4	14
合計 (%)	8 (6.6)	61 (50)			22 (18.0)	31 (25.4)

結　語

われわれは最近，間歇性の疝痛発作・黄疸を主訴とした左肝管癌症例を経験したので，胆管癌の部位別発生頻度，疝痛および黄疸の成因，上部胆管癌に対する手術術式などについての文献的考察を加えて報告した．

本論文の要旨は，第31回日本消化器病学会近畿地方会（昭和54年10月，大阪）において発表した．

文　献

1) Renshaw, K.: Malignant neoplasms of the extrahepatic biliary ducts. Ann. Surg., **76:** 205—221, 1922.
2) 梶谷　鐶 他：肝外胆路癌について．癌の臨床，**15**：15—26，1969．
3) 葛西洋一他：原発性肝癌ならびに胆路癌の臨床と手術治療の限界．外科，**29**：1493—1502，1967．
4) Sako, K., et al.: Carcinoma of the extrahepatic bile ducts; Review of the literature and report of six cases. Surgery, **41:** 416—437, 1957.
5) Kuwayti, K., et al.: Carcinoma of the major intrahepatic and the extrahepatic bile ducts exclusive of the papilla of Vater. Surg. Gynec. Obstet., **104:** 357—366, 1957.
6) Thorbjarnarson, B.: Carcinoma of the bile

ducts. Cancer, **12**: 708—713, 1959.
7) Van Heerden, J.A., et al.: Carcinoma of the extrahepatic bile ducts; A clinicopathologic study. Am. J. Surg., 113: 49—55, 1967.
8) 葛西洋一他：現代外科学大系，38B肝臓・胆道Ⅱ，胆道腫瘍．142—164，中山書店，東京，1971.
9) Foster, G.S., et al.: Recurrent abdominal pain and fever post cholecystectomy (Case records of the Massachusetts General Hospital). New Engl. J. Med., **291**: 88—94, 1974.
10) Falchuk, K.R., et al.: Cholangiocarcinoma as related to chronic intrahepatic cholangitis and hepatolithiasis; Case report and review of the literature. Am. J. Gastroenterol., **66**: 57—61, 1976.
11) 木南義男他：肝内胆管癌を合併せる肝内結石症例の検討．肝臓，**19**：578—583，1978.
12) Neumann, R.D., et al.: Adenocarcinoma in biliary papillomatosis. Gastroenterology, **70**: 779—782, 1976.
13) Caroli, J.: Diseases of the intrahepatic biliary tree. Clinics in Gastroenterology, **2**: 147—161, 1973.
14) Walters, W., et al.: Diseases of the gallbladder and bile ducts. W.B. Saunders, Philadelphia, 1940.
15) Aoki, Y., et al.: Papilloma of the gallbladder. Am. J. Surg., **131**: 614—617, 1976.
16) Longmire, W.P. Jr., et al.: Carcinoma of the extrahepatic biliary tract. Ann. Surg., **178**: 333—345, 1973.
17) 梅園　明他：肝門部癌に対する拡大肝右葉切除術．手術，**33**：485—492，1979.
18) Terblanche, J., et al.: Prolonged palliation in carcinoma of the main hepatic duct junction. Surgery, **71**: 720—731, 1972.
19) 羽生富士夫他：胆道癌—経皮胆管ドレナージと照射—．癌の臨床，**22**：1081—1087，1976.
20) 蜂須賀喜多男他：上部胆管癌—主として手術成績について—．外科，**40**：38—42，1978.
21) 高田忠敬：肝門部胆管癌の外科治療上の問題点．医学のあゆみ，**101**：745—752，1977.
22) 都築俊治他：上部胆管癌の進展形式と死因からみた手術術式の検討．日外会誌，**78**：1—12，1977.
23) 岡村隆夫他：肝門部胆管癌の治療—とくに切除例を中心として—．外科，**38**：867—873，1976.
24) 木南義男他：肝内および肝門部胆管癌の手術成績と胆管癌多発例における臨床像の検討．日消外会誌，**12**：908—913，1979.