日消外会誌　14（1）：74～78，1981年

肝内結石症の治療
—とくに胆道鏡的截石術と肝切除の意義について—

千葉県国保成東病院外科
奥山　和明　　高橋　敏信　　田　　紀克

SURGICAL TREATMENT OF INTRAHEPATIC CHOLELITHIASIS WITH SPECIAL REFENCE TO THE SIGNIFICANCE OF THE REMOVAL OF CALCULI USING CHOLEDOCHOSCOPE AND HEPATIC RESECTION

Kazuaki OKUYAMA, Toshinobu TAKAHASHI and Norikatsu DEN
Surgical Department of Kokuho Naruto Hospital

肝内結石症を胆汁うっ滞の原因となる胆管狭窄部位と結石の存在部位より検索対象7例をⅠa 型（肝外型）2例，Ⅰb 型（肝内肝外型）2例，Ⅱa 型（肝内両側型）2例，Ⅱb 型（肝内限局型）1例の4型に分類し，それぞれの分類型に対する治療法につき言及した．すなわち治療の基本方針は術中術後の胆道鏡的截石術であるが，Ⅱb 型のように偏側の肝葉とくに左葉に結石が限局し，荒廃肝で炎症巣である場合には狭窄部位を含めた一期的肝切除の適応となる．われわれの治療法で結石は全例完全に除石され経過良好である．また術前の echo guided PTC は肝内結石症の確定診断と手術々式の決定にあたり有効な手段であることを強調したい．

索引用語：肝内結石症，胆道鏡，echo guided PTC，肝切除術

はじめに

胆石症は近年経皮経肝的胆管造影（PTC），内視鏡的胆管膵管造影（ERCP）をはじめとする術前診断の長足の進歩により適格な治療がなされるようになってきた．

しかしながら肝内結石症は診断部門の進歩にもかかわらず術前診断の困難さ，治療法の確立などにまだまだ問題が残されており，難治性という点では良性疾患でありながら予後の悪い疾患である．

われわれは肝内結石症に対して，診断面では超音波検査を応用した echo guided PTC[1] にて肝内結石の存在部位と肝内胆管の狭窄部位を把握することによって，術前に手術術式の決定が可能となった．治療面では術中，術後の積極的な胆道鏡的截石術[2] の併用により完全除石に成功し良好な治療成績を得ているので，その治療法を病型別に報告する．

I.　検索対象

1975年から1979年までの成東病院外科における胆石症手術症例は112例である（表1）．この内訳をみると胆嚢結石症が59例（52.6%）と最も多く，ついで胆嚢胆管結石症の30例（26.8%），総胆管結石症7例（6.3%），遺残・再発結石症9例（8.0%），肝内結石症7例（6.3%）の順となっている．

表1　検索対象
成東病院外科'75～'79

胆石症 112例	胆嚢結石	59例（52.6%）
	胆嚢胆管結石	30例（26.8%）
	総胆管結石	7例（6.3%）
	遺残・再発結石	9例（8.0%）
	肝内結石	7例（6.3%）

今回は肝内結石症7例を検索対象としてその病型分類をおこない，それぞれの病型別治療法について検討した．

II. 肝内結石症の病型分類

肝内結石症はいまだ一定の定義がなく，病理学者や臨床家によって色々の分類が試みられているが，われわれは胆汁うっ滞をきたす原因が肝内または肝外に存在するかにより大きく肝内型と肝外型に分類し検討した（**表2**）.

したがってわれわれの肝内型肝内結石症とは主として肝内胆管に狭窄があり，一般に胆管の拡張は肝外よりも肝内に強く，結石も肝外より肝内胆管に多く存在し，明らかに肝内に結石が原発したと考えられる症例である.

それに対して肝外型肝内結石症とは胆管の狭窄が肝外胆管にあり結石は主として肝外胆管に存在するが肝内にも結石がみられるもので，明らかに肝外胆管結石に引きつづいて二次的に肝内胆管にも結石の存在する症例である.

表2　肝内結石症の病型分類
1979　成東病院外科

病型		分類		胆管狭窄部位（結石部位）	症例数
肝外型	I	a 肝外型		胆管狭窄無（主に肝外胆管）	2例
		b 肝内肝外型	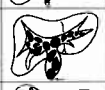	総肝管末端（肝内肝外胆管）	2
肝内型	II	a 肝内両側型		両側肝内胆管（両側肝内胆管）	2
		b 肝内限局型		偏側肝内胆管（偏側肝内胆管）	1

上述した肝外型をI型，肝内型をII型とし，さらにこれを結石存在部位と胆管狭窄部位を考慮してそれぞれaおよびb型の2つに分け全部で4つに分類した.

すなわち肝外型としたI型を肝外胆管の狭窄がほとんどないか，あっても軽度のため肝外胆管の拡張は存在するが肝内胆管はほとんど拡張を認めず，結石は主として肝外胆管にある場合をIa型（肝外型）と，総胆管末端の狭窄が強いため胆管は肝外胆管のみならず肝内胆管までも拡張しており，結石は主として肝外胆管に存在するが，肝内にもかなり多数の結石を認める場合をIb型（肝内肝外型）とに分けた.

一方肝内型としたII型は胆管の狭窄が両側の肝内胆管にある場合をIIa型（肝内両側型），肝内胆管の狭窄が偏側にのみある場合をIIb型（肝内限局型）とに分けた.

われわれの分類にしたがって検索対象7例を分類してみると，Ia，Ib，IIa型がそれぞれ2例，IIb型が1例となる．以下それぞれの病型別治療について述べる.

III. 肝内結石症の病型別治療

（i）Ia型に対する治療

自験例は**図1**の模式図に示すごとく2例とも結石が主として肝外胆管にあり，総胆管末端部に殆んど狭窄を示さず，肝内胆管の拡張もほとんどない．したがってこのような場合には胆嚢摘出術に総胆管切開を行い，術中胆道鏡的截石にて結石はすべて一次的に除石可能であった.

図1．Ia型（肝外型）
成東病院外科　1979

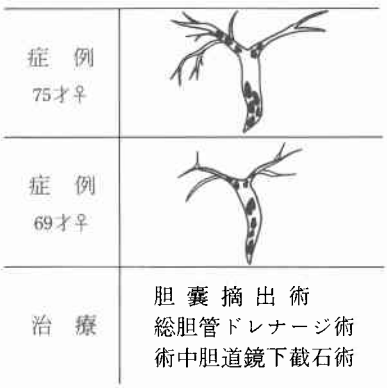

狭窄部位：無し
結石部位：主に肝外胆管

また術後3週目でT tube抜去時に胆道鏡と術後胆道造影の併用により遺残胆石の無きを確かめている．したがって2例とも術後5年経過した現在も遺残結石を全く認めていない.

（ii）Ib型に対する治療

胆嚢摘出術と総胆管ドレナージおよび術中胆道鏡的截石はIa型と全く同じであるが，総胆管末端に狭窄が認められるため胆汁誘導付加手術として乳頭形成を付加する必要がある.

自験例は2例とも一回の手術と術中胆道鏡的截石で完全除石がなされ，術後4年，5年経過後も良好である.

このうち1例を供覧する（**写真1**）.

症例は70歳の男性で7年前に胃潰瘍で胃切除術（Billroth I法）を受けている．術前PTCでは**写真1**上段と中段の模式図に示すごとく，総胆管末端は矢印の部位で狭窄を呈し，胆管は肝内肝外とも中等度に拡張し，大

写真1　Ib 型（肝内・肝外型）
1979　成東病院外科

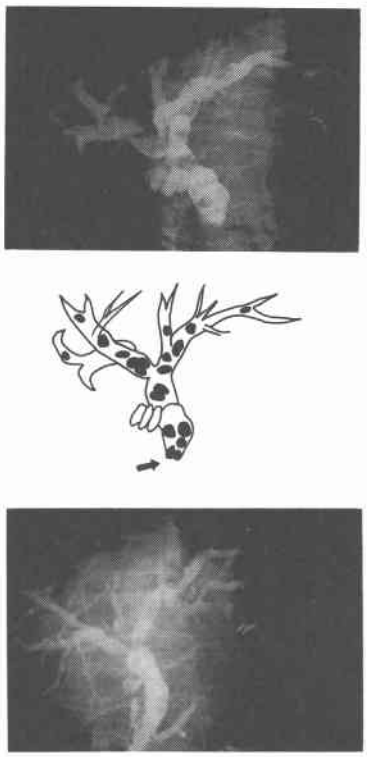

写真2　IIa 型（肝内両側型）

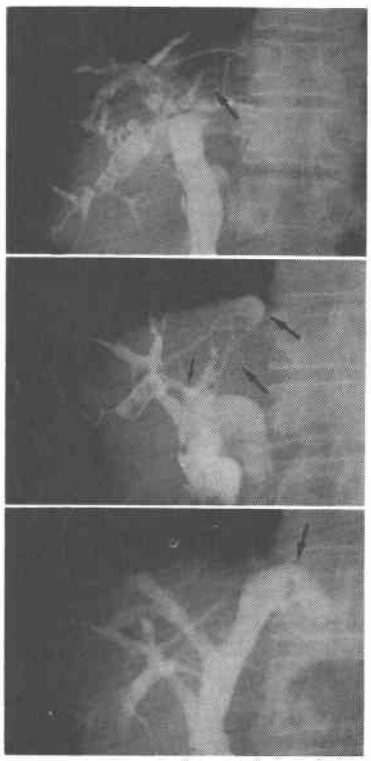

1979. 成東病院外科

小不同の結石が肝内肝外胆管に多数認められる.

これに対する治療として胆嚢摘出術，総胆管ドレナージ術をおこない，総胆管末端の狭窄に対し乳頭形成術を付加した．術中胆道鏡により可能な限りの除石を試み，術中遺残もしくは截石不可能な結石に対しては術後3週目から1月間のあいだに T tube 瘻孔より積極的な胆道鏡的截石を7回施行することで結石の完全除去に成功した.

写真1下段は除石が完了した時の T tube よりの造影であるが，総胆管末端の通過も良好で胆管の拡張も軽度になっている.

(iii) IIa 型に対する治療

IIa 型は大藤[3]らの報告にもあるごとく，特殊な肝内胆管合流様式を認め，一般に最も治療がむずかしい type である.

自験例2例とも肝内胆管合流異常があり完治するのにそれぞれ6月，7月を要したが，2年半，3年後の現在何ら症状もなく経過良好である.

このうち1例を供覧する（**写真2**）.

症例は42歳の男性である.

術前 PTC では**写真2**の上段のごとく右肝内胆管に結石の充満を認め，左肝内胆管は結石嵌頓のため造影されず陰影欠損を示す.

某院で胆嚢摘出術後総胆管切開を行い胆道洗浄などによる結石除去を試みるも，ほとんど結石除去できず総胆管ドレナージ術を行い当院に転院した.

当科で2回にわたる T tube 瘻孔よりの胆道鏡的截石を行ったのちの術後 T tube 造影では**写真2**中段のごとく，この時点で初めて左肝内胆管の狭窄と大結石嵌頓，さらに左肝管より右前下枝の出ている肝内胆管合流異常を認めた．両側の肝内胆管は矢印の部位でそれぞれ狭窄を呈している.

これに対して，T tube 瘻孔よりの胆道鏡的截石を6月にわたり1週間に1～2回の割で積極的に16回施行することにより完全除石に成功し，**写真2**下段の胆道造影所見を得た.

この症例は大結石嵌頓と右前下枝の分岐部狭窄が強いため，かなり治療に難渋はしたもののあきらめることなく胆道鏡的截石を充分な時間と根気をもって施行することにより完全除石し得たという点では非常に興味ある症例である．

自験例の他の1例もやはり右前下枝の合流異常を合併していたが7月にわたる合計24回の胆道鏡的截石のみで完全除石に成功した．

IV. IIb 型に対する治療

自験例はわずか1例にすぎないが症例を供覧しながらその治療法について述べる．

症例は65歳男性で術前の ERCP では**写真3**上段のごとく，左肝内胆管枝が造影されずこれだけでは肝内結石の確定診断は困難であるが，最近急激に普及しつつある超音波検査で結石の診断がつけられた．

写真3　IIb 型（内限局型肝）

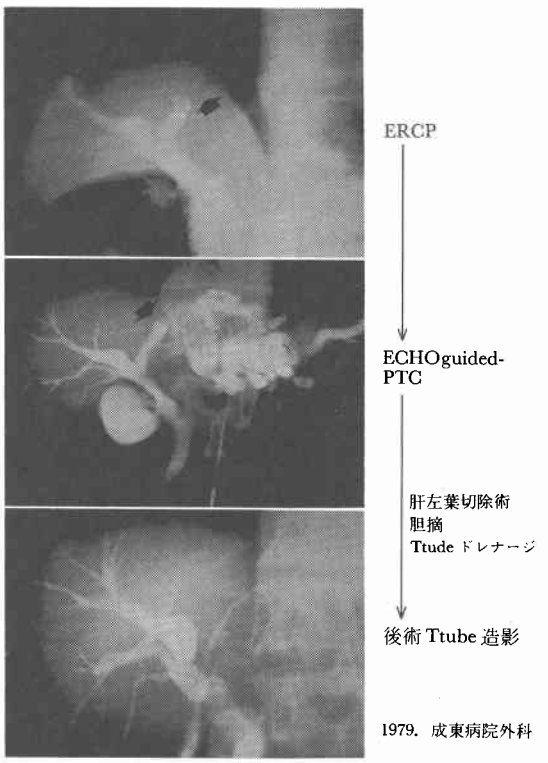

しかしながら狭窄部位より末梢側の肝内胆管の情報は超音波検査をもってしても全然得られない．そこで echo guided PTC を行ったところ**写真3**中段のごとく狭窄部位より末梢の肝内胆管が造影され，初めて肝左葉に限局する肝内結石症の確認を得た．さらに結石の存在する肝葉の荒廃萎縮を推定することにより，術前に肝左葉切除を決定し，手術時に左右肝管分岐部より約 1.5cm 末梢の左肝管狭窄部を含め肝左葉切除を施行した．

写真3下段は肝門部右肝管に挿入した T tube からの術後造影であるが，遺残結石を認めず9月後の現在も健全である．

V. 考　案

肝内結石症は報告者により胆石の生成や存在部位[4)5)]，肝内肝外胆管の拡張度や狭窄部位[6)7)]，病理解剖上の所見[8)9)]などを重視した多種多様の分類がなされ未だ画一的な分類はないが，大藤[3)]らがいうごとく肝内胆管に主病変がある型と肝外胆管に主病変がある型とに大別されるという基本点ではほとんどの研究者は一致しているようである．

われわれは胆汁のうっ滞をきたす胆管の狭窄部位と結石の存在部位により大きくまず肝外型（I型）と肝内型（II型）に分けた．

この2つの type をさらにI型では胆管の拡張度を加味して a, b 2つに分類し，II型では胆管の狭窄部位が肝内胆管の両側か偏側かにより a, b 2つに分類するとまことに簡単明瞭で，しかも病態そのものを現わしている分類になっていると思う．

上述した肝内結石症4つの型に対する治療方針をまとめると**表3**のごとくである．

表3　当科肝内結石症の治療方針
1979　成東病院外科

病型分類		狭窄部位	治療方針
Ia	肝外型	無し	術中胆道鏡下截石術
Ib	肝内肝外型	総胆管末端	乳頭形成術 術後胆道鏡下截石術
IIa	肝内両側型	両側 肝内胆管	術後胆道鏡下截石術
IIb	肝内限局型	偏側 肝内胆管	肝葉切除術

Ia 型は術中の胆道鏡的截石のみで全ての結石が除去可能である．

Ib 型は主として乳頭部に狭窄があるため胆汁誘導付加手術として乳頭形成術を付加した上で術後胆道鏡にて1～2カ月間数回の截石にて完全に除石可能である．

IIa 型に対しては手術は胆嚢摘出術，T tube Drainage

術にとどめ，術後に胆道鏡的截石術を長期間10数回の精力的施行で最大限の除石を期待する．術後胆道鏡的截石は通常1回に1～2時間，1週1回を原則としている[2]．

幸にわれわれの治験例は完全除石に成功し再発の徴候を認めていないが，この方針にて除石困難であったり，偏側葉に遺残結石が存在する場合には狭窄部を含む肝の部分又は肝葉切除，肝内胆管の切開結石摘除または狭窄部を含む肝葉切除＋肝内胆管空腸吻合（第3回日本胆道外科研究会の肝内結石症に関するアンケートA集計成績[10]による）などが適応と思うが実際には左右肝内胆管の合流異常[3]がかなりの頻度に存在するため，ややもすると頻回に手術をうける結果となる危険性がある．

したがって両側肝内に多発する胆管狭窄の解放術に適切な治療法が開発されれば肝内結石症の治療成績は著明に改善されると思う．

つぎにⅡb型のような偏側の肝葉とくに左葉に結石が限局し，荒廃肝で炎症巣である場合には菅原[11]らの提唱するごとく肝葉切除の一期的肝切除の適応と考える．

すなわちわれわれの肝内結石症に対する治療の基本方針は術後胆道鏡的截石術であるが，Ⅱb型症例に限り一期的肝葉切除術の適応となる．

写真4　echo guided PTC

最後に肝内結石症に対する診断であるが，echo guided PTCは**写真4**に示すごとくⅡb型症例に対しては矢印で示す肝内胆管狭窄部位より末梢を選択的に穿刺造影でき，術前にして適格な治療法を検討できる意味では有意義であることを強調したい．

VI. 結　語

胆石症のなかで難治性といわれている肝内結石症を胆汁うっ滞をきたす胆管の狭窄部位と結石の存在部位からわれわれ独自の分類を試み，それぞれの分類型に対する治療法につき言及した．

すなわち肝内結石症に対する治療の基本方針は術中術後の胆道鏡的截石であるが，Ⅱb型症例に限っては一期的肝切除の適応となる．

われわれの治療法で結石は完全に除石され全例再手術の必要もなく経過良好である．

またecho guided PTCは肝内結石症に対する術前の確定診断と手術術式決定にあたり有効な手段であることを強調した．

なお本論文の要旨は第15回日本消化器外科学会総会において発表した．

文　献

1) 高橋敏信他：肝内結石症7例の治療経験．日消外会誌，**13**（2）：43，1980.
2) 竜　崇正他：術後胆道鏡の意義．千葉医学，**53**：305—312，1977.
3) 大藤正雄他：肝内結石の成因．外科，**38**（6）：588—569，1976.
4) Balasegaram, M.: Hepatic calculi. Ann. Surg., **175**: 149—154, 1972.
5) 西村正也他：肝内結石症の外科的治療法の検討．外科治療，**21**：34—44，1969.
6) 菅原克彦他：肝内結石症—病型分類からみた治療方針と成績．外科，**32**：1317—1326，1973.
7) 槇　哲夫他：肝内結石症の外科的治療—とくに治療方針を中心として．外科，**32**：777—786，1970.
8) Rufanov, I.G.: Liver stones. Ann. Surg., **103**: 321—336, 1936.
9) Bassler, A. and Petero, A.G.: Hepatic calcuil. Amer. J. Med. Sei., **214**: 422—430,1947.
10) 中間輝次他：肝内結石症に関するアンケートA集計成績．日消外会誌，**11**（11）：978—983，1978.
11) 菅原克彦他：肝内結石症．臨外，**34**(6)：903—908，1979.