日消外会誌　14（1）：113～116，1981年

肺癌虫垂転移による急性虫垂炎の1例

三重大学第1外科（主任：水本龍二教授）
吉田　淳　岩佐　真　世古口　務
五嶋　博道　川原田嘉文

A CASE OF ACUTE APPENDICITIS SECONDARY TO METASTATIC CARCINOMA OF THE LUNG

Jun YOSHIDA, Makoto IWASA, Tsutomu SEKOGUCHI, Hiromichi GOSHIMA and Yoshifumi KAWARADA
First Department of Surgery, Mie University School of Medicine
(Director : Prof. Ryuji Mizumoto)

索引用語：転移性虫垂癌，肺癌，急性虫垂炎

緒　言

原発性虫垂癌は Collins[1] の切除虫垂71,000例の検索では958例，1.3%，Schmutzer[2] 8,699例の検索では80例，0.9%と比較的まれな疾患であるが，転移性虫垂癌は Burney[3] が30例を集計し報告しているにすぎず，本邦過去10年間の文献的検索ではこれを見い出すことができなかった．転移性虫垂癌は急性虫垂炎を伴いやすく，しかも初期症状がはっきりしないため開腹時にはすでに穿孔し，あるいは重篤な合併症を併発していることが多い．最近われわれは肺癌手術2カ月後に急性虫垂炎症状を呈し，術後の病理学的検索により肺癌虫垂転移による急性虫垂炎と診断された症例を治験したので若干の文献的考察を加えて報告する．

症　例

患者：38歳，男性．

主訴：腹痛，発熱．

現病歴：昭和54年1月ごろより左上腕有痛性腫瘤に気づき当院整形外科受診，左上腕単純X線検査では osteolytic な所見を呈し，血管撮影で明らかな tumor stain が認められた．血液検査成績では CEA 48ng/ml と著しい高値を示し，転移性左上腕骨腫瘍の診断にて昭和54年4月26日腫瘍摘出術および骨置換術が施行された．病理組織学的検査では，結合織の増生を伴った腫瘍で細胞が重層し扁平上皮様の部と腺腔形成或は細胞質に粘液を有する腺管細胞成分の部を認め，adenoacanthoma と診断された．術後原発巣の検索を行ったところ，胸部単純X—P にて左肺尖部に塊状陰影を認め（**図1**），喀痰細胞診にて class Ⅳ～Ⅴの結果を得，さらに肺断層撮影，気管支造影（**図2**）所見より B_{1+2} より出た原発性肺癌と診断され，同年6月6日当院胸部外科にて左 S_{1+2}，S_3 区域切除術および一部リンパ節郭清術が施行された．切除標本の病理組織学的検索（**図3**）では，核が基底側にならび細胞質内粘液空胞を有する高円柱上皮腺癌の乳頭

図1　胸部X線写真

図2　気管支造影

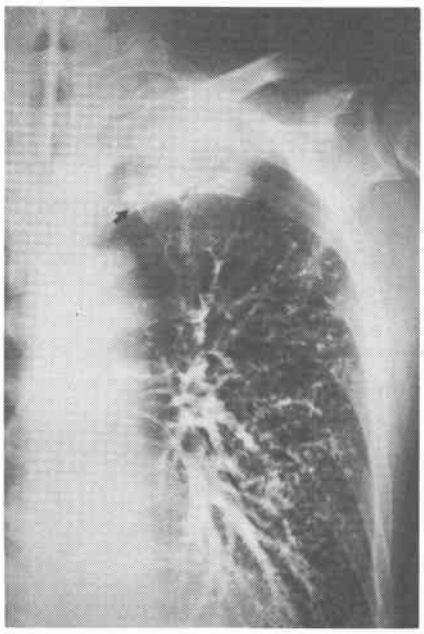

B_{1+2} の杜絶及びその中枢側の圧排所見を認める.

図3　肺癌原発巣組織像（H-E 染色，× 200）

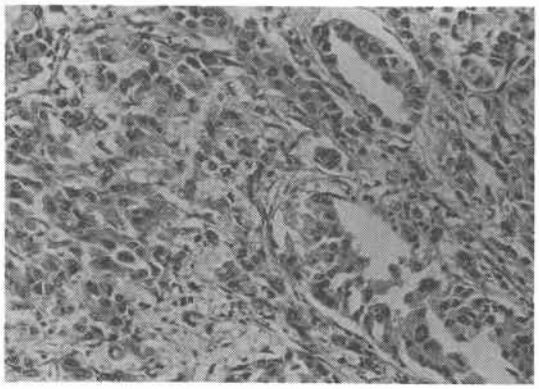

状増殖を思わせる像が基本となっており，大部分でその構造はくずれて充実性増殖を示すとともに核は大きくクロマチンが粗大顆粒状，核形は不規則で明瞭な核小体を有し，大細胞性未分化癌の像を呈していた．その後放射線科にて胸骨，肺尖部，左腋窩に5,000rad，左鎖骨上窩に5,000rad，左上腕部に3,000rad のライナック照射，さらに 5Fu 600mg/day，ピシバニール1KE 3回/週 の治療を受け，8月10日退院したが8月13日，39℃の発熱を伴った腹痛あり某医受診，投薬を受けたが軽快せず，当科に転科した．

入院時現症：身長175cm，体重57kg，栄養中等．血圧114/58mmHg，脈拍84/分，体温39℃．眼球結膜に黄染なく，眼瞼結膜に貧血を認めない．表在リンパ節は触知せず，胸部には手術瘢痕を認めるのみで特に異常なく，腹部は右下腹部に圧痛，rebound tenderness 及び軽度 Defense が認められた．直腸指診では圧痛，腫瘍や Schnitzler 転移など異常所見は認められなかった．

入院時検査成績（**表1**）：血液一般検査では軽度の貧血を認めるも白血球数7900/mm³ と増加なく，血液生化学的検査では総蛋白およびコリンエステラーゼの低下の他は正常範囲内にあった．腹部単純X線写真では右 psoas shadow が不鮮明であった他は著変はみられなかった．

表1　入院時血液検査成績

血液一般検査		血液生化学的検査	
WBC	: 7900/mm³	T-P	: 6.6g/dl
RBC	: 365万/mm³	A/G 比	: 1.0
Hb	: 11.4g/dl	T-Bil	: 0.8 mg/dl
Hct	: 32.6%	D-Bil	: 0.3 mg/dl
Platelet	: 16.6万/mm³	ZST	: 1.7U
白血球像		GOT	: 8 U/L
桿状球	: 46 %	GPT	: 12 U/L
2核球	: 26 %	LDH	: 164 U/L
3核球	: 10 %	Alk-P	: 76 U/L
4核球	: 3 %	LAP	: 18 U/L
リンパ球	: 12 %	Chol.-E	: 0.5 △PH
単球	: 2 %	BUN	: 15 mg/dl
好酸球	: 1 %	Creatinine	: 0.9 mg/dl

入院後経過：入院後約10時間の間輸液及び抗生剤投与により経過をみたが右下腹部圧痛著明となり，白血球数は7,900であったが血液像で桿状球46%，2核球28%と核左方移動を示しており，入院12時間後に急性虫垂炎の診断の下に手術を施行した．

手術所見：右傍腹直筋切開にて開腹するに，混濁した腹水を少量認めた．盲腸は浮腫状で虫垂は盲腸の後方にあり，発赤浮腫著明で膿苔を付着しており，非常にもろかった．型の如く虫垂を切除し，ドレーンを留置して手術を終了した．病理学的所見：切除虫垂は大きさ7.5×1.5×1.0cm，色調は全体に暗紫色，壊疽性で，切除断端より 1.5cm 遠位に1×1×0.8cm で淡灰赤色を呈する硬結を認めた．組織学的には肉眼的に認められた硬結部は類円形の細胞質と中心に粗大顆粒状で大きな核小体があり，不規則で不整な大型核をもつ腫瘍細胞から成り，明らかな分化傾向を示さない大細胞性未分化癌の像を呈

図4　虫垂転移巣組織像

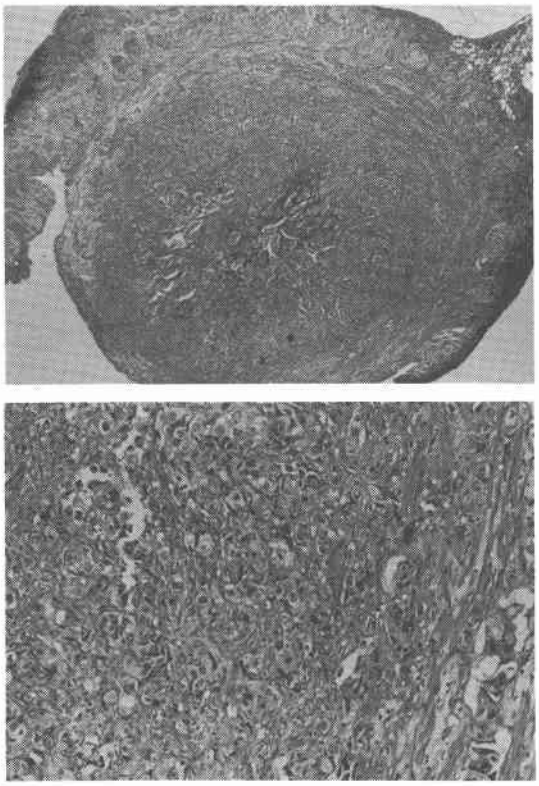

(H-E 染色　上：×20，下：× 100)

し（**図4**），前回手術の肺癌と同様の組織所見であった．癌はほぼ虫垂全層をおかしており，内腔は完全閉塞を来していた．また粘膜下層の血管内に多数の腫瘍塞栓を認めた．虫垂の癌浸潤域は境界明瞭で，これより末梢の虫垂は高度の急性化膿性炎症像を呈し膿瘍を形成していたが，癌浸潤部より近位側は漿膜面に軽度の炎症を認めるのみであった．

術後経過：術後創感染が認められたが軽快し30日目に退院した．現在術後8カ月であるが腹部に異常所見を認めず，当院放射線科外来にて肺癌の follow up を受けている．

考　察

悪性腫瘍の腸管転移は山際[4]の日本剖検輯報集計によると，腹膜播種，直接浸潤も含め全体の10.6%にみられ，原発部位としては胃，膵，子宮，肺，胆道，卵巣の順に多く，腹腔外からの転移として肺癌が最も多いがそれでも1,445例中60例，4.2%と比較的まれである．虫垂への悪性腫瘍転移はさらに頻度が低く，Burney[3]が集計した30例の報告があるだけである（**表2**）．それによると原発巣は乳癌[5)8)9)13)15)16)]12例，肺癌[7)14)16)18)]5例，胃癌[5)10)18)]3例，大腸癌[5)17)]2例，膵癌[6)16)]2例，胆のう癌[19)]，子宮癌[16)]，卵巣癌[11)]，腎癌[12)]，膀胱癌[16)]各1例である．このように乳癌患者に多くみられるのは，進行癌でも比較的長期生存する者が多く，ホルモン療法の1つとして行われる卵巣摘除に際して偶然に発見されることがあるためと思われる．これら30例についてみると，年齢は35歳から77歳までに分布し，40歳台および50歳台に多く認められ，性別は男性11例，女性19例と女性に多い．つぎに虫垂切除の理由は，腹膜炎を含む急性虫垂炎症状11例，他の手術時に偶然発見されたもの10例，剖検時発見9例であり，術前に虫垂転移と診断された報告はみられない．また急性虫垂炎併発11症例中8例は開腹時すでに穿孔しており，術後敗血症などの合併症も多く，その理由として，1）急性虫垂炎の初期症状がはっきりしないこと，2）個体の免疫能の低下，3）放射線療法，抗癌剤投与により白血球が減少するため白血球数が当てにならないこと，などが挙げられる．病理学的には，転移巣が徐々に増殖し虫垂内腔を閉塞してその遠位

表2　転移性虫垂癌報告例

	NO.	原発部位	年令	性	虫垂切除の理由	虫垂炎の程度
Ley(1920)[5]	1	乳腺	45	F	剖検	(−)
	2	総胆管	41	F	剖検	(−)
	3	胃	63	F	剖検	(−)
	4	大腸	36	F	剖検	(−)
Cabot and Cabot(1926)[6]	5	膵	75	M	剖検	(−)
Cabot(1935)[7]	6	肺	57	M	剖検	(−)
Bolker and Shapiro(1940)[8]	7	乳腺	40	F	剖検	(−)
Oldfield(1946)[9]	8	乳腺	40	F	腹膜炎症状	穿孔
Goldfarb and Zuckner(1951)[10]	9	胃	46	M	虫垂炎症状	穿孔
Costello and Saxton(1951)[11]	10	卵巣	51	F	虫垂炎症状	急性
Mayers(1955)[12]	11	腎	72	F	腹膜炎症状	穿孔
Capper and Cheek(1956)[13]	12	乳腺	36	F	虫垂炎症状	壊疽性
Murray and Meade(1962)[14]	13	肺	65	M	虫垂炎症状	穿孔
Latchis and Canter (1966)[15]	14	乳腺	57	F	虫垂炎症状	急性
	15	乳腺	43	F	incidental	(−)
Hould and Bonenfant(1966)[16]	16	乳腺	49	F	incidental	(−)
	17	乳腺	41	F	incidental	(−)
	18	乳腺	44	F	incidental	(−)
	19	乳腺	39	F	incidental	(−)
	20	乳腺	56	F	incidental	(−)
	21	子宮	59	F	incidental	(−)
	22	肺	68	M	incidental	(−)
	23	膵	72	M	incidental	(−)
Schwartz and Delman(1969)[17]	24	大腸	77	M	虫垂炎症状	穿孔
Dieter(1970)[18]	25	肺	69	M	腹膜炎症状	穿孔
	26	肺	60	M	剖検	(−)
	27	胃	51	M	剖検	(−)
Zelikowski and Urca(1972)[19]	28	胆のう	64	M	incidental	(−)
Burney(1974)[3]	29	乳腺	35	F	腹膜炎症状	穿孔
	30	乳腺	73	F	腹膜炎症状	穿孔
自験例(1979)	31	肺	38	M	虫垂炎症状	壊疽性

側に虫垂炎を生じやすい．一般に悪性腫瘍の腸管への転移には，1) 播種，2) 連続浸潤，3) リンパ行性又は血行性，の3様式があり，虫垂転移の場合には播種および連続浸潤による転移が多いと考えられるが，この場合には漿膜面より内腔へ向かって浸潤するため虫垂内腔を閉塞するまでに至らないことが多い．一方リンパ行性あるいは血行性転移では粘膜下層または筋層に転移巣を形成しその増殖によって早期に内腔を閉塞するため急性虫垂炎をおこしやすいものと考えられる．われわれの症例の転移腫瘍は大きさ1×1×0.8cmで，粘膜下層の血管内に多数の腫瘍塞栓を認めており血行性転移によるものと思われるが，粘膜下層から筋層を中心に増殖し，内側は粘膜面より露出しており内腔を閉塞して急性虫垂炎を生じたものと考えられた．

Schmutzer[2]は剖検例を含む切除虫垂8,699例中12例に転移癌をみい出しているが，個々の症例に関する詳細な報告はなく本論文中には収録できなかった．したがって転移性虫垂癌の頻度は実際にはもっと多く，また放射線療法，化学療法の発達により進行癌の長期生存例が増加するにつれて虫垂転移症例も増加するものと思われる．いずれにしても悪性腫瘍患者が虫垂炎様症状を呈した時には転移性虫垂癌を念頭に入れ，時機を失せずに適切な処置をとることが肝要である．

結　語

われわれは最近肺癌虫垂転移による急性虫垂炎の1例を経験し治ゆせしめることができたので若干の文献的考察を加えて報告した．

稿を終るにあたり，ご指導とご校閲をいただいた水本龍二教授に深謝する．

参考文献

1) Collins, D.C.: 71,000 human appendix specimens. A final report, summarizing forty years' study. Am. J. Proctol., **14:** 365—381, 1963.
2) Schmutzer, K.J., et al.: Tumors of the appendix. Dis. Col. and Rect., **18:** 324—331, 1975.
3) Burney, R.E.: Acute appendicitis secondary to metastatic carcinoma of the breast. Arch. Surg., **108:** 872—875, 1974.
4) 山際裕史 ほか：胃腸管への転移をきたした肺癌．綜合臨床，**25**：1396—1401，1976.
5) Ley, G.: Primary and secondary carcinoma of the ovary. A statistical record from the Pathological Institute of the London Hospital. Proc. Soc. Med., **13:** 95—127, 1920.
6) Cabot, R.C., et al.: Case records of the Mass. Gen. Hosp. Bost. Med. Surg. J., **194:** 207—209, 1926.
7) Cabot, R.C.: Case records of the Mass. Gen. Hosp. New Engl. J. Med., **212:** 1224—1226, 1936.
8) Bolker, H., et al.: Appendiceal metastasis in carcinoma of the breast. NY. State J. Med., **40:** 219—220, 1940.
9) Oldfield, M.C.: Individual resistance to malignant disease. Brit. Med. J., **2:** 153—155, 1946.
10) Goldfarb, A.: Acute suppurative appendicitis with perforation resulting from metastatic carcinoma. Surgery, **29:** 137—141, 1951.
11) Costello, C.: Appendicitis and cancer. Postgrad. Med., **9:** 482—486, 1951.
12) Mayers, M.M.: Acute suppurative appendicitis with perforation resulting from metastatic carcinoma primary in the kidney. Surgery, **37:** 979—982, 1955.
13) Capper, R.S.: Acute appendicitis secondary to metastatic carcinoma of the breast. Arch. Surg., **73:** 220—223, 1956.
14) Murray, H.N.: Bronchogenic carcinoma metastasizing to the vermiform appendix. Lancet, **1:** 836—837, 1962.
15) Latchis, K.S.: Acute appendicitis secondary to metastatic carcinoma. Am. J. Surg., **111:** 220—223, 1966.
16) Hould, J.: Métastases appendiculaires vraies. Union Méd. Can., **95:** 679—685, 1966.
17) Schwartz, A.M.: Acute suppurative appendicitis secondary to metastatic carcinoma from colon. NY. State J. Med., **69:** 823—825, 1969.
18) Dieter, R.A.: Carcinoma metastatic to the vermiform appendix: Report of three cases. Dis. Colon Rectum, **13:** 336—340, 1970.
19) Zelikowski, A.: Metastatic carcinoma of the appendix: Report of a case. Dis. Colon Rectum, **15:** 305—307, 1972.