日消外会誌　14（2）：141～150，1981年

実験的胆嚢炎による十二指腸乳頭炎と胆管炎の相関についての病理組織学的研究

長崎大学医学部第2外科（指導：土屋涼一教授）
朝　永　良　介

PATHOHISTOLOGICAL STUDIES OF THE BILIARY TRACT AND PAPILLA OF VATER IN EXPERIMENTAL ACUTE CHOLECYSTITIS

Ryosuke TOMONAGA
2nd Department of Surgery, Nagasaki University School of Medicine
(Director: Prof. Ryoichi Tsuchiya)

雑種成犬の胆嚢内に E. coli を注入して急性細菌性胆嚢炎を作製し，この炎症が肝胆道系に波及する状態を病理組織学的に研究した．とくに総胆管が十二指腸漿膜から壁内を貫通し十二指腸内腔に開口するまでの胆管末梢の部位を乳頭部として，さらに乳頭部を，筋層貫通部胆管，膨大部，開口部と分け，その炎症の推移を経時的に観察し，胆管系各部位の炎症との関連性について検討した．

胆嚢および胆管は胆嚢炎発生3日以内の初期には急性炎症所見を示し，1週目を経過する頃から急性炎症細胞と慢性炎症細胞の混在する炎症像を呈した．一般に乳頭開口部を除き，各部位とも類似の炎症像を示し，炎症が長期に至ると，粘膜下層の線維化の出現とその増強が著明となった．とくに総胆管では粘膜上皮は浮腫，細胞浸潤が主体であるが粘膜下層から外膜外にかけての線維化が著明で，いわゆる periductal fibrosis の像を認めた．乳頭開口部は常に浮腫を主体とした急性炎症像を示しその肝臓側の十二指腸筋層貫通部胆管は炎症が長期になるほど粘膜下の線維化が増強した．これらの病変は容易に胆汁の通過障害を惹起し，胆管は拡張と壁肥厚を伴いつつ，急性並びに慢性炎症がさらに増悪して不可逆性変化に陥るものと推定された．

索引用語：閉塞性胆嚢炎，十二指腸乳頭炎，総胆管末端部，総胆管拡張，胆管周囲炎

はじめに

十二指腸乳頭部は胆管および膵管の開口部に位置し，胆汁，膵液の排出機構に重要な役割を演ずるものであり，したがって乳頭部病変は肝，胆道，膵などの疾患と形態的，機能的に一連の関連性があると考えられる．臨床的には1926年 del Valle[1] が乳頭部狭窄について詳細に報告して以来，Acosta[2)3)4)]，Paulino[5)]，梅園[6)]，田辺[7)]らの病型分類の報告，福田[8)]，中田[9)]，石川[10)]らの組織学的検討による報告がみられる．しかし，乳頭部病変が可逆的なものか進行性の不可逆的変化に移行するものか，あるいはその発生機序は何かについては未だ明らかでない．胆管および膵管の炎症と乳頭部病変との関連性については，実験的に Weiner[11)]，Bondarenko[12)] らがリンパ行性波及，ならびに浸潤性波及について検討している．また，実験的に乳頭部に損傷を加えた場合の胆管病変についても検討されている．一方，原発性乳頭部病変，先天性乳頭部形成不全，加齢による乳頭部の組織学的変化などの報告が相ついで発表され，臨床的にも実験的にも乳頭部病変に対する関心度が高まってきた．著者は実験的に細菌性胆嚢炎を作製し乳頭部と胆管における炎症波及の推移や両者の病変の関連性について病理組織学的検討を行った．なお著者は，十二指腸漿膜から十二指腸乳頭開口部までを乳頭部とした．

I〕 実験方法

（1） 実験動物

対照群，実験群とも体重6～15kg の雑種成犬を使用し

た．対照群は単純屠殺群（成犬5頭，生後7日の仔犬7頭）と胆嚢切開群（成犬5頭）を使用し，実験群との組織標本の比較に供した．実験群は成犬36頭を使用し，実験後24時間群，3日群，7日群，14日群，1カ月群，3カ月群の各群を設定した．また，炎症波及経路を検討するために胆管内墨汁色素注入群を設け，5頭を使用し，胆管内圧上昇時の色素流出経路を検討した．

（2）胆嚢炎作製法

12時間の絶食の後，静脈麻酔 Nembutal (25mg/kg) を施行し，腹部正中切開にて開腹した．開腹後は胆嚢のみに操作を加え，肝十二指腸靱帯，十二指腸，膵臓などには手術侵襲を及ぼさないように注意した．まず胆嚢を鉗子にて把持し，胆嚢穿刺にて胆汁吸引後，胆嚢に約1cm の小切開を加え，切開部より滅菌綿花を胆嚢管全体が閉塞状態になるよう挿入した．ついで，胆嚢内に肉汁ブイヨン培地にて純培養したヒト E. coli 2×10^7/ml を有する1ml の液を含んだ綿花を挿入留置した．胆嚢切開部は3層に縫合し，胆汁の漏出がないことを確認した後，閉腹して胆嚢炎犬を作製した（**図1**）．

図1　胆嚢炎作製法

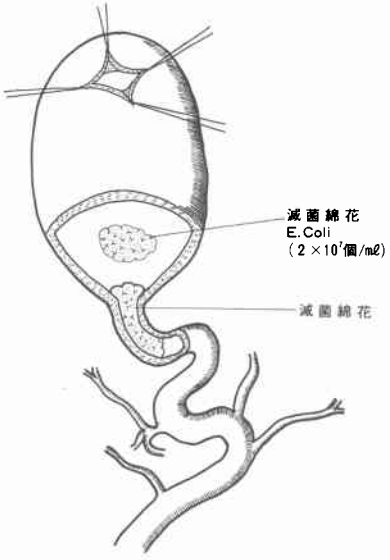

（3）実験群設定

胆嚢炎の炎症波及による乳頭部や胆管系の組織学的変化を経時的に観察する目的で，胆嚢炎作製後24時間，3日，7日，14日，1カ月，3カ月目に再開腹して，総胆管径をノギスにて測定し，ついで屠殺して胆管系各部の標本を採取した（**図2**）．なお7日以上の長期生存犬を得る為に Aminoglycocid 系抗生物質 Tobracin 60mg/day（胆嚢炎作製後3～7日間）を使用した．

図2　犬胆管系の検討部位

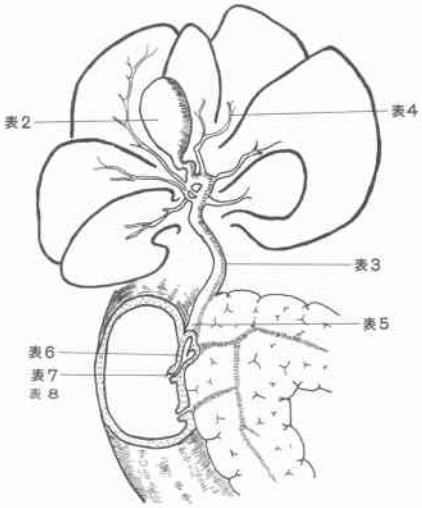

図3　犬乳頭部構造

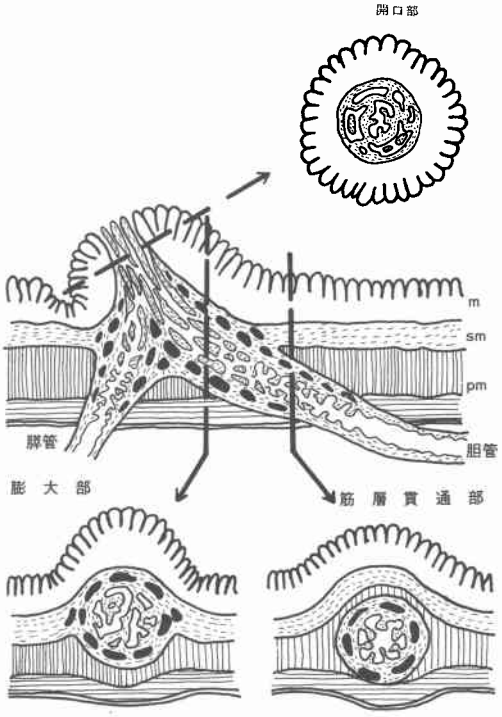

（4）病理標本作製

胆管系各部位の標本は10% Formalin 液固定後 Hematoxylin-Eosin 染色 Azan mallory 染色にて鏡検した．

図4　乳頭部縦断面（×4）

なお乳頭開口部より十二指腸壁外胆管までの間は連続切片を作製した．また乳頭部は胆管走行に対して横断面と縦断面の2方向にて検索した．その構築図を図に示したが（**図3，4**），開口部は十二指腸粘膜上皮面より十二指腸の管腔内に突出した部位を，膨大部は十二指腸粘膜上皮より固有筋層に至るまでの領域を，筋層貫通部は固有筋層より十二指腸漿膜までの部位を示す．

（5）胆管内墨汁注入試験

十二指腸切開を行い乳頭開口部よりアトムの栄養チューブ Fr 4 を胆管内に3cm 挿入した後，注入圧250mm H_2O にて墨汁を注入しつつ肝十二指腸靱帯部および総胆管周囲のリンパ路へ墨汁色素が流出する時点で犬を屠殺した．その後総胆管および十二指腸を剔出し，直ちに10% Formalin 固定後，組織標本を未染色と Hematoxylin Eosin 染色にて作製し，墨汁の流れについて検鏡した．

II〕結　果

（1）胆道系の肉眼的所見

胆嚢炎作製後3日目の胆嚢は緊満し壁肥厚も著明であり，隣接の肝葉にて被包された状態で存在する．しかし肝実質への炎症の波及は明らかでない．1乃至3カ月後では，胆嚢の壁肥厚は増強し遠隔肝葉を含めた肝実質の膿瘍形成を認めた．胆嚢内の所見は胆嚢炎作製3日以内の初期では胆泥，菌塊を含む汚染胆汁を，7日以上の長期群では胆砂，胆石形成を含む白色胆汁を認めた．

総胆管の外径は対照群の平均（means±S.D；N.＝6）2.0±0.3mm であり，胆嚢炎作製3日目3.8±0.4，7日目4.4±0.5，1カ月目4.8±0.3，3カ月目6.5±1.0と漸次拡張した（**表1**）．しかも1カ月，3カ月群では胆管壁の肥厚を伴った．すなわち初期の総胆管の拡張は主

図9　十二指腸筋層貫通部胆管（×4）1カ月犬

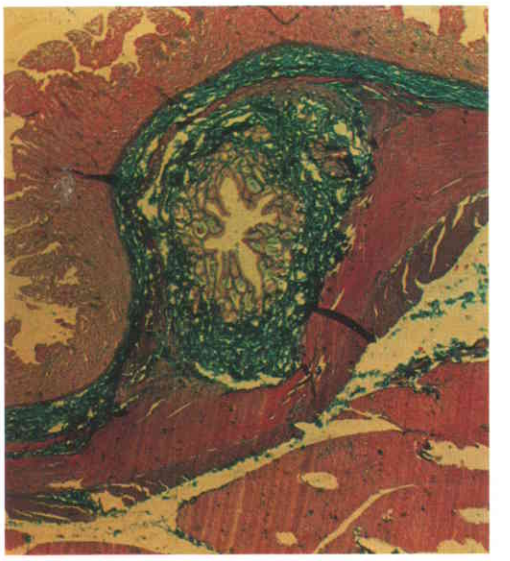

胆管周囲結合織増生，Oidd 氏筋萎縮，粘膜上皮下への線維化の出現を認める．

として胆汁うっ滞により，また長期群では炎症による壁肥厚を伴う拡張所見を呈した．なお総胆管内胆汁は胆嚢内胆汁と同様に汚染された感染胆汁であり，黄色胆砂，菌塊の形成を急性期より認めた．

胆管が開口する乳頭の形態は全経過を通じて腫大と発赤が主所見であった．また黄色の胆汁塊のかんとん，十二指腸腔内への乳頭開口部の突出勃起の所見を多数例に認めた（**図5**）．しかし，乳頭開口部周囲の十二指腸粘膜並びに遠位側の主膵管開口部には異常所見を認めなかった．

（2）病理組織学的所見

まず組織標本作製にあたって，犬の乳頭部構造を連続切片にて検討した．**図3**はその構築像で総胆管の走行に対する横断面と縦断面の組織模式図を示した．胆管開口乳頭は副膵管と同時開口型であり，膨大部では結合組織および各々の Oddi 氏筋により両者は隔絶され，この部より胆管と膵管に別れ，それぞれ十二指腸筋層を貫ぬく．膵管は膵実質内で主膵管に合流し，胆管は十二指腸壁外で中枢側総胆管へ移行する．一方胆管粘膜は十二指腸筋層貫通部より乳頭状となり，膨大部から開口部ではさらにこれが著明となり網目状かつ乳頭状にはりめぐらされている．Oddi 氏筋は十二指腸筋層より別れて胆管および膵管周囲に粗に散在する．

表1　総胆管外径測定値

対照群	n:10	2.0±0.3mm
3日群	n:5	3.8±0.4mm*
7日群	n:9	4.4±0.5mm*
1ヵ月群	n:5	4.8±0.3mm*
3ヵ月群	n:3	6.5±1.0mm**

* P<0.001　　** P<0.02

図5　十二指腸切除標本肉眼像（7日目犬）

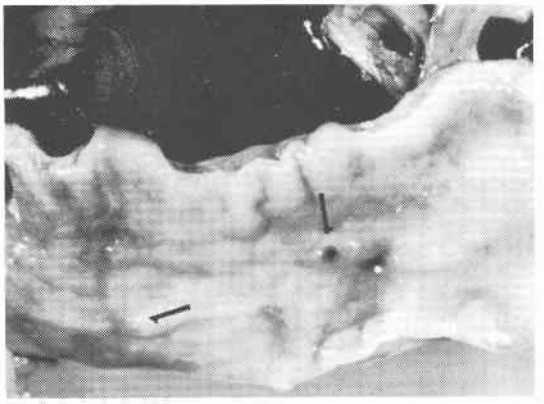

右→印　胆管開口乳頭，発赤，腫脹を認める．
左→印　主膵管開口乳頭，発赤，腫脹なし．

表2　胆嚢の組織学的所見

	実験犬番号	粘膜上皮			粘膜固有層						粘膜下組織・筋層					胆嚢壁変形度
		脱落	過形成	線管増生	多核白血球浸潤	慢性炎症細胞浸潤	浮腫	線維化	出血	うっ血	多核白血球浸潤	慢性炎症細胞浸潤	浮腫	線維化	出血	
24時間群	I_3	−	−	−	++	++	−	−	−	−	++	++	++	−	+	−
	I_5	−	−	−	+	−	++	−	−	−	++	+	−	−	++	−
	I_6	+	−	−	++	−	++	−	++	−	++	+	−	++	−	−
	I_{10}	−	−	−	++	−	−	−	−	−	++	++	+	−	+	−
3日群	I_8	−	−	−	++	+	+	−	−	+	++	+	++	−	+	+
	I_{19}	++	−	−	+	+	+	−	−	+	+	+	++	−	+	+
	I_{20}	+	−	−	−	++	+	−	−	+	+	++	+	++	++	−
	I_{26}	−	−	−	−	++	−	−	−	−	+	+	+	−	++	−
7日群	I_3	−	++	−	+	++	++	+	−	+	+	+	−	+	+	+
	I_5	−	−	−	+	++	+	+	−	+	+	++	+	+	+	−
	I_{12}	+	−	−	++	+	++	+	−	+	+	++	++	+	+	+
	I_{13}	−	−	−	++	−	++	+	−	+	++	+	++	+	+	+
	I_{16}	−	++	−	++	+	++	+	+	+	++	+	++	+	++	+
14〜30日群	I_{14}	−	++	−	++	+	++	+	−	−	++	++	++	+	−	+
	I_{15}	−	++	−	+	++	++	+	−	−	+	++	++	+	−	−
	I_{17}	−	++	−	+	++	++	++	+	+	+	++	+	++	+	+
	I_{18}	−	−	−	+	++	+	++	−	−	+	++	−	++	−	−
3ヵ月群	I_{21}	−	++	−	+	++	+	++	−	+	+	++	+	++	−	+
	I_{22}	−	++	−	+	++	+	++	−	+	+	++	++	++	−	+
	I_{28}	−	−	−	+	++	++	++	−	+	+	++	++	++	−	+

対照群の胆管系各部の所見をみると仔犬群では細胞浸潤，浮腫，線維化等の炎症像を全く認めない．しかし雑種成犬群では，各部ともに粘膜下のリンパ球浸潤を軽度に認めるが線維化増強の所見はない．乳頭開口部，壁内胆管は上部胆管系よりもリンパ球浸潤が強く，周囲結合織層も厚い．

図6　胆嚢（×10）7日目犬

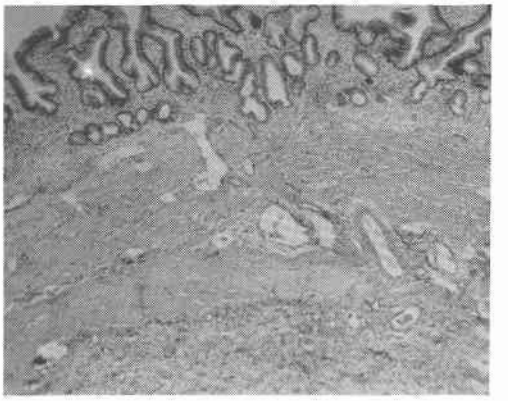

粘膜下浮腫，細胞浸潤，粘膜上皮の過形成，肝実質への細胞浸潤を示す．

表3　総胆管の組織学的所見

	実験犬番号	粘膜上皮			粘膜固有層						粘膜下組織・筋層					
		脱落	過形成	線管増生	多核白血球浸潤	慢性炎症細胞浸潤	浮腫	線維化	出血	うっ血	多核白血球浸潤	慢性炎症細胞浸潤	浮腫	線維化	出血	胆嚢炎
24時間群	I_7	−	−	−	−	+	++	−	−	+	++	+	++	+	−	++
	I_9	−	−	−	+	+	+	−	−	+	+	+	+	−	−	+
	I_{11}	+	−	−	++	+	++	−	−	−	++	+	++	−	−	+
	I_{10}	−	−	−	+	+	+	+	−	+	++	+	+	+	−	++
3日群	I_8	−	−	−	+	++	−	+	−	+	++	++	−	−	−	++
	I_{19}	+	−	−	++	+	++	++	−	+	++	+	++	++	−	++
	I_{20}	+	−	−	+	+	++	+	−	+	+	++	+	+	++	+
	I_{26}	−	−	−	++	+	++	+	−	+	+	+	++	+	+	+
7日群	I_3	−	−	−	+	++	−	+	−	+	+	++	−	+	−	++
	I_5	−	+	−	++	+	+	++	−	+	++	+	+	++	+	++
	I_{12}	−	−	−	+	++	++	+	−	+	+	++	++	+	−	++
	I_{13}	−	−	−	+	++	++	−	−	+	+	++	++	−	−	+
	I_{16}	−	−	−	+	++	+	+	−	+	++	+	+	+	+	++
14〜30日群	I_{14}	−	−	−	++	++	++	+	−	+	++	++	++	+	−	+
	I_{15}	+	−	++	+	++	++	++	−	++	+	++	++	++	−	+
	I_{17}	+	−	−	+	++	−	++	−	+	+	++	−	++	−	++
	I_{18}	+	−	−	+	+	+	+	−	−	+	+	+	+	−	++
3ヵ月群	I_{21}	+	+	−	++	++	++	+	−	−	++	++	++	+	−	+
	I_{22}	−	+	−	++	++	++	++	−	+	++	++	++	++	−	+
	I_{28}	−	−	−	+	+	++	+	−	−	−	+	++	+	−	+

a）胆嚢（表2）

胆嚢炎作製24時間目で，すでに粘膜固有層のうっ血，

図7　総胆管（×4）7日目犬

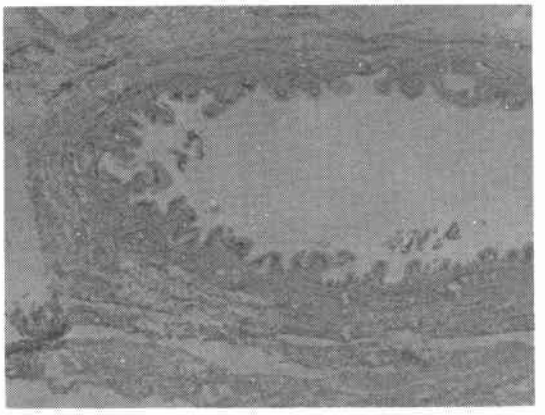

粘膜上皮過形成，外膜周囲の細胞浸潤，線維芽細胞出現の胆管周囲炎像を示す．

表4　肝管の組織学的所見

		グリソン鞘の変化			肝実質の変化		
	実験犬番号	胆管上皮の変化	細胞浸潤	線維化	細胞浸潤	嚢胞形成	出血
24時間群	t_1	−	−	−	−	−	−
	t_5	−	−	−	−	−	+
	t_9	−	−	−	−	−	−
	t_{13}	−	−	−	−	−	−
3日群	t_4	−	+	−	+	−	−
	t_{10}	−	−	−	−	−	−
	t_{16}	−	+	+	+	−	+
	t_{20}	−	−	−	−	−	−
7日群	t_3	−	+	+	−	−	+
	t_7	−	−	−	−	−	−
	t_{11}	−	+	+	+	+	−
	t_{15}	−	−	−	−	−	−
	t_{19}	−	−	−	−	−	−
14〜30日群	t_{14}	−	−	−	−	+	−
	t_{18}	−	+	−	−	−	−
	t_{12}	−	−	−	−	−	+
	t_{22}	−	+	++	−	−	+
3カ月群	t_{21}	−	+	++	−	−	+
	t_{23}	−	+	++	−	−	+
	t_{28}	+	++	++	+	++	+

浮腫と好中球浸潤を認め，粘膜下層や筋層では細胞浸潤のほか出血が主要所見であり，急性出血性胆嚢炎の像を示す．出血は7日群まで著明であり，2週以上の長期経過群では線維化形成が現われる．粘膜上皮は長期群ほど過形成性変化が強く，また粘膜下層の細胞浸潤も長期になるほど，好中球浸潤と慢性炎症細胞（リンパ球，プラスマ細胞）の混在が著明となる．胆嚢外膜周囲と胆嚢床から肝実質への細胞浸潤も3日目群より出現し，肝内への浸潤性膿瘍形成を11/16例に認めた．**図6**は7日群における粘膜上皮の過形成，粘膜固有層の浮腫，細胞浸潤および肝内細胞浸潤像である．

b）総胆管（**表3**）

総胆管粘膜上皮の変化は一般に全経過を通じて軽度である．しかし粘膜固有層の炎症性変化はうっ血，浮腫を主体に急性期群，長期群ともに認められ，長期群では好中球，リンパ球，プラスマ細胞の混在が多くなり，軽度

表5　十二指腸壁外胆管の組織学的所見

		粘膜上皮			粘膜固有層						粘膜下組織・筋層					
	実験犬番号	扁平化	過形成	腺管増生	多核白血球浸潤	慢性炎症細胞浸潤	浮腫	線維化	出血	うっ血	多核白血球浸潤	慢性炎症細胞浸潤	浮腫	線維化	出血	出血
24時間群	t_1		−	−	−	−	−	+	−	−	−	+	−	−	−	−
	t_5	−	−	−	−	+	−	+	−	−	−	−	−	+	−	++
	t_9	+	−	−	+	++	+	+	−	−	−	++	+	+	−	++
	t_{13}	−	−	−	−	+	+	+	−	−	++	++	+	+	−	++
3日群	t_4	−	−	+	+	++	−	+	−	+	+	++	−	+	−	+
	t_{10}	−	−	+	+	+	+	−	−	+	+	+	+	−	−	+
	t_{16}	−	−	−	++	+	+	−	−	+	++	+	+	−	−	+
	t_{20}	−	−	−	++	+	−	+	−	−	++	+	+	−	−	+
7日群	t_3	−	−	−	+	++	−	++	−	+	+	++	−	++	−	+
	t_7	−	−	+	++	+	++	++	−	−	++	−	++	++	−	+
	t_{11}	−	−	−	+	+	++	+	−	−	++	+	++	+	−	++
	t_{15}	−	−	−	++	+	++	+	−	+	++	+	++	+	−	+
	t_{19}	−	−	−	−	+	+	+	−	−	−	+	+	+	−	+
14〜30日群	t_{14}	−	+	−	++	++	+	+	−	++	++	+	++	+	−	+
	t_{18}	+	−	−	+	++	++	++	−	++	+	++	++	++	−	+
	t_{12}	+	−	−	−	++	−	++	−	+	−	++	−	+	−	+
	t_{22}	−	+	+	+	++	++	+	−	−	+	++	++	+	−	+
3カ月群	t_{21}	−	+	+	++	+	++	+	−	+	+	++	+	+	−	+
	t_{23}	−	−	+	+	+	+	+	−	+	+	++	−	++	−	+
	t_{28}	−	−	−	++	+	++	+	−	+	++	++	+	+	+	++

の線維化傾向を示す．粘膜下組織も同様に細胞浸潤を主体とするが，粘膜固有層よりも粘膜下層，外膜下の細胞浸潤，線維芽細胞の出現等胆管周囲炎の炎症像を示す．すなわち，粘膜上皮の変化より粘膜下層から外膜への慢性炎症細胞浸潤，線維化が著明である（**図7**）．

c）肝管（**表4**）

肝組織は胆嚢より遠隔葉である左葉と右葉より採取して検討した．肝管上皮は胆嚢や総胆管と異なり，過形成性変化，腺管上皮の萎縮，うっ血などの所見は認められない．グリソン鞘内の胆管周囲の細胞浸潤は20例中9

図8　十二指腸壁外胆管（×10）7日目犬

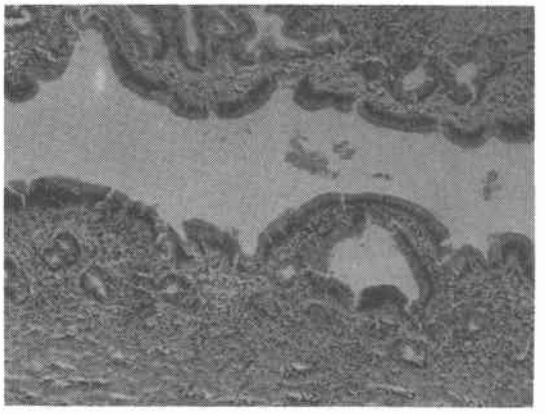

粘膜下炎症細胞浸潤，上皮過形成，線維化による壁肥厚を示す．

表6　十二指腸筋層貫通部胆管の組織学的所見

	実験犬番号	粘膜上皮 腺管増生	粘膜上皮 過形成	粘膜上皮 腺管増生	粘膜固有層及び下層 多核白血球浸潤	粘膜固有層及び下層 慢性炎症細胞浸潤	粘膜固有層及び下層 浮腫	粘膜固有層及び下層 線維化	粘膜固有層及び下層 うっ血	Oddi氏筋 萎縮	Oddi氏筋 線維化	主所見
24時間群	t_1	−	−	−	+	+	++	−	+	−	−	結合織内細胞浸潤
	t_5	−	−	−	+	+	+	+	+	+	+	Oddi 萎
	t_8	−	+	−	++	+	+	+	+	細胞浸潤		細胞浸潤
	t_{10}	−	−	−	−	+	−	+	−	−	−	軽度
3日群	t_4	+	−	−	+	++	+	++	−	+	++	線維化
	t_{16}	−	−	−	+	++	+	+	+	−	−	炎症細胞浸潤
	t_{23}	−	+	−	+	++	++	+	−	−	−	浮腫
	t_{26}	−	−	−	−	++	+	+	−	−	−	慢性炎症細胞浸潤
7日群	t_3	−	−	++	−	+	+	+	+	−	−	腺管増生
	t_7	−	−	−	−	++	−	++	+	++	+	細胞浸潤
	t_{12}	−	−	−	+	+	+	+	−	+	+	結合織増生
	t_{13}	−	−	−	+	+	++	+	−	+	++	結合織増生
	t_{18}	−	+	−	+	++	++	+	−	−	−	細胞浸潤
14〜30日群	t_{14}	−	+	−	+	++	−	+	+	細胞浸潤		細胞浸潤
	t_{19}	−	−	−	+	++	++	++	−	細胞浸潤		細胞浸潤
	t_{21}	+	−	−	++	+	++	++	−	細胞浸潤		細胞浸潤
	t_{27}	+	+	−	+	++	++	+	−	+	++	浮腫
3カ月群	t_{11}	−	−	++	+	++	−	+	+	細胞浸潤		細胞浸潤
	t_{20}	−	−	++	+	++	++	++	+	細胞浸潤		細胞浸潤
	t_{28}	−	−	++	+	++	+	++	+	細胞浸潤		線維化

例，45%に認められ，長期群ほど細胞浸潤の頻度が高い．線維化増強は20例中7例35%で3カ月群では全例に認めている．肝実質内への細胞浸潤，膿瘍形成は20例中5例，25%であり，7日以降に膿瘍形成を証明しやすくなる．

d）十二指腸壁外胆管（表5）

総胆管が肝十二指腸靱帯より別れてから十二指腸壁内へ進入するまでの間を壁外胆管と規定して検索した．粘膜上皮の腺管増生を20例中7例，35%に認める．粘膜固有層では浮腫とうっ血を主体に急性，慢性炎症細胞の混在を全経過を通じて認めるとともに，外膜への炎症の波及による周囲炎も高度である．膵臓への浸潤は膵被膜に妨またげられているためか全く認められない．胆管周囲への細胞浸潤は十二指腸漿膜外の脂肪組織と結合組織に著明である．胆管周囲の線維化は長期経過群に高度である．**図8**は壁外胆管の粘膜下浮腫と細胞浸潤および周囲炎像を示す．

e）十二指腸筋層貫通部胆管（表6）

粘膜上皮は総胆管側でも乳頭状構造を示すが，膨大部に近づくにつれて丈の高い乳頭状形成を示すようになる．この領域の粘膜上皮の所見では腺管増生が3カ月群全例に顕著に認められた．粘膜固有層および下層では全期間を通じて急性炎症細胞と慢性炎症細胞の混在がみられた．とくに3日群より慢性炎症細胞浸潤と浮腫が増加し，長期群ほど慢性炎症細胞が多数を占め，浮腫傾向も著明である．粘膜下層の線維化も胆嚢炎作製2週目以降では増強し3カ月群では最も強い．Oddi 氏筋の形態をみると萎縮が20例中6例，30%に，線維化が20例中6例に認められ，しかも萎縮と線維化は同一実験犬に認められた．その他，Oddi 氏筋内への細胞浸潤が20例中6例に認められ，とくに粘膜固有層と下層の炎症所見が強いものに著明であった．この部位の胆管も総胆管や肝内胆管と同様に急性炎症から慢性炎症へと移行し，不可逆的変化の様相を示すが，同時に常に急性炎症所見を伴う（**図9**）．この様に線維化を伴う炎症所見は不可逆的病変であることを示唆する．

f）膨大部ならびに乳頭開口部（表7，8）

膨大部粘膜は一部丈の高い乳頭状構造をとりながら開口部に突出する．一般に胆管と膵管は膨大部でそれぞれの周囲に結合織と Oddi 氏筋を有しつつ開口部で合流する．胆管の炎症性変化は膨大部膵管にはほとんど波及せず，膵管上皮および粘膜下組織に炎症性変化を認めない．膨大部では筋層貫通部胆管と同様の炎症所見を示し，粘膜下層の浮腫を主体に線維化が長期群ほど増強し，慢性炎症細胞浸潤を主とした充血，急性炎症細胞浸潤の所見も著明である．Oddi 氏筋の萎縮，線維化は3カ月群に高度である．

乳頭開口部では炎症の持続につれ，粘膜上皮の過形成

表7　膨大部の組織学的所見

	実験犬番号	粘膜上皮 脱落	粘膜上皮 過形成	粘膜上皮 腺管増生	粘膜固有層及び下層 多核白血球浸潤	粘膜固有層及び下層 慢性炎症細胞浸潤	粘膜固有層及び下層 浮腫	粘膜固有層及び下層 線維化	粘膜固有層及び下層 うっ血	Oddi氏筋 萎縮	Oddi氏筋 線維化	主所見
24時間群	t_1	−	−	−	+	+	++	+	+	−	−	浮腫
	t_5	−	−	−	+	+	+	+	++	−	−	血管新生
	t_9	+	+	−	++	+	+	++	+	細胞浸潤		炎症細胞浸潤
	t_{10}	−	−	−	+	+	+	+		−	−	軽度
3日群	t_6	+	−	−	+	+	+	−	+	−	−	浮腫
	t_{19}	−	−	−	+	+	+	−	+	−	−	浮腫
	t_{23}	−	+	++	+	++	++	+	−	+	−	腺管増生
	t_{35}	−	−	−	+	++	+	−	+	−	−	血管新生リンパ管拡張
7日群	t_3	−	−	+	−	+++	+	++	++	−	−	血管新生
	t_7	−	−	−	+	+++	++	+	++	−	−	細胞浸潤
	t_{12}	−	−	−	+	++	++	+	+	−	+	線維化
	t_{13}	+	−	−	+	++	+	+	+	−	−	細胞浸潤
	t_{34}	−	+	−	+	++	+++	+	+	−	−	浮腫
14〜30日群	t_{14}	−	−	+	−	++	−	++	+	−	−	腺管増生
	t_{15}	−	−	−	+	+	+	+	+	細胞浸潤		細胞浸潤
	t_{17}	+	+	++	++	+	++	++	−	+	++	腺管増生
	t_{27}	+	萎縮		+	+	+	+++	−	+	++	線維化
3カ月群	t_{21}	−	−	−	+	++	++	+	+	+	++	浮腫
	t_{22}	+	萎縮		+	++	+	++	+	+	++	線維化
	t_{28}	−	−	−	−	+	+	++	+	+	+	固有層肉芽化

表8　乳頭開口部の組織学的所見

	実験犬番号	粘膜上皮 脱落	粘膜上皮 過形成	粘膜固有層及び下層 多核白血球浸潤	粘膜固有層及び下層 慢性炎症細胞浸潤	粘膜固有層及び下層 浮腫	粘膜固有層及び下層 線維化	粘膜固有層及び下層 うっ血
24時間群	t_1	−	−	+	+	++	−	+
	t_5	−	−	+	+	+	−	+
	t_9	−	−	++	+	+	−	+
	t_{10}	−	−	++	+	+	−	+
3日群	t_6	−	+	++	+	+	−	+
	t_{19}	−	−	++	+	++	−	+
	t_{23}	−	−	+	++	++	−	+
	t_{35}	−	−	+	+	+	−	+
7日群	t_3	−	−	+	+	++	+	+
	t_7	−	+	+	+	++	−	+
	t_{12}	−	−	+	+	++	−	−
	t_{13}	−	−	++	+	++	+	+
	t_{34}	−	−	+	+	++	−	+
14〜30日群	t_{14}	−	−	+	+	+	+	+
	t_{15}	−	+	++	++	++	+	+
	t_{17}	−	+	++	+	++	−	+
	t_{27}	−	+	+	++	++	+	+
3カ月群	t_{21}	−	+	++	+	++	+	+
	t_{22}	−	+	++	+	++	+	+
	t_{28}	−	+	++	++	++	−	+

と粘膜固有層の軽度の線維化をみるが著明でない．全例に著明な浮腫，充血，細胞浸潤の急性炎症像を認めた．

図10　膨大部（×10）3ヵ月犬

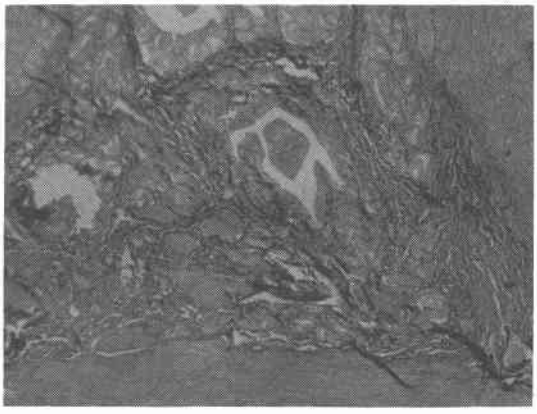

胆管間質への線維化と Oidd 氏筋周囲の線維化増強著明である．

図11　乳頭開口部（×10）7日犬

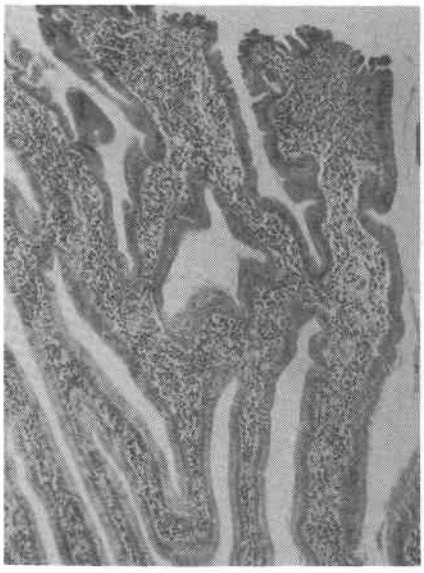

著明な浮腫，炎症細胞浸潤，赤血球充血を示す．

周囲の十二指腸粘膜の炎症所見は軽微である．**図10**は3カ月群における膨大部胆管間質の線維化像である．**図11**は7日群における乳頭開口部の浮腫，細胞浸潤，うっ血を示す．

g）胆管内墨汁注入時の組織所見

胆嚢炎および胆管炎時の炎症波及経路を胆管内墨汁注入により検索した．すなわち胆管炎時には胆管内圧上昇を認めるので墨汁注入時に胆管内圧を加圧して胆汁が胆管内腔よりどのような経路で漏出するかを検討した．**図**

図12　墨汁注入法（×4）

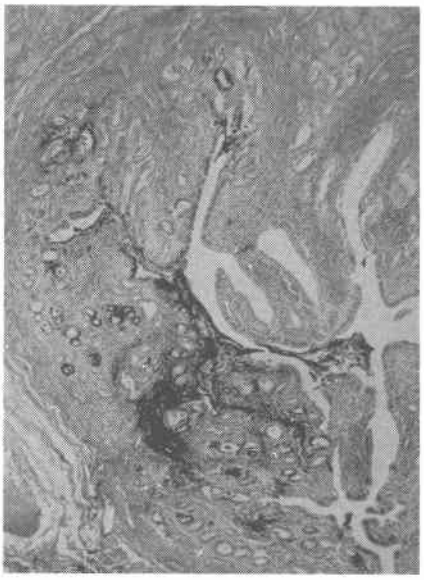

胆管内腔より粘膜下，粘膜下組織リンパ管へと墨汁色素は移行している．

12では墨汁は膨大部，筋層貫通部，総胆管のいずれの部位でも粘膜の関門を透過し，粘膜固有層よりほぼ垂直に下層へ入り，リンパ管に吸収されて十二指腸壁外または総胆管外膜外へ排出され，リンパ管内を通り腸間膜根部リンパ節へ流入した．この墨汁検査により，胆管内圧が上昇すればするほど胆管内より容易に胆汁もしくは胆汁内細菌やその毒素が粘膜関門を通過して胆管漿膜下ならびに漿膜外へ流出することが推定された．

h）組織学所見のまとめ

E. coli による胆嚢炎の作製により，胆管内に細菌が常在する状態を作ると，胆嚢炎よりの炎症波及と同時に胆管を原発巣として肝胆道系に炎症が進展することを示した．急性炎症から慢性炎症への移行と同居するように，常に急性炎症細胞浸潤，浮腫，充血等の急性炎も各部位に存在した．すなわち胆管内に炎症を惹起する菌が存在することは炎症の継続と組織の炎症反応の進行性変化を推進すると考える．

III〕考　察

本実験では細菌性胆嚢炎に併発する乳頭炎の発生機序，ならびに乳頭炎の推移を，胆管系の一病変として把えた．そのため胆道系のすべての領域にわたり，経時的に病理組織学的観察を行い，各部位の炎症の程度と進展度を比較したものである．なお実験動物の選定には乳頭部解剖学上，人間に類似する胆膵管の共通開口を有するものおよび胆嚢を有する動物として犬を使用した．犬は胆管開口乳頭に膵管も同時に開口しており，さらにその遠位側に独立した主膵管開口部を有する．丁度，ヒトの Santorini 管に胆管が開口した状態と一致する．さて十二指腸乳頭部の炎症に関して既に Chou[13]，Nardi[14]，Acosta[2]，Mc Phedran[15]，Grage[16] らにより，また本邦においても，槇[17]，森[18]，福島[19]による実験的，ならびに中村[21]，中田[9]，梅園[22][23][24] らの臨床的組織学的研究がある．福田[8] は3例の臨床例（良性乳頭狭窄）について肝内胆管，総胆管と乳頭部の組織学的変化を報告したが，これらの病変の相互関係は明らかにしていない．胆道系疾患と乳頭炎の関連性については，阿部[25][26]の臨床的報告によると胆道疾患38例中11例に乳頭狭窄を認め，これらの組織学的検索で線維化を64％に，浮腫を34％に認めている．Weiner[11]（1970年）は実験的に Staphylococcus toxin を使用し胆嚢炎より膵炎を，膵炎より胆嚢炎をそれぞれ作製して，炎症の波及経路はリンパ行性であるとした．また武田[20]は犬で化学的十二指腸炎を作製すると十二指腸壁側胆管に炎症が波及すると報告した．著者は実験的に E. coli を用いて胆嚢炎を作製したが，諸家[11][27]の報告と同様に胆嚢は浮腫，細胞浸潤，出血を主体とした所見を得た．胆嚢炎作製時に胆嚢管に滅菌綿花をほぼ閉塞状態で挿入したのは臨床例にみられる急性閉塞性胆嚢炎の炎症像に類似させるためである．この結果，胆嚢内に注入した E. coli は胆嚢内胆汁を培地として増殖し，胆嚢管内綿花を透過して常時胆管内へ少量づつ流出したものと考えられる．したがって E. coli による胆嚢炎が胆管系におよぼす影響と，同時に E. coli 自身による胆管炎の病態を合せ検討したことになる．胆嚢および総胆管，肝管，乳頭部の炎症所見は急性期より慢性期に至るまでほぼ平行して推移した．すなわち，胆汁中の E. coli による慢性的炎症刺激により，組織反応として主として急性炎症所見を，他方では慢性炎症へと移行し，胆管全体にわたり胆管内腔に近い粘膜下層では細胞浸潤，浮腫，充血を主体とした所見をとる．福島[19]，森[18]，武田[20]は乳頭炎を作製して，乳頭部総胆管側（十二指腸壁外胆管）の組織像と胆管内圧の推移を検討し，乳頭炎による胆管炎の発生と胆管内圧の上昇を報告した．また Williams[28] も閉塞した胆管内に E. coli を注入することにより，胆管内圧がさらに上昇することを報告した．本実験においても乳頭部の炎症により胆管の拡張，壁肥厚，胆管周囲炎など胆管炎が増

強する所見を得た．さて，人の乳頭開口部の粘膜構造については詳細な報告[29)30)31)32)33)34)35)]があるが，犬では前記した様に乳頭開口部の粘膜は膨大部よりも著明な乳頭状となっており，かつ多数の縦の隔壁により篩様の構造を示す．この部の炎症は充血，浮腫，細胞浸潤を全期間を通して認め，森[18)]，武田[20)]らの他の報告例とも一致する．このため開口部の粘膜は十二指腸内腔へ勃起する如く脱出し，胆管開口部を閉塞する．胆管の走行に対し横断面で連続切片を作製すると，開口部は粘膜上皮と粘膜の間質により網目状配列を形成しているが，同部の炎症により間質が浮腫状に腫大し網目状の管腔が著明に狭小化する．この状態が長期間継続すると，胆管内圧の上昇，胆汁うっ滞，胆管拡張がますます増強するものと推察される．以上，急性胆嚢炎の際の乳頭開口部は全期間を通して線維化などの慢性炎症所見を認めず，著明な浮腫，充血，細胞浸潤などの急性炎症所見のみが持続する．しかもこの急性乳頭炎は周囲の十二指腸粘膜には波及しない．中村[21)]，小林[23)]の報告も同様にこの部の炎症像は他の十二指腸粘膜像と明らかに差を認めると報告している．さて，実験的に乳頭部に損傷を加えた際の，胆管病変を検索する目的で武田[20)]は乳頭部にネラトンカテーテルを挿入して拡張刺激を与え，その組織像を経時的に観察した．そして急性炎症型としてcholangiopapillitis acuta, pericholangitis acuta, myositis acutaを，慢性炎症型としてcholangiopapillitis chronica, pericholangitis chronica, myositis fibrosa Oddiを，さらに両者の移行型である亜急性炎症型の3型に分類し，いずれの時期においても総胆管の拡張を認めたという．著者は胆管系全体の基本的変化として，急性胆嚢炎発生3日以内の急性期では急性炎症型を，7日前後では急性炎症＋慢性炎症移行型を，7日以上では慢性炎症進行型＋急性炎症型をとる．しかし乳頭開口部では常に急性炎症型であるとし，ついで胆嚢炎より胆管系への炎症の波及様式としては，(1) 胆汁内細菌の胆管上皮への直接刺激による急性胆管炎，(2) リンパ行性炎症波及による胆管粘膜下層並びに外膜下層の炎症，(3) 乳頭開口部浮腫により管腔の内圧上昇と拡張を来たし，これが胆管上皮のprotective barrierを炎症性並びに機械的に破綻し，炎症が胆管外膜外に波及すると考えた．事実，胆管系の炎症は粘膜下層から外膜へと急速に進展し，胆管周囲炎の像をとりながら慢性炎症へと移行する所見が得られた．このため十二指腸乳頭膨大部および十二指腸筋層貫通部胆管では周囲結合組織の増強，Oddi氏筋の変性，線維化萎縮という組織変化を示す．しかし3カ月の全経過を通じて粘膜上皮，間質は浮腫，細胞浸潤，うっ血などの急性炎症像が併存し，乳頭炎および胆管炎の主体は急性炎症であり，周囲組織の慢性炎症所見は二次的なものであろうと考える．Acosta[2)]らの多数の研究者は胆道疾患と乳頭炎の関連について胆道内圧，レントゲン像，内視鏡像，組織像の面より検討した結果，乳頭膨大部の構造およびOddi氏筋の機能を重視しているが，開口部の急性炎症像についての論議は極めて少ない．しかし乳頭開口部の浮腫による狭窄が胆管炎の増強に重要な一因となるのであって，また十二指腸筋層貫通部胆管の急性慢性炎症は乳頭開口部の浮腫寛解の妨げになるであろう．すなわち胆管炎を助長するのは胆汁内の細菌の存在と急性期の乳頭開口部粘膜浮腫による管腔狭窄であり，その結果胆管拡張，胆管周囲炎，Oddi氏筋変性などの二次的変化が出現するものと思われる．最後にWeiner[11)]は胆嚢炎より膵炎がおこるとして，その原因をリンパ行性炎症波及に求めているが，本実験では胆嚢炎ならびに乳頭開口部を含む胆管炎によって膵炎が惹起されることはなかった．胆管内墨汁注入試験によっても胆管と膵組織内の交通はみられず，膵への管腔内乃至リンパ行性炎症波及は否定し得る．したがって二次的膵炎発生により，逆に胆管炎を増悪させることは考えられなかった．

IV〕結　論

1．閉塞状態の胆嚢内にE. coliを注入すると胆嚢は粘膜下浮腫，細胞浸潤，粘膜下層出血を主とした急性炎症所見を示し，7日乃至1カ月以上継続すると粘膜上皮の過形成，肝床への細胞浸潤，線維化などの慢性炎症像の併存をみる．

2．総胆管は急性期では胆嚢と同様に急性炎症所見を，その後は胆汁うっ滞による胆管拡張と壁肥厚を伴う胆管周囲炎の組織像を示す．

3．肝臓は胆嚢床から直接に炎症が波及して肝実質内の細胞浸潤と肝膿瘍形成をみる一方，遠隔葉では胆管内経由によると思われるグリソン鞘内の胆管周囲炎（細胞浸潤，線維化），肝内細胞浸潤，肝内膿瘍形成を認めた．

4．十二指腸筋層貫通部，膨大部胆管の炎症も，胆管の炎症と平行して同様の所見を呈した．しかし開口部では全期間を通して間質の浮腫，急性，慢性炎症細胞の混在浸潤が主であり線維化は認めない．

5．膨大部に併存する膵管並びに胆管に近接する膵組織内には全く炎症像を認めない．

6．以上，E. coli による急性胆嚢胆管炎が乳頭開口部の浮腫を惹起し，胆汁の通過障害を来たすため胆管内圧が上昇して，胆管粘膜関門の透過性を増加させる．この結果，胆管上皮のみならず胆管周囲にも急性ならびに慢性炎症の波及を認め，かつこれらの病変は不可逆性に進行しうることを示した．

本論文の要旨は第12回日本消化器外科学会総会，第6回日本胆道外科研究会において発表した．

稿を終るにあたり研究の機会を与えられご指導，ご校閲下さった土屋涼一教授，および伊藤俊哉助教授に深謝するとともに，ご協力いただいた西村柳介博士，およびに教室の研究助手の諸氏に心より感謝する．

文　献

1) del Valle, D. et Donovan, R.: Coledoco-Odditis, retráctil crónica concepto clinico y quirurgico. Arch. argent. Enferm. Apar. Digest, **1:** 605—620, 1926.
2) Acosta, J.M. and Nardi, G.L.: Papillitis, inflammatory disease of the ampulla of vater. Arch. Surg., **92:** 354—361, 1966.
3) Acosta, J.M., et al.: Fibrosis of the papilla of vater. Surg. Gynecol. Obstet., **124:** 787—794, 1967.
4) Acosta, J.M. and Nardi, G.L.: Distal pancreatic duct inflammation. Ann. Surg., **172:** 256—263, 1970.
5) Paulino, F., et al.: Stenosis of sphincter of oddi. Surgery, **54:** 865—870, 1963.
6) 梅園　明：胆石症，胆嚢炎に対する経十二指腸乳頭形成術．手術，**22**：1101—1108，1968.
7) 田辺俊之：胆道と膵の関連を含む良性乳頭部病変について．日消会誌，**71**：973—987，1974.
8) 福田武隼：十二指腸乳頭炎の病理組織学的検討．日消外会誌，**8**：343—355，1975.
9) 中田一郎：ヒト総胆管末端部の形態学的研究．日消外会誌，**11**：471—486，1978.
10) 石川　功：ファーター乳頭部，小乳頭，傍乳頭部憩室，Promontory に関する形態学的研究．日消会誌，**73**：1003—1036，1976.
11) Weiner, S., et al.: Role of lymphatic system in the pathogenesis of inflammatory disease in the biliary tract and pancreas. The Am. J. Surg., **119:** 55—61, 1970.
12) Bondarenko, N.M., et al.: Morphological Changes in the Wall of Extrahepatic Bile Ducts in Experimental Acute Cholecystitis. YAK616, 366—002: 612, 357, 7, 1975.
13) Chou, S.T., et al.: A histochemical study of epithelial repair of the common bile duct in rats following mechanical injury. Pathology, **5:** 149—161, 1973.
14) Nardi, G.L.: Papillitis and stenosis of the sphincter of oddi. Surg. Clin. North Am., **53:** 1149—1160, 1973.
15) McPhedran, N.T.: Fibrosis of the ampulla of vacter. Arch. Surg., **83:** 458—461, 1961.
16) Grage, T.B., et al.: Stenosis of the sphineter of oddi. A clinicopathologic review of 50 cases. Surgery, **48:** 304—317, 1960.
17) 槇　哲夫：日本人胆道疾患と乳頭炎の問題．外科，**20**：529—533，1959.
18) 森　武彦：拡張刺激を加えた際の犬ファーター氏乳頭部の病理組織学的研究．弘前医学，**10**：61—69，1958.
19) 福島高文：胆道の病的生理知見補遺第2報所謂二次的ヂスキネヂーに関する実験的研究．弘前医学，**6**：351—359，1955.
20) 武田由紀夫：化学的十二指腸炎による胆道拡張．弘前医学，**13**：614—624，1960.
21) 中村　豊：各種胆道疾患，特に胆管拡張例における十二指腸乳頭部の病理組織学的究研．日外会誌，**61**：1219—1227，1960.
22) 小林絢三他：十二指腸乳頭炎の臨床的研究．日消会誌，**69**：1265—1280，1972.
23) 小林絢三：胆道系疾患における乳頭部の変化．胃と腸，**7**：1083—1091，1972.
24) 服部外志之：十二指腸乳頭部に関するレ線的研究．日消会誌，**68**：263—282，1971.
25) 阿部秀一：狭窄症状をしめした胆剔後乳頭炎について．外科診療，**3**：351—355，1971.
26) 阿部秀一：良性胆道疾患における乳頭部の変化．外科診療，**2**：174—179，1973.
27) 松岡国雄：実験的胆嚢炎における膵機能．第17回日消会秋季大会予稿集，1975.
28) Williams, R.D.: The significance of biliary pressure. Arch. Surg., **95:** 374—379, 1967.
29) 小野慶一：Oddi 筋の外科．現代外科学大系年刊追補（C）中山書店，東京，227—286，1976.
30) 坂本義博：総胆管末端の形態学的研究．医学研究，**25**：1067—1098，1955.
31) 山口　寛：邦人胆系の局所解剖知見．解剖学雑誌，**3**：193—229，1930.
32) 小沢正則他：乳頭部および胆管末端部の粘膜構造について．日平滑筋誌，**12**：243—244，1976.
33) 木原　彊：十二指腸 Vater 乳頭をめぐる二，三の問題．臨床と研究，**51**：473—488，1974.
34) 松浦　宏：十二指腸傍乳頭部病変の病態生理に関する研究（第1報）内科宝函，**21**：297—210，1975.
35) Boyden, E.A.: The anatomy of the choledochoduodenal junction in man. Surg. Gynecol. Obstet., **104:** 641—652, 1957.