日消外会誌　14（5）：687～691，1981年

開腹創内の異所性骨形成の2例

札幌医科大学第1外科学教室
後藤　幸夫　西尾　昭彦　中山　豊
久保　富男　横川　金弥　松沢　俊夫
水間　公一　福井　四郎　戸塚　守夫
早坂　滉

TWO CASES OF HETEROTOPIC BONE FORMATION IN LAPAROTOMY SCARS

Yukio GOTO, Akihiko NISHIO, Yutaka NAKAYAMA, Kinya YOKOKAWA, Tomio KUDO, Toshio MATSUZAWA, Koichi MIZUMA, Shiro FUKUI, Morio TOTSUKA and Hiroshi HAYASAKA

1st Department of Surgery, Sapporo Medical College and Hospital

開腹創瘢痕内の異所性骨形成は，本邦においてはまれなものとされているが，われわれは最近，胃ポリープおよび早期胃癌の手術後に創部瘢痕内に発生した異所性骨形成の2例を経験したので，若干の文献的考察を加えて報告する．

発生頻度は報告されているものよりかなり多く存在すると思われる．癌の再発とまぎらわしいので，本疾患を念頭におき，斜位あるいは接線方向でのX線撮影を施行し，不必要な試験開腹術を避けるべきであると考える．

索引用語：異所性骨形成

はじめに

開腹創瘢痕内の異所性骨形成は，1901年 Askanazy[1] がはじめて記載して以来，欧米においてはかなりの報告があるが，本邦においてはその報告は比較的稀である．

最近，われわれは開腹創瘢痕内に異所性骨形成を来した2例を経験したので，若干の文献考察を加えて報告する．

I. 症　例

症例1．59歳，男性

家族歴：特記すべきことなし

既往歴：20歳腎盂腎炎，23歳虫垂切除

現病歴：昭和48年3月，人間ドックでX線検査，内視鏡検査施行し，胃および十二指腸にポリープを指摘され，当外科教室にて上正中切開で開腹し，胃切開後ポリペクトミーを行う．組織学的には腺腫様ポリープであった．術後経過は順調であったが，術後3カ月頃に，開腹創瘢痕部に骨様硬の腫瘤を触知するようになり，精査を求めて来院．

現症：栄養良好，心肺に異常なし．腫瘤形成の他に訴えなし．上腹部正中切開瘢痕内に剣状突起より連絡して鶏卵大の骨様硬の腫瘤を触知するが，圧痛はない．

検査成績：血液像，肝機能とも異常なく，血清アルカリフォスファターゼ，血清カルシウム，無機リンも正常値．胃透視では異常陰影なし．腹部斜位X線像で腫瘤部に骨様像を認めた（図1）．

以上より Schloffer 腫瘤の診断にて手術を施行．

手術所見：前回手術創の周囲に皮膚切開を加え，瘢痕内腫瘤の摘出を行った．腫瘤の上端は剣状突起に連続し，下端は白線に移行しており，11×3×1.5cm の大きさであった（図2，3）．

組織学的所見：真皮表層から皮下組織にかけ硝子様化に伴う膠原線維と線維細胞とが不規則に交錯しながら増

図1　症例1　立位斜位X線像．化骨による陰影が認められる．

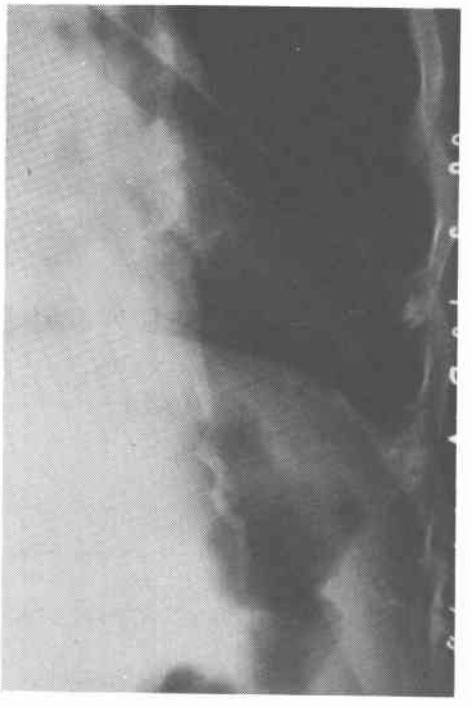

図2　摘出標本（症例1）．瘢痕組織内に新生骨が埋没

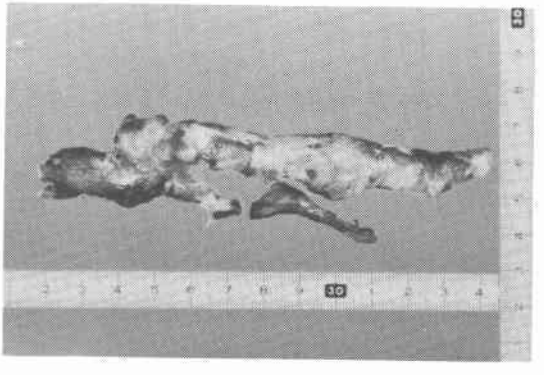

殖し，その境界は不鮮明．皮膚付層器は萎縮が強い．剣状突起に連続する軟骨組織は疎な軟骨細胞の分布を示すが，一部軟骨腫様なところあり，周囲軟部組織とは線維軟骨へと移行，一部化骨している（**図4**）．

症例2．45歳，男性

家族歴，既往歴：ともに特記することなし

現病歴：昭和40年自覚症状なかったが，胃集団検診で

図3　症例1　摘出標本X線写真

図4　症例1の病理組織像．硝子様化に伴う膠原線維と線維細胞の増殖

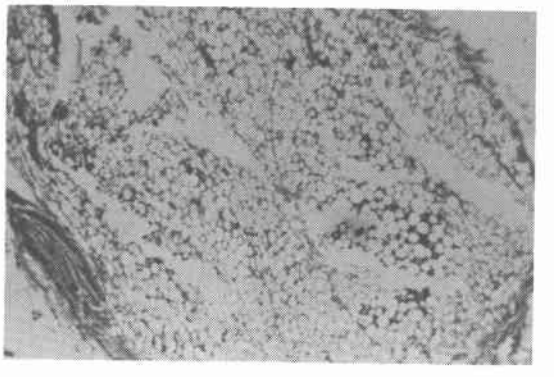

胃潰瘍といわれ，某医に約3カ月間入院．その後時々心窩部痛あり服薬する．昭和45年，胃集団検診で早期癌Ⅱc を疑われ精査にてⅡc，管状腺癌の診断．昭和45年7月当外科教室で上正中切開にて胃亜全摘を行う（Billroth Ⅰ法）．胃体部小湾やや前壁寄りに2.0×4.0cm のごく浅い陥凹性病変あり．術後経過は良好であったが，術後約2年後に開腹創瘢痕上部の硬結に気付くも，自覚症状なく，昭和53年頃より，とくに前屈時に上腹部に疼痛が出現した．

現症：栄養良好，心肺異常なし．腹部平坦で，上腹部に約20cm の正中切開創瘢痕あり瘢痕上部に境界やや明瞭な約9×2.5cm の硬結を浅く触知し，圧痛あり．

検査成績：血液像，肝機能に異常なし．胃透視では通過障害なく，残胃内腔に癌再癌を思わせる異常陰影欠損等はない，腹部接線X線像で硬結部に骨様像あり（**図5**）．

以上より，腹部瘢痕内異所性骨形成の診断のもとに手術を施行．

図5　症例2　腹部接線X線像

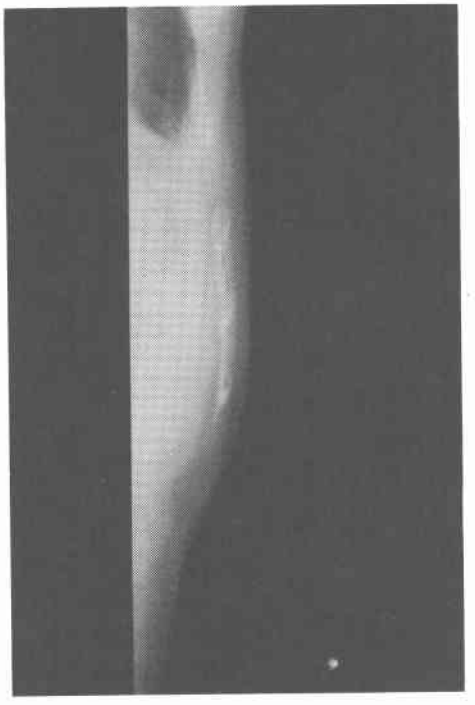

図6　症例2　摘出標本



手術所見：硬結上端は剣状突起と偽関節を形成し，下端は白線へと移行し，9×2×0.7cm の大きさであった（**図6，7**）.

組織学的所見：明らかな骨新生あり，ハヴァース管も散見され，一部に脂肪組織を含み小さい髄腔とみられるところあり.

II. 考　察

開腹創瘢痕内の異所性骨形成は，1901年の Askanazy[1] の発表以来，欧米においては多数の報告例があるが，本邦においては，1938年林ら[2]の胃癌手術後に発生した例の発表以来杉山ら[24]の発表まで40例に満たない（**表1**）.

図7　症例2の摘出標本X線写真

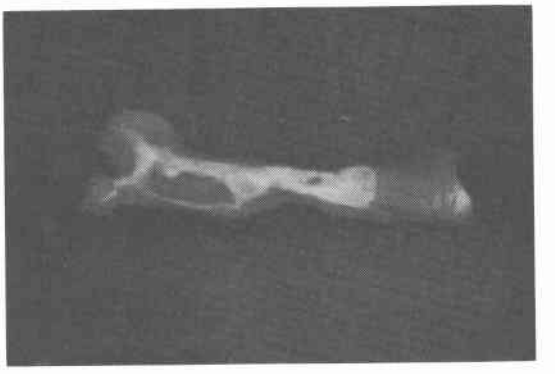

しかし無症状に経過するため見逃がされている例も多く，西谷[23]の報告では，胃切除術135例中5例に，Jaballas ら[25]は133例の上正中切開創に3例，Watkins[26] は143例中に3例，創部瘢痕内の異所性骨形成を認めており従来考えられていたほどには，まれなものではないと推測される.

異所性骨形成の症状としては，開腹創瘢痕部に一致した硬結あるいは腫瘤が生ずるほかは，無症状に経過するものがほとんどであるが，時には創部不快感，疼痛，躯幹の前屈制限，骨折，軋音などを認める.

発生部位は，本邦では大部分が上腹部正中切開創に認められており，剣状突起損傷との関連を考えさせるが，馬場ら[6]が集計した欧米例では，上腹部正中切開が約半数を占め次いで下腹部正中切開となっており，胃または下部泌尿器系手術に続発することが多い.

性別では，本邦例，欧米例ともに男性に圧倒的に多く，Classen ら[27]は30例全て男性であり Abeshouse[28] の17例も全て男性であった.

発生年齢は20歳から80歳に及んでいるが，手術を受ける機会の多い壮年者に多い.

発現までの期間は，術後13日目から数年に至るまでさまざまであるが，発育速度が意外に早い例もあることが知られる.

診断は既往歴と創部瘢痕の有無が重要であるが，X線検査も確定診断に有用であり，その際，斜位あるいは接線方向の撮影が望ましい．鑑別診断としては，主に癌の再発と異物であるが，癌の再発と骨形成の合併例も報告されている．本邦例の中には癌腹壁転移を疑って手術を

表1　本邦報告例

	報告者	発表年	年令	性	前回の手術診断	術前診断	発生部位	前回手術より発見までの期間	大きさ（cm）
1	林[2]	1938	64	♂	胃癌	胃癌再発（腹壁転移）	上正中部	4年	4×2×0.5
2	松本[3]	1942	47	♂	幽門狭窄	不詳	〃	3年	0.5×0.2
3	〃	〃	48	♂	胃癌	〃	〃	6日	不詳
4	木村[4]	1956	25	♂	虫垂炎	右下腹部膿瘍	右下腹部	18日	〃
5	松波[5]	1960	64	♂	胃癌	胃癌再発（腹壁転移）	上正中部	5カ月	7×3cm
6	馬場[6]	1963	43	♀	胃癌	〃（〃）	〃	1カ月	9×1×0.5
7	木村[7]	〃	50	♂	腸癒着症	Braun腫瘍	〃	不詳	10×1.5×0.5
8	大石[8]	1964	60	♂	穿通性胃潰瘍	二次的胃切除のため開腹	〃	7カ月	10×1
9	佐藤[9]	〃	不詳	不詳	イレウス	不詳	〃	4カ月	不詳
10	湯沢[10]	1965	47	♀	不詳	胃癒着症	〃	不詳	7.5×0.5×0.3
11	小野[11]	1966	51	♂	胃癌	胃癌再発（腹壁転移）	〃	6カ月	5.5×1×0.7
12	佐久間[12]	1969	60	♂	食道癌	食道癌再発	〃	不詳	4.7×5.5×0.3
13	矢野[13]	1970	42	♂	胃潰瘍	Schloffer腫瘍	〃	6カ月	10×2×1.5
14	〃	〃	46	♂	早期胃癌の疑い	術後腹壁ヘルニア	〃	15カ月	9×2.5×0.7
15	大塚[14]	〃	56	♂	胃癌	胃癌再発（腹壁転移）	〃	2.5カ月	13×1.5×0.7
16	〃	〃	56	♂	〃	〃（〃）	〃	4カ月	2×1.5×1
17	石川[15]	1973	41	♂	急性胆嚢症	デスモイド	〃	5カ月	13×1.5×1
18	〃	〃	44	♂	胃癌	結腸嚢閉鎖のため開腹	〃	3カ月	8×1×1
19	〃	〃	72	♂	〃	開腹創異所性化骨	〃	2年	8×1×0.5
20	〃	〃	53	♂	総胆管結石	総胆管結石切石のため開腹	〃	2年	6×0.5×0.3
21	守屋[16]	〃	54	♂	胃癌	不詳	〃	95日	不詳
22	遠藤[17]	〃	35	♂	屈曲胆嚢症	瘢痕内異所性骨形成	〃	3カ月	5.5×2.2×1.2
23	〃	〃	61	♂	胆石症	遺残結石	〃	46日	6.4×1.9×0.8
24	〃	〃	80	♂	横行結腸癌	瘢痕内異所性骨形成	〃	6年	3.5×2.5
25	藤田[18]	〃	60	♂	胃癌	胃癌再発（腹壁転移）	〃	10カ月	11×0.5
26	横山[19]	1974	57	♂	〃	瘢痕内異所性骨形成	〃	1.5年	6×1×1
27	竹内[20]	1975	55	♂	胃潰瘍	〃	〃	6年	6×10
28	〃	〃	58	♂	胃癌	胃癌再発（腹壁転移）	〃	4カ月	5×10
29	〃	〃	63	♂	〃	〃（〃）	〃	1年3カ月	5×4
30	山下[21]	1976	70	♂	〃	瘢痕内異所性骨形成	〃	2.7カ月	10×3×1.8
31	杉本[22]	〃	67	♂	膀胱乳頭癌	左下腹部の硬結	左下腹部	6年	4×4×3
32	〃	〃	55	♂	胃癌	胃癌再発（腹壁転移）	上正中部	13日	1.5×1.5
33	西谷[23]	〃	50	♂	胃潰瘍	開腹創部異所性骨形成	〃	23カ月	不詳
34	〃	〃	60	♂	〃	〃	〃	23カ月	〃
35	〃	〃	67	♂	〃	〃	〃	12カ月	〃
36	〃	〃	68	♀	胃癌	〃	〃	2.5年	〃
37	〃	〃	40	♂	胃潰瘍	〃	〃	4カ月	〃
38	杉山[24]	1977	61	♂	胃癌	開腹創瘢痕内異所性骨形成	〃	9カ月	8.5×1.5×0.5
39	自験例	1980	59	♂	胃ポリープ	Schloffer腫瘍	〃	3カ月	11×3×1.5
40	〃	〃	45	♂	胃癌	瘢痕内異所性骨形成	〃	2年	9×2×0.5

行っている例があるが，本疾患を念頭におきX線像にて証明できれば，不必要な試験開腹術は避けえたと考えられる．

治療は手術的切除が唯一の方法であるが，無症状のものはかならずしも摘出する必要はないと思われる．文献上切除後に再発した例はない．

異所性骨形成の機転に関しては炎症説，代謝説，化学的刺激説，骨膜説，神経説，化成説など諸説があるが，松波[5]は従来の説を2つに大別した．すなわち，(1) 既存の骨膜あるいは骨組織よりの連続または離散細胞の増殖を主張する特異造骨細胞説と，(2) 幼若結合識の化生による骨発生を考える化生説である．

一元的に説明することは困難と思われ，われわれの症例においては，剣状突起の損傷が関係しているように考えられるが，木村ら[7]は結局特異細胞説も化生説と同じ機序で化骨するものと解釈している．

結　語

2例の開腹創瘢痕内異所性骨形成を報告しその症状，成因などについて若干の文献的考察を加えた．発生頻度は報告されているものよりかなり多く存在すると思われる．癌の再発とまぎらわしいので，この疾患の存在を念頭におき，不必要な試験開腹術を避けるべきである．

文　献

1) Askanazy, M.: Zur Kenntniss der Knochenbildungen in Lunge und Pleura. Deutsch. Path. Gesellsch., **3**: 102—114, 1901.
2) 林　道之：胃癌手術後の腹壁瘢痕内化骨の1例．千葉医学会雑誌，第二部，**16**：132，1938.
3) 松本孝博：手術後腹壁瘢痕内骨形成の二例．日外会誌，**43**：292，1943.
4) 木村　亨：腹壁化成性骨形成の1例．日外会誌，**57**：1617，1956.
5) 松沢英一：癌転移を思わせた開腹創瘢痕内の骨形成．日本外科宝函，**29**：676—679，1960.
6) 馬場容二，可知稔己：開腹創瘢痕内の異所的骨形成．外科，**25**：316—319，1963.
7) 木村信良，古味信彦，中村庸一：開腹術後のBraun腫瘤と腹壁創瘢痕部の異所性骨形成の併発例．外科，**25**：1012—1016，1963.
8) 大石恒夫ほか：腹壁瘢痕内異所性骨形成の1例．日臨外会誌，**25**：234，1964.
9) 佐藤　巽：開腹創瘢痕内の異所性骨形成の1例．信州医誌，**13**：476，1964.
10) 湯沢　守：開腹手術創瘢痕部に発生した異所性骨形成の例．千葉医会誌，**40**：747，1965.
11) 小野慶一ほか：開腹創瘢痕内異所性化骨現象について．手術，**21**：500—503，1967.
12) 佐久間映夫ほか：胃瘻周囲にみられた異所性骨形成の1例．外科診療，**11**：239—243，1969.
13) 矢野博道ほか：開腹創内の異所性骨形成の2例．外科治療，**23**：593—597，1970.
14) 大塚　寿ほか：開腹創瘢痕内の異所性骨形成の2例．外科，**34**：637—642，1972.
15) 石川覚也ほか：開腹創瘢痕内異所性化骨の4例．外科，**35**：313—316，1973.
16) 守屋　明ほか：開腹創瘢痕内の異所的骨形成の1例．日外会誌，**74**：51，1973.
17) 遠藤尚孝ほか：開腹創内の異所性骨形成．臨床外科，**28**：861—866，1973.
18) 藤田茂夫ほか：開腹創瘢痕内の異所性骨形成の1例．外科診療，**15**：1146—1147，1973.
19) 横山寿雄ほか：早期重複胃癌根治手術後の腹壁瘢痕異所性骨形成の1例．日立医会誌，**24**：22—27，1974.
20) 竹内　隆ほか：開腹創瘢痕内の異所性骨形成の3例．臨床外科，**30**：245—250，1975.
21) 山下勝之ほか：開腹創瘢痕内の異所性骨形成の1例．外科診療，**18**：331—335，1976.
22) 杉本　栄ほか：手術瘢痕部の異所的骨形成例．日臨外会誌，**37**：498—503，1976.
23) 西谷　弘：胃切除術創に認められる異所性骨形成．日本医学放射線学会雑誌，**36**：880—887，1976.
24) 杉山雄一ほか：開腹創瘢痕内異所性骨形成の1例．医療，**31**：65—67，1977.
25) Jaballas, R.L., et al.: Heterotopic bone formation in abdominal scars. Am. Surg., **33**: 197—201, 1967.
26) Watkins, G.L.: Bone formation in abdominal scars after xiphoidectomy. Arch. Surg., **89**: 731—734, 1964.
27) Classen, K.L., et al.: Clinical and experimental observation on heterotopic osseos formation in abdominal wall scar. Surgery, **50**: 824—832, 1961.
28) Abeshouse, B.S.: Heterotopic bone formation following suprapubic prostatectomy. J. Urol., **59**: 50—54, 1948.