日消外会誌　14（8）：1160～1166，1981年

出血性胃潰瘍の臨床病理学的検討

東京厚生年金病院外科
町田武久　近藤良晴
山本登司　浅野　哲
同　病理科
高橋健一

A CLINICOPATHOLOGICAL STUDY OF BLEEDING GASTRIC ULCER

Takehisa MACHIDA, Yoshiharu KONDOH, Takashi YAMAMOTO and Akira ASANO
Department of Surgery, Tokyo Kosei Nenkin Hospital
Kenichi TAKAHASHI
Department of Pathology, Tokyo Kosei Nenkin Hospital

吐・下血を主訴として来院し，緊急内視鏡および手術を施行された出血性胃潰瘍83例につき臨床病理学的に検討した．男74例女9例と圧倒的に男に多く，平均年齢は男53.9歳女68.1歳と逆に女が高かった．検索潰瘍の総数は118ケ，そのうちUl-Ⅱが62ケ，Ul-Ⅲが6ケ，Ul-Ⅳが50ケでUl-Ⅱの占める率が高かった．またUl-Ⅱは1cm以下の小型のものが多かった．潰瘍底に血管断端が露出した症例は58例で，重症および緊急手術施行例が多かった．血管断端露出陽性例の潰瘍底にみられる動脈の外径を計測したところ，Ul-Ⅳで平均1,160μ，Ul-Ⅱで平均790μであった．Ul-Ⅱの潰瘍底にみられた動脈の外径は対照群に比し明らかに太く，出血に重大な関与をしていると推定された．

索引用語：出血性胃潰瘍，潰瘍底血管断端，潰瘍底動脈外径

はじめに

上部消化管出血に対する診断・治療は緊急内視鏡や血管造影などの診断技術の進歩により近年めざましいものとなっている．これまでにもわれわれは上部消化管出血に対する緊急検査および治療に対して報告をかさねてきたが[1)2)3)4)5)]，今回はとくに吐・下血を主訴として来院し，緊急内視鏡および手術を施行された出血性胃潰瘍の切除標本につき臨床病理学的に種々検討を加えてみた．その結果若干の知見をえたのでここに報告し，今後の出血性胃潰瘍の診断・治療に何らかの寄与となれば幸いである．

症例および方法

当施設にて1973年より1979年までの7年間に吐・下血を主訴として来院し，緊急内視鏡検査をうけ切除された胃潰瘍83例につき検討した．なお同期間に当施設に入院した胃潰瘍は269例で手術を施行されたものは151例であった．症例の内訳は**図1**の如く，男74例女9例で圧倒的に男が多く，また平均年齢は男53.9歳女68.1歳で女に高齢者が多かった．

切除材料は主としてはH.E染色標本にて病理組織学的検索を行った．また潰瘍底の血管露出の有無についてとくに検索し，潰瘍底の血管の最大径がえられるように切り出された標本をえらび日本光学社製マイクロメーター（NIKON OC-M）を用いて顕微鏡下に血管の外径を計測した．

結　果

Ⅰ．検索した潰瘍の内訳

1）深さによる分類（**図2**）

図の如く検索した潰瘍の総数は118コで，単発が58例，多発が25例であった．潰瘍の深さを村上の分類[6)]により分けてみると，Ul-Ⅱが62コ，Ul-Ⅲが6コ，Ul-Ⅳが50コであった．また各症例における主病変を示すと考

図1　症例の内訳

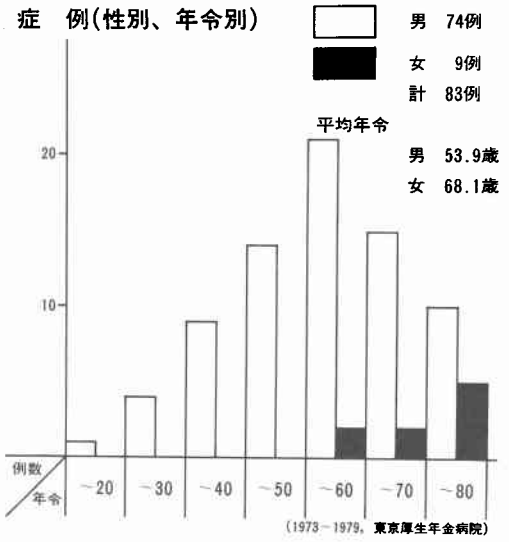

図2　潰瘍（深さによる分類）

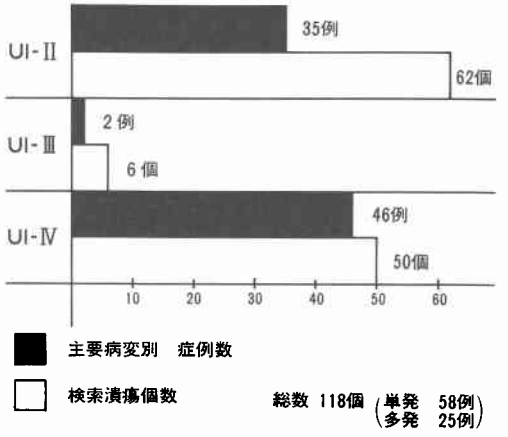

えられる潰瘍による症例数は，UI-Ⅱが35例，UI-Ⅲが2例，UI-Ⅳが46例であった．当施設ではUI-Ⅱが多く，UI-Ⅲが少いのが特徴的であった．

2）占居部位による分類（表1）

胃を大まかに穹窿部，体部，角部および前庭部に分けて，内視鏡所見・手術所見および切除標本肉眼所見を参考として潰瘍の占居部位をきめた．表1の如くUI-Ⅱは胃角部から胃体部におけて主として前後壁に比較的広く分布しているが，UI-Ⅳは50コ中38コが胃角部小弯に集中してみられているのが特徴的であった．

3）大きさによる分類（表2）

潰瘍の最大長径をその潰瘍の大きさとして，それぞれ

表1　潰瘍の占居部位（個数）

		UI-Ⅱ	UI-Ⅲ	UI-Ⅳ	計
胃前庭部	小弯				4個
	前壁	3			
	後壁				
胃角部	小弯	9	1	38	91個
	前壁	13	2	2	
	後壁	22	2	2	
胃体部	小弯	2		3	23個
	前壁	5		2	
	後壁	8	1	2	
計		62個	6個	50個	118個

表2　潰瘍の大きさ

	UI-Ⅱ	UI-Ⅲ	UI-Ⅳ	計
≦1cm	30個		3個	33個
≦3cm	27個	5個	30個	62個
＞3cm	5個		13個	18個
計	62個	5個	46個	113個
（不明		1	4）	

1cm 以下，3cm 以下および3cm をこえるものと分けておのおの潰瘍の深さ別にその個数をしらべてみた．UI-Ⅱでは 3cm 以下の潰瘍が62コ中57コと圧倒的に多く，しかも 1cm 以下のものが30コと約半数が小さな潰瘍であった．UI-Ⅳでは 1cm 以下の小さな潰瘍は3コのみで比較的大型のものが多かった．

なお本論文では当施設におけるUI-Ⅲの症例および個数が少く検討の対象としがたいので以後の本文では主としてUI-ⅡおよびUI-Ⅳの潰瘍について検討してゆくこととする．

Ⅱ．潰瘍底における血管断端露出陽性例の検討

病理組織学的に潰瘍底を検索し，血管断端露出陽性とみなされた症例は83例中58例（69%）であった．その内訳はUI-Ⅱ28例（80%），UI-Ⅲ1例（50%），UI-Ⅳ29例（63%）であった．

1）重症度分類による検討（表3）

大井ら[7]による重症度分類に準じて重症，中等症および軽症に3分類して検討した．表3の如く血管断端露出のない例を含めUI-Ⅱの潰瘍群では35例中24例と重症例

表3　出血量による重症度分類・手術内容と血管断端

	Ul-Ⅱ	Ul-Ⅲ	Ul-Ⅳ	計
重　症	24 (20)	1	19 (18)	44 (38)
中等症	9 (7)	1 (1)	16 (9)	26 (17)
軽　症	2 (1)	0	11 (2)	13 (3)
緊急手術	32 (27)	1 (1)	24 (22)	57 (50)*
待期手術	3 (1)	1	22 (7)	26 (8)*

重症度：大井らによる
（　）内：潰瘍底血管断端陽性例数
*: $p<0.05$

が圧倒的に多かったが，重症24例中20例で血管断端露出陽性であった．これに反し Ul-Ⅳの潰瘍群では重症度の症例分布には余り差がみられなかったが，重症群19例中18例が潰瘍底血管断端露出陽性例であった．すなわち重症群中に血管断端露出陽性例の占める率が高かった．

2）手術内容による検討（表3）

緊急手術が施行されたのは57例，待期手術が施行されたのは26例であった．Ul-Ⅱでは35例中32例（91%）に緊急手術が施行され，Ul-Ⅳでは46例中24例（52%）に施行された．Ul-Ⅱに緊急手術施行例が多かった．また緊急手術を施行された57例中50例（88%）に潰瘍底に血管断端露出がみられ，待期手術施行例では26例中8例にのみ血管断端がみとめられたのにすぎず，明らかに有意の差がみられた（$p<0.05$）．

3）Ul-Ⅳにおける潰瘍底血管端露出陽性例の検討（表4，図3）

Ul-Ⅳでは血管断端が露出していても，そのなかには器質化した血栓のみられる閉塞群（7例）と，断端の破綻している破綻群（27例）とがみとめられた．また閉塞群のうち3例は内視鏡下に電気凝固を施行した例であった（図3）．この2群を重症度分類でみると，破綻群27例中18例（66%）が重症群であるに反し，閉塞群7例は全例中等症であったことが対照的であった．

表4　Ul-Ⅳにおける血管断端陽性例の検討

	重症	中等症	軽症	緊急手術	待期手術	計
破綻群	18	2	2	20	2	22例
閉塞群	0	7	0	2	5	7例
	18	9	2	22	7	29例

($p<0.05$)

図3　電気凝固により閉塞した Ul-Ⅳの潰瘍底の血管断端（H.E. 染色）

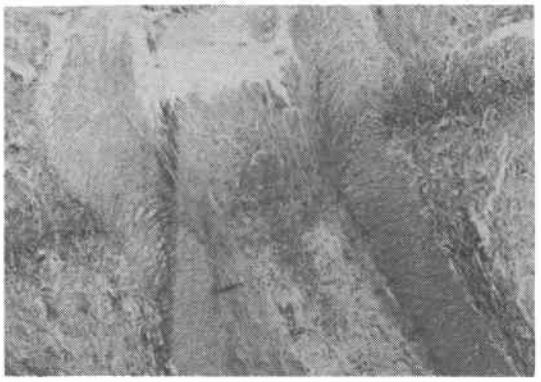

また施行手術内容でみると破綻群は27例中20例（74%）が緊急手術をうけており，閉塞群は7例中2例（28%）が緊急手術をうけているのにすぎず，明らかに有意の差がみられた（$p<0.05$）．

なお Ul-Ⅱの症例群では閉塞例はみとめられなかった．

Ⅲ．血管断端のみられた潰瘍底の動脈の外径の計測およびその検討

血管径には内径と外径とがあるが，ここでは血管の太さをあらわすものとして便宜上外径を用いて検討することとした．単位はミクロン（μ）を用いた．

1）Ul-Ⅳにおける動脈外径を（表5）

最小300μから最大2,200μにおよび，平均1,160±44μであった．主として胃壁外あるいは漿膜下の太い動脈が直接潰瘍底へとびだしてきていると考えられた．

2）Ul-Ⅱにおける動脈外径（表5，図4，5）

最小300μから最大1,200μにおよび，平均790.3±

表5　潰瘍底にみられた動脈の外径の計測結果

血管断端のみられた Ul-Ⅳの潰瘍底動脈の外径
　平均　1,160±44（μ）
血管断端のみられた Ul-Ⅱの潰瘍底動脈の外径*
　平均　790.3±262.2（μ）（n＝28）
対照群の粘膜下層にみられた動脈外径*
　胃角部小弯
　　平均　144.3±79.8（μ）（n＝23）
　胃角部前壁
　　平均　293.1±146.4（μ）（n＝13）
　胃角部後壁
　　平均　291.0±125.7（μ）（n＝20）

*（$p<0.001$）

図4　Ul-Ⅱの潰瘍底を走向する動脈の外径計測値

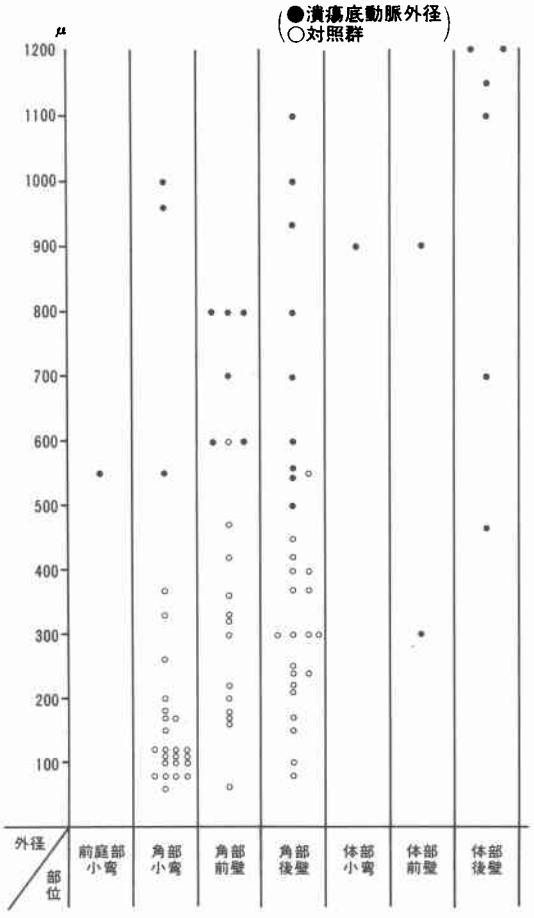

図5　Ul-Ⅱの潰瘍底を走向する太い動脈（H-E. 染色）



262.2μ であった．対照例として当施設にて他疾患で切除された胃の切除標本を用いて，角部小弯・前壁および後壁に相当する病変のない部分から，それぞれ23例，13例，20例をえらびだし粘膜下層にみられる動脈の外径を同様な方法で計測した．その結果小弯では 144.3±79.8μ，前壁では 293.1±146.4μ，後壁では 291.0±125.7μ であった．そこで Student の t 検定によりおのおのの平均値の有意差検定を行ったところ，各々で有意差があることが判明した（$p<0.001$）．すなわち Ul-Ⅱの或い出血性潰瘍では血管断端のみられる場合，潰瘍底には対照群に比し明らかに太い動脈が粘膜下層を走向していることが判った．

考　察

当施設で切除された出血性胃潰瘍の切除標本を臨床病理学的に検討を加えてみたところ，いくつかの特徴的な所見がみられたので以下順次に考察を加えてみたい．

1．潰瘍の深さについて

当施設の症例では Ul-Ⅱの占める率が高かった．すなわち検索潰瘍総数118コ中62コ（53%），また主要病変別では83例中35例（42%）であった．他施設からの報告をみると大下ら[8]は Ul-Ⅳが71%，Ul-Ⅲが15%，Ul-Ⅱが14%，藤堂ら[9]はそれぞれ21例（50%），5例（12%），および16例（38%），佐野ら[10]は49%，30%，21%，長尾ら[11]は20.4%，53%，20.1%，鈴木ら[12]は55%，28%，17%と報告しており，Ul-Ⅱの占める率は比較的低いようである．しかし福島ら[13]は緊急手術を施行した出血性胃潰瘍20例36個中に，Ul-Ⅱが22個，Ul-Ⅲが12個，Ul-Ⅳが2個と，また中ら[14]も急性乃至亜急性期の出血性潰瘍ではUl-Ⅱが36個，Ul-Ⅲが6個，Ul-ⅣVが2個と，逆にUl-Ⅱの占める率が高いとする報告もみられる．このように各施設において潰瘍の深さによる分類に差がみられるのは，出血性胃潰瘍の病変の定義およびえらびだしかたに差があるのであろうと考えられる．しかしながら施行手術内容からみると緊急手術施行例において Ul-Ⅱの占める率が高いことが推測される．

2．潰瘍の占居部位について

Ul-Ⅳ が角部小弯に集中して（50個中38個）みられたが，同部が慢性胃潰瘍の好発部位であることを考えるとかなり納得できることと思われる．之に反し Ul-Ⅱは角部体部の前・後壁にかけて比較的バラついてみられていた．すなわち比較的胃の高位の前・後壁に多い傾向がうかがわれた．このことは本多らのいわゆる左胃動脈領域潰瘍が食道噴門部境界より 4～5cm にわたる部分に

みられること[15)16)]，平塚の[17)]定型的出血型潰瘍が角部から体部に多くみられること，大下ら[8)]の報告でも Ul-Ⅱは角部および体下部の前・後壁に多くみられること，藤堂ら[9)]の報告でも Ul-ⅡはCMA 分類でCの部分に多くみられることに，ほぼ一致する所見と考えられる．鈴木ら[12)]も大量出血例は噴門体部に多くかつ比較的浅い潰瘍であったとのべている．Ul-Ⅱ の浅い出血性潰瘍の占居部位にも一応好発部位の存在をうかがわせるものであろう．

3．潰瘍の大きさについて

1cm 以下の大きさの潰瘍は Ul-Ⅳでは46個中3個（7％）にすぎず，これに反し Ul-Ⅱでは62個中30個（48％）と，小型のものが多かった．大沼ら[15)]も本多のいわゆる左胃動脈領域潰瘍では 0.5cm 以下のものが81％と圧倒的に多いとのべている．蔵堂ら[9)]も2cm 以下が多いとのべている．しかし平塚ら[17)]は定型的出血型潰瘍の大きさは中等度以上のものが多く，緊急手術施行例では2.0cm 以上のものが多かったとのべている．鈴木[12)]らも 2.0cm 以上の大きさの潰瘍に大量出血例が多かったとのべている．（ただし平塚らおよび鈴木らの報告では潰瘍の深さによる分析についてはのべられていない．）このように潰瘍の大きさについては大小相反する報告がみられるのであるが，吾々の検討では大量出血例では小型（1cm 以下）の浅い（Ul-Ⅱ）潰瘍が多かったことが特徴的であった．

4．潰瘍底における血管断端露出について

これまでにもわれわれは内視鏡的に潰瘍底に血管断端露出をみた症例では再出血と密接な関係があり，緊急手術になった症例が多いと報告してきた[1)2)3)5)]．今回は切除標本における露出血管の有無について検討してみたが，内視鏡的にみられた例と病理組織学的にみられた例はほぼ一致しており，83症例中58例（64％）とかなり高率にみとめられた．露出血管の頻度についてはこれまでにもかなりの報告があり大下ら[7)]は30.7～65.6％の報告を集計している．われわれの施設における頻度もほぼこの範囲に入っている．

潰瘍底血管断端露出の臨床的意義は，重症例44例中38例（86％）に高率にみられることおよび，緊急手術施行例57例中50例（88％）待期手術施行例26例中8例（31％）と両者の間に明らかな差のみられることにより明らかであろう．しかしすでにのべたごとく血管断端露出陽性例でも閉塞例のあることや，電気凝固により待期手術にもちこめた例のあることは[18)]，藤堂ら[9)]ものべている如く露出血管の確認は再出血への警告とうけとめるべきであろう．

露出血管と潰瘍の深さとの関係は余り報告がないようである．大下ら[8)]は Ul-Ⅳで70.5％，Ul-Ⅲで15.4％，Ul-Ⅱで14.1％と，中[14)]らは Ul-Ⅳで40例中25例（63％），Ul-Ⅱで36例中35例（97％）と報告しているが，われわれの検討では Ul-Ⅱで80％，Ul-Ⅳで63％であり，各報告者により余り一致をみていない．しかしUl-Ⅱで高率にみられたことは注目すべきことと思われる．

潰瘍底血管断端露出例における潰瘍底の動脈の太さは大量出血に意味ありと考えられるが，その外径を計測した報告は意外と少ない[8)9)]．安井[19)]らは Ul-Ⅱの潰瘍出血例で粘膜下層にある比較的太い動脈が破綻して大量出血の原因となるとのべているが，太さおよび頻度についてはのべていない．大沼[15)]は本多らのいわゆる左胃動脈領域潰瘍は Ul-Ⅱの小型潰瘍で血管壁に変化ありとのべているが，その太さについては言及していない．高瀬ら[20)]も太い血管の露出とみるとのべているにすぎない．藤堂ら[9)]は潰瘍の部位を潰瘍底動脈外径との関係をしらべ，胃の CMA 分類でCの部分では0.5—1.0mm と比較的細く，Mでは1.5～3.0mm と太い血管が多く，前者では新鮮血栓以外内腔の狭窄なく，後者では閉塞性動脈炎や器質化血栓などの内腔の不整，狭窄をみとめた例が多いとのべている．しかしながら潰瘍の深さ別による動脈外径の計測結果についてはのべていない．大下ら[8)]は潰瘍の深さと血管径の関係をしらべ図でしか示していないが，この図から推定すると Ul-Ⅳ55例で 0.28～2mm，Ul-Ⅲ12例で 0.5～1.2mm，Ul-Ⅱ 11例で 0.4～1.5mm（平均 0.83mm と推定）の範囲のようである．中[21)]は胃の筋層を輪状筋層域と斜走筋層域とに分けて固有筋層を貫通してくる粘膜下層の動脈の太さと数をしらべたところ，前者では分布密度は高いが口径は 10—50μ と小さく，後者では粗に分布し，口径は 110—210μ と太く，両者の間に有意の差をもって口径の太さに差があったとのべている．この値はほぼ正常の胃の粘膜下層の血管外径と考えることができよう．われわれの検討においても既述の如く，対照群の角部の小弯・前壁・後壁における粘膜下層の血管外径はそれぞれ平均 144.3μ，293μ および 291μ であったが，これらの値はほぼ中の報告した値と対応するものと考えられる．それ故 Ul-Ⅱの血管断端露出陽性例の粘膜下層の血管外径が平均 790.3μ であったことは対照群に比し明らかに有意差をもって太いことが分る（$p<0.001$）．また Ul-Ⅳ では潰瘍底動脈の太さは

平均1,160μであり，これは主として漿膜下層ないし胃壁外の太い動脈そのものであるから，これが破綻すれば大量出血を来しやすいことは容易に理解されることである．しかしいずれも最大径2,200μのものであった．大下ら[8]はレーザー光凝固による内視鏡的止血について血管径が2mmまでの太さでは止血可能であるとし，彼らの検索でも2mm以下の血管が94.9%を占めており，大部分の出血性胃潰瘍が止血可能であると考えている．今後レーザー内視鏡などの開発および技術面での進歩がすすめられれば，胃潰瘍からの出血は大半が内視鏡的に制禦できる可能性が示唆されている[22]．

5．いわゆる Exulceratio simplex (Dieulafoy) との関係について

1897年 Dieulafoy は胃上部噴門直下に孤立性の微小な粘膜欠損をみいだし，その底部において動脈が破綻して大量の上部消化管出血を起こすことをみいだした[23]．その後欧州方面ではこのような出血例を Exulceratio simplex（以下 Es と略す）とよぶようになったようである．米国では動脈硬化説や動脈瘤説として考えられていたようで報告は少ない．いずれにしろ多くの報告では胃上部に小さな粘膜欠損があり，その底部に1mm～2mm程度の太さの動脈の破綻がみられている[24)~30)]．本邦にても今日まで報告は少い．松原[23]の報告以来数例の報告[31)32)33)]がみられるが，最近上部消化管出血の原因として注目をあびてきているようである．われわれの Ul-Ⅱの大量出血症例の特徴は胃角部から胃体部に散在する最大径1cmまでの比較的小型の潰瘍で，その潰瘍底には血管断端が露出し，かつ潰瘍底（粘膜下層）には対照群に比し明らかに外径の太い動脈が走向していることであった．しかし Es に比し部位がやや散在的であること，潰瘍もやや大型であること，動脈の太さも平均で1mm以下とやや細いことが，Es と必ずしも一致しない所見であった．望月は[34]胃後壁か前壁かで左胃動脈の枝が分かれて，その走向異常により太い動脈が粘膜下層に出てしまい，そこに急性潰瘍が生じ，小さな潰瘍でも太い動脈の破綻が生じ大量出血を来すとのべ，これを Dieulafoy 型潰瘍とよんでいる．われわれのUl-Ⅱの大量出血例も大半はおそらくこの型の潰瘍と一致するものではないだろうかと推測されるものである．今後の診断・治療の進歩により症例がつみかさねられ，詳細な分析が加えられてゆくうちにも，いわゆる Deulafoy 型の潰瘍からの出血例が意外に少なくないことが示される可能性があろう．今後の検討をまつ次第である．

おわりに

吐下血を主訴として来院し，切除された出血性胃潰瘍83例に臨床病理学的に検討した．その結果以下の知見をえた．

1．潰瘍底に血管断端のみられた症例群では重症群および緊急手術施行例が多かった．

2．Ul-Ⅳの血管断端は潰瘍底で破綻している群と閉塞している群がみられ，前群で重症群および緊急手術施行例が多かった．

3．Ul-Ⅱの占める率が高く，かつ1cm以下の小型のものが多かった．さらに潰瘍底に血管断端がみられた例では潰瘍底に平均790μと対照群に比し明らかに太い動脈が走向しているのがみとめられ，出血に重大な関与をなしていると考えられた．あわせて Dieulafoy 型の潰瘍との異同につき考察を加えた．

（本論文の要旨は第16回日本消化器外科学会総会において発表した．）

文　献

1) 近藤良晴他：上部消化管出血の緊急診断，保存的止血対策および外科的治療．日消外会誌，**11**: 1025—1029，1978.
2) 近藤良晴他：上部消化管出血における緊急内視鏡検査．救急医学，**1**：327—333，1977.
3) 近藤良晴：緊急内視鏡．救急医学，**4**：529—534，1980.
4) 浅野　哲他：消化管出血の緊急血管造影．胃と腸，**8**：927—935，1973.
5) 浅野　哲他：手術適応と術式の選択．外科，**42**: 345—349，1980.
6) 村上忠重他：胃・十二指腸のすべて．病理，79—102，南江堂，東京，京都，1971.
7) 大井　実他：胃出血の鑑別診断と治療．日本臨床，21：1497—1504，1963.
8) 大下芳人他：レーザー内視鏡に関する基礎的研究（第1報）—出血胃潰瘍における露出血管の検討—．Gastroentrol. Endoscopy，**21**：1419—1423，1980.
9) 藤堂彰男他：上部消化管出血の診断—救急医療における緊急内視鏡検査の意義—．救急医学，**2**：15—23，1978.
10) 佐野開三他：出血性胃・十二指腸潰瘍について．外科治療，**28**：255—261，1973.
11) 長尾房大他：吐血—潰瘍出血を中心として—．診と治，**60**：1439—1447，1972.
12) 鈴木博孝他：出血胃の診断と手術適応．手術，**26**：983—988，1972.
13) 福島博愛他：胃・十二指腸潰瘍に於ける緊急手術症例の検討．外科診療，**20**：264—268，1976.
14) 中　英男他：急性出血性胃病変の病理学的検

討．日消会誌，**77**：637，1980.
15) 大沼　茂：出血性胃潰瘍に関する研究—殊に本多等のいわゆる左胃動脈領域潰瘍といわゆる消化性潰瘍との比較．福島医誌，**11**：883—887，1961.
16) 本多憲治他：大量出血をきたす高位の浅い潰瘍（吾々の所謂“左胃動脈領域潰瘍”）に就いて．外科治療，**16**：7—10，1967.
17) 平塚秀雄：出血胃潰瘍の診断と治療．胃と腸，**4**：171—181，1969.
18) 長尾房大他：胃出血の救急処置に関する諸問題．手術，**21**：537—547，1967.
19) 安井　昭他：外科病理の立場からみた消化性潰瘍の出血．Gastroenterol. Endoscopy, **13**：117—119，1971.
20) 高瀬　浩他：余等の所謂“左胃動脈領域潰瘍”について．手術，**14**：982—987，1960.
21) 中　英男：血管構築の立場からみた消化管病変．胃と腸，**14**：593—605，1979.
22) 水島和雄他：消化管出血に対するレーザー止血法．胃と腸，**15**：733—738，1980.
23) 松原修二他：急性大量吐血をきたした Exulceratio simplex (Dieulafoy) の一症例．胃と腸，**11**：757—761，1976 より引用.
24) Cornelius, H.V.: Zur Pathogenese der sogenanten akuten solitären Magen erosion (Dieulafoy). Frankfurter Zeitschrift für Pathologie, **63**: 582—588, 1952.
25) Streichner, H.J.: Massive gastrointestinal bleeding due to solitary simple gastric erosion (of Dieulafoy). Germ. Med. Mth., **11**: 448—452, 1966.
26) Saur, K.: Die solitäre Exulceratio simplex (Dieulafoy) als Ursache einer schweren akuten Magenblutung. Chirurg., **44**: 293—299, 1973.
27) Voth, D.: Zur Pathogenese ungewöhnlicher, arterieller Magenblutungen. Med. Welt., **19**: 1095—1097, 1962.
28) Fixa, B., et al.: Submucosal arterial malformation of the stomach as a cause of gastrointestinal bleeding. Gastroenterologia, **105**: 357—365, 1966.
29) Goldman, R.L.: Submucosal arterial malformation (“aneurysm”) of the stomach with fatal hemorrhage. Gastroenterol., **46**: 589—594, 1964.
30) Chapman, I., et al.: A rare cause of gastric hemorrhage. Arch. Int. Med., **112**: 347—351, 1963.
31) 古城昌義他：大量吐血をきたした Exulceratio simplex (Dieulafoy) の1治験例．臨外，**33**：1047—1050，1978.
32) 別府真琴他：Exulceratio simplex (Dieulafoy) の臨床的意義について．日消外会誌，**12**：269—274，1979.
33) 川島利信他：術前に診断しえた Exulceratio simplex (Dieulafoy) の1治験例．外科，**42**：196—199，1980.
34) 望月孝規：特別座談会，胃病変の時代的変貌．胃と腸，**15**：92，1980.