日消外会誌　14（8）：1197～1203，1981年

内視鏡的逆行性胆膵管造影（ERCP）からみた胆道奇形，走行異常症例の検討

大阪医科大学一般・消化器外科
岡田　勝彦　　挽水尾哲也　　桜本　邦男
三枝　達明　　岡島　邦雄
済生会吹田病院外科
八　木　　敦　夫

STUDIES WITH ERCP IN CASES WITH ANOMALIES OF BILIARY TRACT, WITH SPECIAL REFERENCES OF VARIATION OF CYSTIC DUCT

Katsuhiko OKADA, Tetsuya TAMIO, Kunio SAKURAMOTO, Tatsuaki SAIGUSA and Kunio OKAJIMA
Department of Surgery, Osaka Medical College
Atsuo YAGI
Department of Surgery, Suita Saiseikai Hospital

内視鏡的逆行性胆膵管造影（ERCP）施行850症例中胆道奇形10例（11病変），胆道走行異常11例を経験した．

胆道奇形は先天性胆管拡張症10例と先天性胆嚢欠損症合併1例，先天性胆管拡張症に胆管癌合併3例であった．病型分類では戸谷のⅠ型5例，Ⅲ型2例，Ⅳ-A 型2例，Ⅴ型1例であった．このうち膵胆管合流異常は6例で，膵管合流異常2例，分離開口1例，胆管合流異常3例で，共通管の平均は2.3cm であった．

一方胆道走行異常は右副肝管が7例で，1例右副肝管から胆嚢管の分枝した症例が認められた．また，胆嚢管走行異常症例は4例で全例 spiral type で総胆管末端部で総胆管に開口した症例であった．

索引用語：先天性胆管拡張症，右副肝管，胆嚢管走行異常，内視鏡的逆行性胆膵管造影（ERCP）

Ⅰ 緒　言

胆道系の奇形，走行異常は比較的稀なものであるが，術前の胆道造影，術中の胆道造影で偶然発見される機会が多い．とくに肝胆道系の手術時の胆管損傷が問題となり，この原因が胆管の奇形，走行異常に起因する場合が多いことが第1回，5回胆道外科研究会でも報告されている．

術前の胆道造影により胆道系の走行，形態を適確に把握することは手術を安全に遂行するために，またポリサージェリーを防ぐ意味でも必須である．術前の胆道造影として，われわれは点滴静注胆道造影法（DIC と略す）と超音波検査法（ECHO と略す）をルーチンの検査法としており，異常所見が存在すれば内視鏡的逆行性胆膵管造影（ERCP と略す），経皮経肝胆道造影による直接造影を施行している．

今回われわれは1972年11月より1979年10月までの7年間に施行した ERCP 850 症例のうち，胆道奇形10例（11病変），走行異常11例（11病変），計21例（22病変）を経験したので若干の考察を加え報告する．

Ⅱ 対　象

対象は1972年より1979年の7年間に大阪医科大学一般消化器外科および関連施設で施行した ERCP 850 例で，

このうち胆道奇形および走行異常症例は21例（22病変）で，内訳は先天性胆管拡張症10例，うち胆管癌合併3例，先天性胆嚢欠損症合併1例である．また走行異常症例11例のうち，右副肝管7例，胆嚢管走行異常4例である．

III 成　績

1）先天性胆管拡張症（10例，11病変）

本症例の年齢は28歳～72歳で男女比は1：1である．臨床症状は**表1**に示すごとく疼痛が10例中9例（90.0%），黄疸は10例中7例（70.0%），腫瘤は全例触知せず，また発熱は10例中6例（60.0%）に認められた．また検査所見で黄疸7例中2例は6mg%以上の症例であった．アルカリフォスファターゼ値は測定値は異なるが10例中8例（80.0%）に高度の上昇を認めたが，LDHは7例中1例（14.3%）のみ高度の上昇を認めただけであった．

表1　先天性胆管拡張症

症例	年令	性	臨床症状					検査所見							
			疼痛	黄疸	腫瘤	発熱	その他	T-B (mg%)	AlP-P (mu/ml)	LDH (mu/ml)	GOT (mu/ml)	GPT (mu/ml)	Amylase (U/dl)	WBC	RBC×10⁴
1	38	♀	(+)	(+)	(−)	(+)		2.4	996	225	105	85		13400	405
2	28	♂	(+)	(+)	(−)	(+)		2.9	465	168	145	255	225	6800	484
3	38	♀	(+)	(−)	(−)	(−)	嘔吐	0.2	4.5 (K.A)		25	18	80	5100	359
4	29	♂	(+)	(+)	(−)	(+)		6.0	6.9 (B.L)		32	38	150	16500	365
5	57	♀	(+)	(−)	(−)	(−)	背部痛	0.2	696	312	64	18		11000	293
6	61	♀	(+)	(+)	(−)	(−)		2.5	326 (B.L)		57	116		6800	353
7	70	♂	(+)	(+)	(−)	(+)	吐血	2.3	7.0 (K.A)	485	48	29	55	17500	463
8	60	♂	(+)	(+)	(−)	(+)	嘔吐	3.5	25 (K.A)	303	90	98	350	9400	447
9	72	♂	(−)	(−)	(−)	(+)		0.5	510	254	186	98	305	5100	415
10	67	♀	(+)	(+)	(−)	(−)	嘔吐	7.0	726	144	82	55	98	18300	364

GOTの異常値は10例中8例（80.0%）にみられ，そのうち100mU/ml以上が3例（37.5%）に認められた．また，GOTは10例中6例（60.0%）に異常値を認めそのうち2例（33.3%）は100mU/ml以上であった．血清アミラーゼ値は7例全例に異常を認めなかった．白血球増多は10例中6例（60.0%）にみられたが，貧血は1例のみであった．

なお本症例のうち症例8は急性胆嚢炎でドレナージを受け，症例9は胆嚢摘除術を受けた症例である．

次に本症例の最終診断を手術またはERCP所見からみると**表2**に示すごとく先天性胆管拡張症に癌合併が3例，総胆管結石合併4例，胆嚢結石合併2例で，1例に先天性胆嚢欠損症の合併を経験した．

ERCPによる胆管造影像では総胆管嚢腫状拡張が4例，円筒状拡張が3例，肝内胆管嚢腫状拡張が3例，乳頭部胆管拡張が2例，総胆管末端部狭窄が3例にみられ，その他総胆管結石が4例に，また総胆管壁硬化と腫瘤様陰影が各1例に認められた．これら2例が癌合併症例であったが，他の癌合併の症例9は術前に癌合併を診断できなかった．次に膵胆管合流異常についてみると合流異常が存在するものが6例で，異常なしが3例，不明1例で，木村[1]らの分類によって分類してみると，胆管合流異常（II型）3例，膵管合流異常（I型）2例で，膵，胆管分離開口1例である．また，共通管が確認された症例は8例でそのうち共通管の長さは最長4.0cmで最短は0.5cmであった．本症例の病型分類は種々に分類されているが原型はAlonso-Lej[2]でこれをさらに詳細に分類した戸谷の分類[3]が最近では広く用いられているので，われわれもこの分類に従った．これによって分類するとI型5例，III型2例，IV-A型2例，V型1例であった．手術々式は手術施行7例中，膵頭十二指腸切除術1例，総胆管空腸吻合術1例，嚢腫切除および肝管空腸吻合術1例，胆嚢外瘻術1例，乳頭形成，截石術1例，総胆管十二指腸吻合術1例，総胆管切開，T-tubeドレナージおよび胆嚢摘除術1例であった．

表2　先天性胆管拡張症

症例	年令	性	最終診断	ERCP所見 胆管	胆管合流異常	共通管	病型	手術々式	転帰
1	38	♀	先天性胆管拡張症（癌合併）	肝内胆管嚢腫状拡張，総胆管狭窄，壁硬化	(+) I	2.2cm	V	膵頭十二指腸切除術	死亡
2	28	♂	先天性胆管拡張症	総胆管，肝内胆管嚢腫状拡張	不明	不明	IV-A	総胆管空腸吻合術	軽快
3	38	♀	先天性胆管拡張症	総胆管嚢腫状拡張	(+) II	4.0cm	I	手術予定	健在
4	29	♂	先天性胆管拡張症	総胆管嚢腫状拡張，総胆管末端部狭窄	(+) II	0.8cm	I	嚢腫切除術，膵管空腸吻合術	軽快
5	57	♀	先天性胆管拡張症（癌合併肝浸潤）胆嚢内結石	総胆管，肝内胆管嚢腫状拡張，総胆管壁硬化，総胆管末端部狭窄	(+) II	2.8cm	I	胆嚢外瘻	死亡
6	61	♀	先天性乳頭胆管拡張症，先天性胆嚢欠損症，総胆管結石	乳頭胆管拡張，胆嚢陰性，総胆管結石	膵・胆管分離開口 (+)	なし	III	乳頭形成術，截石術	死亡
7	70	♂	先天性乳頭胆管拡張症，胆嚢内結石	乳頭胆管拡張	(+) I	1.5cm	III	手術予定	健在
8	60	♂	先天性胆管拡張症，胆嚢結石	総胆管円筒状拡張，胆嚢結石	(−)	0.5cm	I	手術予定	健在
9	72	♂	先天性胆管拡張症（癌合併）総胆管結石	総胆管円筒状拡張，肝内胆管拡張，総胆管結石	(−)	0.5cm	IV-A	総胆管十二指腸吻合術	軽快
10	67	♀	先天性胆管拡張症，総胆管結石，慢性胆嚢	総胆管円筒状拡張，総胆管結石	(−)	0.5cm	I	総胆管切開，T-tubeドレナージ，胆嚢摘除術	軽快

2）肝管走行異常症例（7例）

本症例は**表3**に示すごとく7例で年齢は23歳～69歳で男女比は5：2であり，最終診断は胆嚢結石4例，慢性膵炎合併3例，肝癌，総胆管結石，乳頭炎各1例であった．ERCP所見は右副肝管7例，胆嚢結石2例，胆嚢造影不良2例，膵内胆管狭窄2例，総胆管結石，主膵管硬化，肝左枝狭窄と圧排変形，胆管拡張，乳頭発赤，腫大各1例であった．右副肝管7例のうち左右両枝より下方で認められ胆嚢管より上方から分枝している型は6例

表3　肝管走行異常症例

症例	年令	性	最終診断	ERCP所見	ERCP 像
1	55	♀	胆嚢結石	胆嚢結石 右副肝管 膵内胆管狭窄	
2	54	♀	胆嚢結石 慢性膵炎	胆嚢陰性 右副肝管	
3	69	♂	肝癌 慢性膵炎	肝左枝の狭窄 圧排，変形 主膵管硬化	
4	51	♂	総胆管結石 慢性膵炎	総胆管結石 右副肝管 胆管拡張 膵内胆管狭窄	
5	37	♂	胆嚢結石	胆嚢結石 右副肝管	
6	23	♂	乳頭炎	右副肝管	
7	38	♂	胆嚢結石	右副肝管 胆嚢一部造影	

で，他の1例は右副肝管より胆嚢管が分枝している症例であった．

3）胆嚢管走行異常症例（4例）

年齢は38歳～58歳で男女比は3：1であり，最終診断は胆嚢結石2例，胆嚢炎2例で1例は胆嚢結石に慢性膵炎の合併をみた．ERCP所見では胆嚢管が総胆管の左側を走行し総胆管末端におよぶ症例が全例で，その他胆嚢収縮不良2例，胆嚢結石1例，慢性膵炎1例であった．

IV 考　察

直接肝胆道膵疾患の造影が容易に施行できるようになった今日，肝胆道膵疾患の診断が飛躍的に向上し，それとともに術前に診断し得なかった肝胆道系の形態異常，先天性奇形なども診断可能となってきた．

今回われわれは術前に ERCP を施行し診断し得た先天性胆管拡張症は10例であるが，Alonso-Lej ら[2]は419例を集計し130例，約30％が，また Flanigan[4] の集計955例のうち1/3が本邦例であるといわれるように本邦に比較的多い奇形と考えられている．本疾患の原因には四ツ柳[5]の胎生期の上部，下部胆管の上皮細胞増殖の不平等に起因する説と，Babbit[6] らによる膵胆管合流異常に基づく胆管炎から胆管の拡張を起こすとする2つの説が有力である．わが国でも大井[7]，古味[8]らも膵胆管の合流異常を指摘しており，最近では ERCP の普及によりその診断も比較的容易となってきた．われわれの症例では6例に合流異常を認め，木村[1]の分類に従うとI型2例，II型3例で分離開口1例であった．**図1**は症例1 38歳，女性の ERCP 像で肝内胆管の嚢腫状拡張に加えて，胆管に膵管が合流していた．**図2**は症例7，70歳，男性の ERCP 像で乳頭部胆管が嚢腫状に拡張し，膵管が同部に合流していた症例である．一方II型3例のうち**図3**は症例3，38歳女性の ERCP 像で膵管に拡張した嚢腫状胆管が合流している．本症例は共通管が 4.0cm と最長であった．また**図4**は症例5，57歳女性の ERCP

図1　症例1，38才，女性．肝内胆管の嚢腫状拡張と胆管に膵管が合流している．

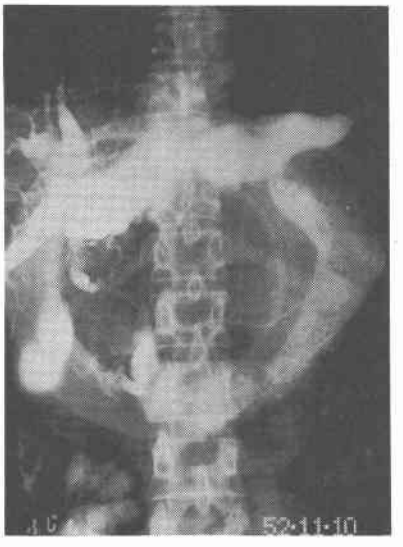



図2　症例7，70才，男性．乳頭部胆管が嚢腫状に拡張し，膵管が同部に合流している．

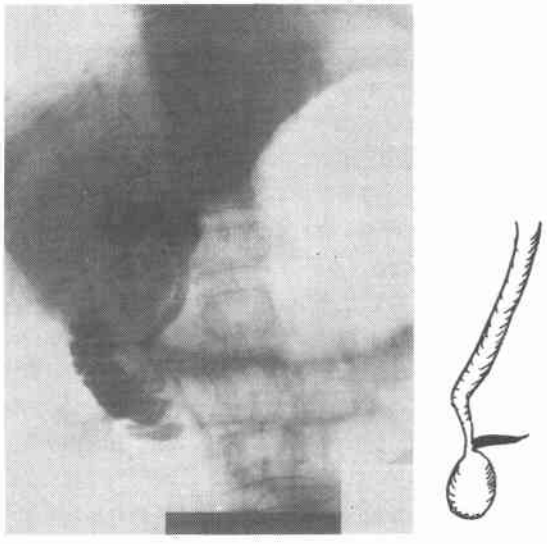

像で主膵管に拡張した胆管が合流して総胆管末端部は狭窄を呈している．本症例の共通管も 2.8cm と長く，合流異常6例のうち共通管の長さは 0.8～4.0cm で平均 2.3cm であった．木村[1]は対照例での共通管の長さは 0.2～1.0cm で平均0.46±22 (m±SD) cm であり，先天性胆管拡張症16例では 1.5～4.5cm で平均 2.7cm と長く，また吉本ら[9]は膵胆管合流異常例の検討で共通管の長さは 1.5～3.0cm 平均 1.9cm であったと報告し，総胆管の 2cm 以上の拡張例が5例にみられたと報告し，総胆管の拡張と膵胆管の合流異常と共通管の長い症例が多くみられている．

最近胆管拡張症に癌合併例が注目されているが，われわれの調べ得た癌合併は1979年で50例を集計し得た．このうち3例がわれわれの症例である，すなわち症例1，5，9で病型は戸谷のV，I，IV-A型に属し，いずれも管状腺癌であった．

図5は症例5の ERCP 像で総胆管の嚢腫状拡張，陰影欠損と総胆管末端部狭窄がみられた，**図6**は術中の生検像で右側総胆管のリンパ節に高分化型腺癌の転移が認められた．胆管癌合併の原因として胆汁うっ帯による胆管内壁の変化，Hyperplasia, Metaplasia 等の誘因[10]が考えられているが，いまだ不明な点が多い，癌合併例は姑息手術，by pass 手術に終った症例が大半を占めており，切除し得えた症例では癌発生が非常に少なく，とくに若年層の症例ではできうる限り拡張胆管を切除すべきであろう．しかし癌合併例での予後は極めて悪く，早期発見が予後を左右するものであり，三主徴のうち1つでもあれば積極的に DIC, ECHO, ERCP 等を行うべきである．

次に肝管走行異常症例は**表3**に示すごとく7例であり，7例全例右副肝管であったが，症例7は右副肝管より胆嚢管が分岐した症例である（**図7**）．久次ら[11]は胆管奇形27例を検討し，そのうち右副肝管は12例あったと

図3　症例3，38才，女性．膵管に拡張した嚢腫状胆管が合流しており，共通管は 4.0cm である．

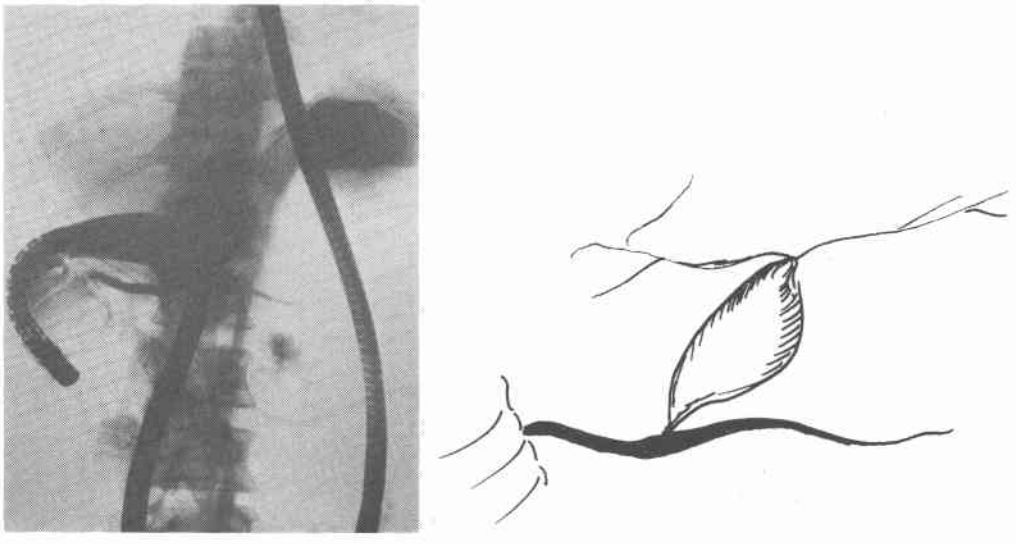

図4　症例5，57才，女性．主膵管に拡張した胆管が合流し，総胆管末端部の狭窄がみられる．

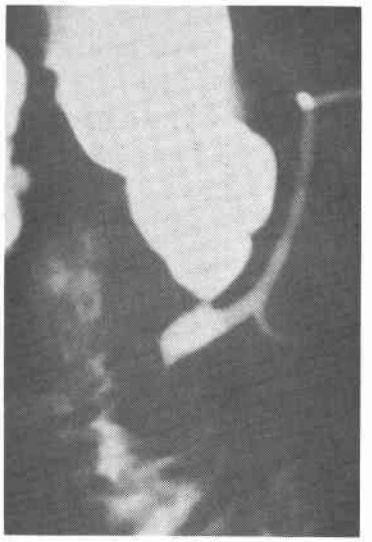

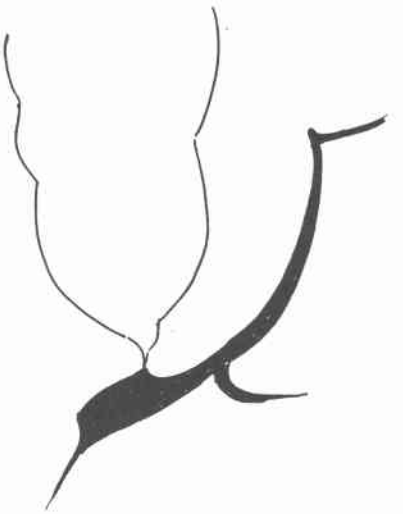

図5　症例5，57才，女性．総胆管の嚢腫状拡張と陰影欠損，総胆管末端部狭窄がみられる．

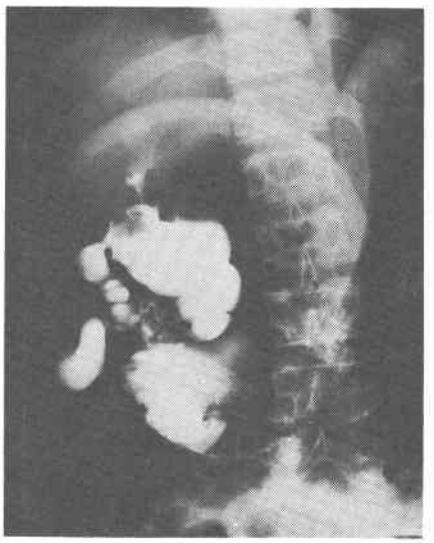

図6　症例5の右側総胆管リンパ節で高分化型腺癌の転移を認める．（H.E. 200×）

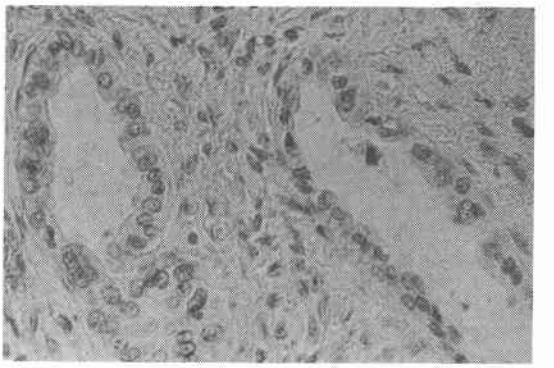

のべ，右副肝管の走行を5型に分類しているが，これに従うとⅢ型（右肝内胆管より下部で，胆嚢管より上部に存在する副肝管）が6例（85.7%）と一番多く，久次ら[11]も7例（58.3%）と一番頻度が高く，Ⅰ型（Ⅲ型の副肝管から胆嚢管が分枝している）はわれわれの症例では症例7が1例（14.3%）で，久次[11]らも1例（8.3%）と一番低率であったと述べている．副肝管の頻度をみると Moosman[12] は15.0%，Longmire ら[13]は10～18%，

表4　胆嚢管走行異常症例

症例	年令	性	最終診断	ERCP所見	ERCP 像
1	52	♂	胆嚢結石 慢性膵炎	胆嚢管走行異常 慢性膵炎	
2	51	♂	胆嚢結石	胆嚢結石 胆嚢管走行異常	
3	38	♂	胆嚢炎	胆嚢収縮不良 胆嚢管走行異常	
4	58	♀	胆嚢炎.	胆嚢収縮不良 胆嚢管走行異常	

図7　症例7，38才，男性．右副肝管より胆嚢管が分枝している．

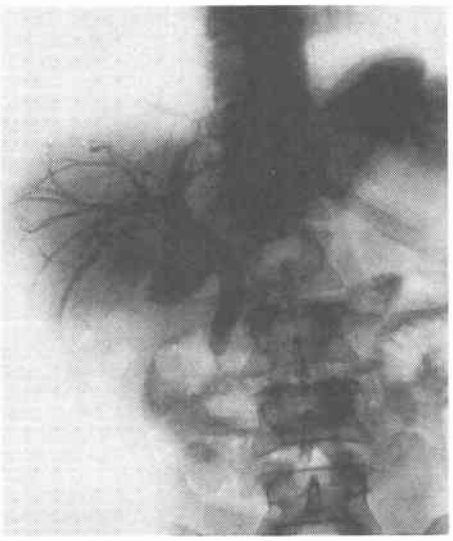

図8　症例4，58才，女性．胆嚢管が総胆管の前面を下行し総胆管末端部で総胆管に開口している．

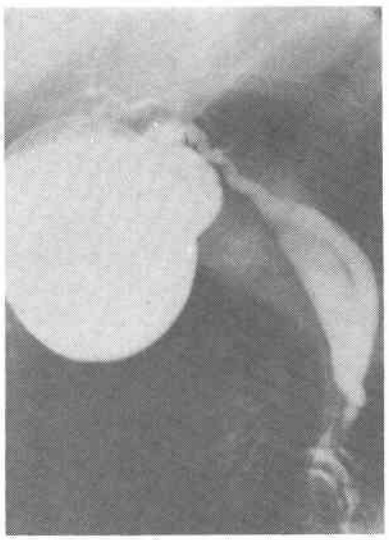

成末らは[14]6.3%，われわれの対象は ERCP 症例ではあるが1.6%と低率であり，全体として10%前後ではないかと思われる．しかし左副肝管の頻度は非常に稀なようである．

次に胆嚢管の走行異常は**表4**に示すごとく4例であるが Johnston ら[15]は spiral type と parallel type に分類し，頻度はそれぞれ8～17%，12～49%としているが，われわれの4例では胆嚢管が総胆管の前面から内側に向い総胆管末端部まで伴走する spiral type の症例で，**図8**は症例4の ERCP 像で胆嚢管が総胆管の前面を下行し総胆管末端部で総胆管に開口している症例で，手術に際しどうしても一部遺残胆嚢管が残存する可能性が大であるが，とくに総胆管末端部，乳頭狭窄等の所見がない限り問題とはならない．しかし総胆管末端部，乳頭部狭窄等が存在する場合は，狭窄に対する付加手術も考慮する必要がある．

以上胆道奇形，走行異常について述べたが術前，術中の胆道造影を正確に把握することが，手術を安全に遂行するために必須であり，胆道系の手術に際し常に胆道奇形，走行異常を考慮し注意深い手術が要求される．

V 結　語

1）過去7年間に施行した ERCP 850 症例のうち，胆道奇形10例（11病変），走行異常11例，計21例を経験した．

胆道奇形では先天性胆管拡張症10例に先天性胆嚢欠損症1例合併，このうち胆管癌合併が3例で，病型分類ではⅠ型5例，Ⅱ型2例，Ⅳ-A型2例，Ⅴ型1例であった．膵胆管合流異常は6例に認められ，また共通管の長さは2.3cm であった．

3）走行異常症例11例中，右副肝管が7例（右肝内胆管より下方で，胆嚢管より上方で分枝している症例で6例，上記の副肝管より胆嚢管が分枝している症例1例）であった．胆嚢管走行異常症例は4例で，spiral type と parallel type に分類されているが，4例とも spiral type で総胆管の上を内側に向って下行し総胆管末端部で総胆管に合流している type である．右副肝管，胆嚢管走行異常とも術前術中の精査で走行を十分把握し手術を施行すべきである．

文　献

1) 木村邦夫：成人における先天性総胆管拡張症28例の検討（胆管像および胆管・膵管合流様式と病態について）．日消誌，**73**：401—414，1976.
2) Alonso-Lej, F., et al.: Congenital choledocal cyst, with a report of 2, and an analysis of 94, cases. Internal. Abst. of Surg., **108**: 1—30, 1959.
3) Todani, T., et al.: Management of congenital choledochal cyst with intrahepatic involvement. Ann. Surg., **187**: 272—280, 1977.
4) Flanigan, D.P.: Biliary cysts. Ann. Surg., **182**: 635—643, 1975.

5) Yotsuyanagi, S.: Contributions to the aetiology and pathology of idiopathic cystic dilatation of the common bile duct with report of three cases. A new aetiological theory based on supposed unequal epithelial proliferation at the stage of the physiological epithelial occlusion of the primitive choledochus. Gann, **30**: 601—652, 1936.
6) Babbitt, D.P., et al.: Choledochal cyst: A concept of etiology. Am. J. Roentgenol. Radium Ther. Nucl. Med., **119**: 57—62, 1973.
7) 大井　至：内視鏡的膵胆管造影法の実際．医学書院，東京，1973.
8) 古味信彦：先天性胆管拡張症における膵管胆道系の合流異常について．手術，**29**：73—83, 1975.
9) 吉本信次郎他：膵胆管合流異常例の検討．Gastroent. Endoscopy **21**：170—176, 1979.
10) 戸谷拓二他：先天性胆管拡張症からの癌発生．日臨外誌，**38**：209—214, 1977.
11) 久次武晴他：胆石症に伴う胆管の走向異常と奇型例の検討．臨床成人病，**4**：581—586, 1974.
12) Moosman, D.A.: Accessory bile ducts. J. Mich. Med. Soc., **63**: 355—358, 1964.
13) Longmire, W.P., et al.: Lesions of the segmental and lobar hepatic ducts. Ann. Surg., **182**: 478—495, 1975.
14) 成未允勇他：胆管走行異常と臨床的意義．臨外，**33**：1609—1614, 1978.
15) Johnston, E.V., et al.: Variations in the formation and vascular relationships of the bile ducts. Surg. Gynec. Obstet., **94**: 669—686, 1952.