日消外会誌　14（8）：1213～1220，1981年

消化管腫瘍における超音波診断の意義

東京女子医科大学消化器病センター
秋本　伸　村田　洋子　斎藤　明子
野口　友義　由里　樹生　済陽　高穂
大森　尚文　浜野　恭一

ULTRASONOGRAPHY IN GASTROINTESTINAL TUMOR

Shin AKIMOTO, Yoko MURATA, Akiko SAITO, Tomoyoshi NOGUCHI, Tatsuo YURI, Takaho WATAYO, Naofumi OMORI and Kyoichi HAMANO
Institute of Gastroenterology, Tokyo Women's Medical School

消化管腫瘍症例における超音波検査の有用性について検討した．腫瘍の描出は消化管壁肥厚の著しい程容易で周辺低エコー域と中心高エコー部より成る．部位による差や癌と肉腫での差は認め難かった．肝転移診断率は87％で撒布性小転移の診断は困難であった．音響陰影を伴う高エコーレベルの肝転移像は大腸癌に特徴的であった．転移リンパ節は直径 3mm 以上で描出可能であった．大腸癌局所浸潤の間接所見として水腎症の診断が有効であった．直腸癌術後骨盤内再発は膀胱の変形と腫瘍像から診断可能な例もあったが瘢痕組織との判別が困難であった．

索引用語：超音波検査，消化管腫瘍，肝移転，リンパ節移転，尿路浸潤

はじめに

第1次世界大戦で海底探査や潜水艦探知の目的で実地に利用された超音波が初めて医学に応用されたのは1942年であった．この，Dussik[1]による脳腫瘍診断の試みは成功せず，幾多の困難な問題の解決を経てのちようやく1960年代に入って，主として心臓と産科領域で臨床使用されるに至つた．一方消化器領域で超音波検査が十分な診断能を持つに至ったのは1970年代に入ってからと言ってよかろう．そして今日では肝膵胆道系における不可欠な診断法の1つとして認識されるまでになったが，消化管疾患における超音波診断の意義は一般に薄いとされている．しかし近年診断機器の改良が進み，超音波検査が消化器スクリーニング検査法として頻用されるようになるに従い，消化管腫瘍の超音波像を正しく理解することは意味あることであり，さらにその転移再発における有力な情報源として，超音波診断の占める位置は必ずしも低いものではないと考えている．この観点から，消化管悪性腫瘍患者を対象にわれわれが行った超音波検査成績並びに検査所見について検討した．

装置および方法

主な使用装置は，手動接触複合走査装置としては，東芝 SSL-51C（スキャンコンバーター付，2•3•5MHz 10 mmφ 凹面探触子）を用い，又実時間表示装置としては，東芝 SAL-20A（3.5MHz リニア電子スキャン）を用いた．

検査体位は坐位および仰臥位を原則とし，必要に応じて半坐位，半側臥位にて施行した．検査前処置は行わず，膵胆道系検査を併せ行う時にのみ絶食検査とした．骨盤内腫瘍の検索に際しては排尿を我慢させ膀胱の充満を図った．

対　象

検査対象は1974年1月から1980年6月までに東京女子医大消化器病センターで超音波検査を行った約7,000症例（検査延べ13,107回）のうち手術で確定診断された上部および下部消化管腫瘍患者である．原発腫瘍病巣については超音波検査で発見した12症例の所見を中心に検討を行い，肝転移については超音波所見と組織所見を対比検討するため検査後2週間以内に肝合併切除を行った15

症例を中心に検討した．リンパ節転移に関しては上部消化管腫瘍39例の郭清リンパ節の組織所見と超音波所見を対比し，さらに直腸癌局所再発症例10例についても検討を加えた．

消化管腫瘍診断について

正常消化管のうち最も容易かつ鮮明に描出されるのは胃幽門前庭部である．これは，この部の胃壁が厚く，通常空気を含まないためと考えられる（**図1**）．

図1　胃前庭部正常超音波像

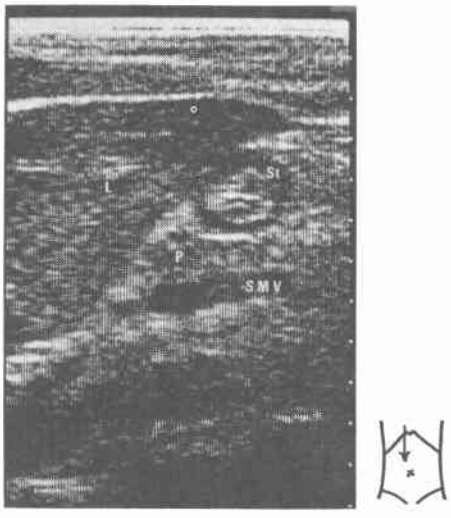

（L：肝左葉，St：胃，P：膵，SMV：上腸間膜静脈）胃辺縁部無エコー帯は胃壁を，内部エコーは内腔を意味する．

表1　超音波検査で発見した消化管悪性腫瘍

部　位	腫瘍	例数
胃	癌	3
	肉腫	1
十二指腸	肉腫	1
空　腸	肉腫	1
結　腸	癌	5
	肉腫	1
計		12

腫瘍の場合も壁の肥厚が著しい程その描出は容易となる．全検査回数13,107回のうち全周乃至全周に近い壁肥厚を示す消化管腫瘍の検査は150回であった．このうち12例をスクリーニング超音波検査で発見した（**表1**）．

図2　Borr Ⅳ型胃癌

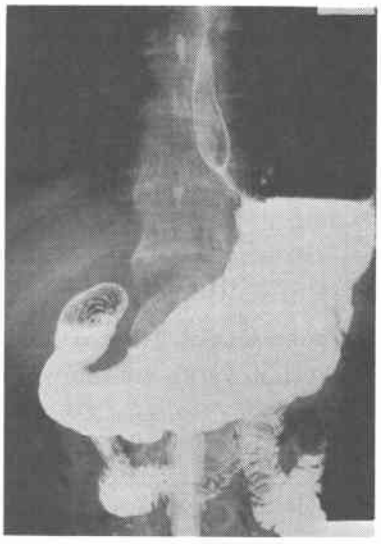

図3　図2と同一症例の超音波像

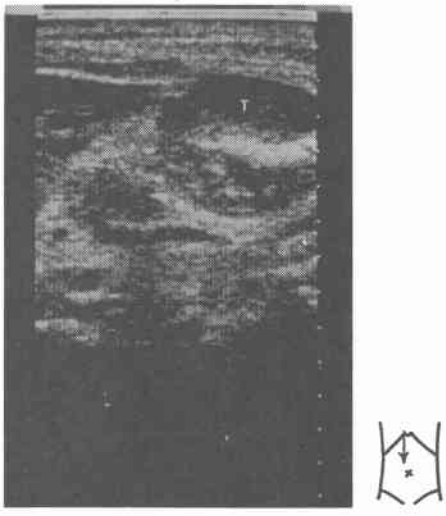

（T：腫瘍）胃壁の肥厚が著しい．

その典型的な像はスキルス型胃癌（**図2，3**）や全周性狭窄の著しい結腸癌（**図4，5**）でみられる．周辺低エコーレベル帯は壁の腫瘍性肥厚を示し，中心近くのやや不整形の強いエコーは内腔に相当し，通常強い音響陰影を伴うものである．一見，腎臓の超音波像に似た形態を示すのがその特徴である．

腫瘍発生部位による差異は認め難く，胃，十二指腸小腸，大腸いずれの部の悪性腫瘍でもその超音波像は類

図4　盲腸上行結腸癌

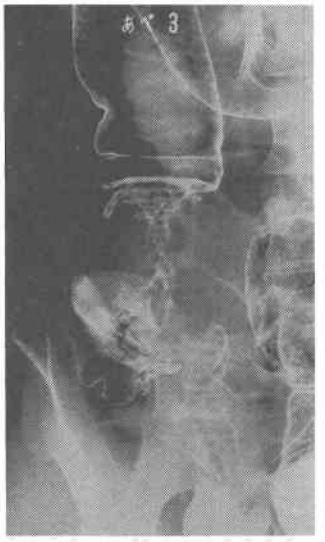

図5　図4と同一症例の超音波像

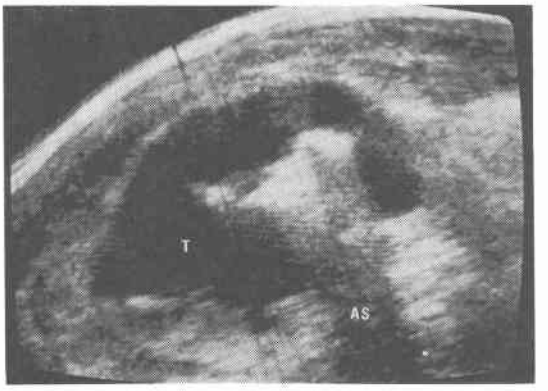

（T：腫瘍，AS：音響陰影）典型的な消化管腫瘍像で，凹凸のある壁肥厚像と，音響陰影を伴う強い内腔エコーがみられる．

似しており，また癌と肉腫の差異も殆ど認められず同様の基本像を呈する．腫瘍内部に不整エコーを認めることは少く，ある程度以上の大きさになるとしばしば内部不整エコーを伴う肝膵腫瘍とは際立った相違を示した．これは消化管腫瘍内の音響組織学的均一性を意味するものと考えられる．稀れに内部不整エコーを示した例は，壁外性発育の著しい大きな肉腫などでみられた腫瘍内多発壊死巣の存在によるものであった（**図6，7**）．

鑑別すべき超音波像を呈したのは腸管周囲の炎症性変化であった．すなわち憩室炎，虫垂炎等に起因する膿瘍や，稀れなものとしては腸管周辺の肉芽腫などである（**図8**）．これらはいずれも不整形で内腔を意味する明瞭な中心エコーおよび音響陰影を欠くことから典型的な消化管腫瘍像とは異り，鑑別可能であった．

肝転移診断について

肝転移診断は，消化管腫瘍に対して超音波検査が最も

図6　十二指腸肉腫の超音波像

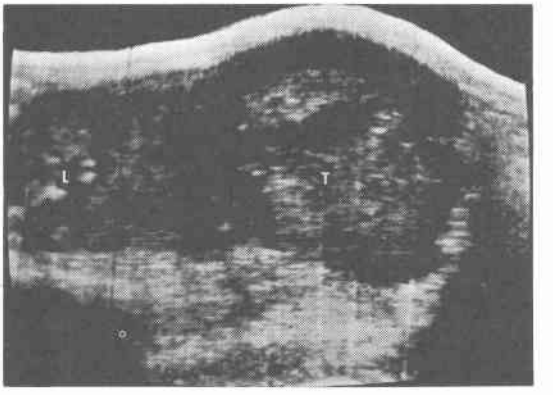

（L：肝，T：腫瘍）肝下面に接して大きな腫瘍像がみられる．内部は強いエコーやぬけなど，いわゆる mixed pattern を呈する．

図7　図6と同一症例の切除標本

図8　非特異性回腸潰瘍周囲の肉芽腫超音波像

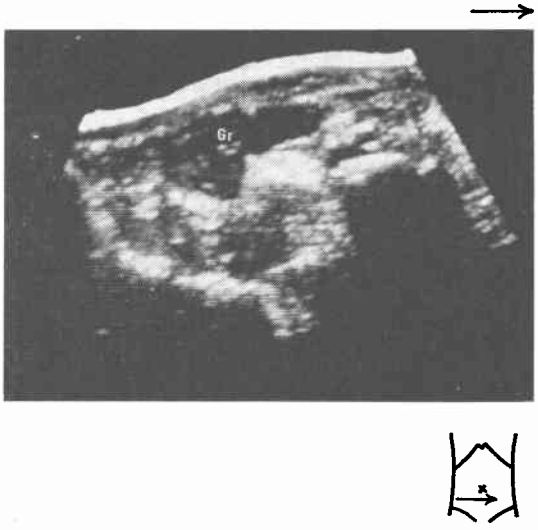

（Gr：肉芽腫）全体に不整形のぬけを呈し，音響陰影を伴う内腔エコーはみられない．

図9　胃癌肝転移超音波像

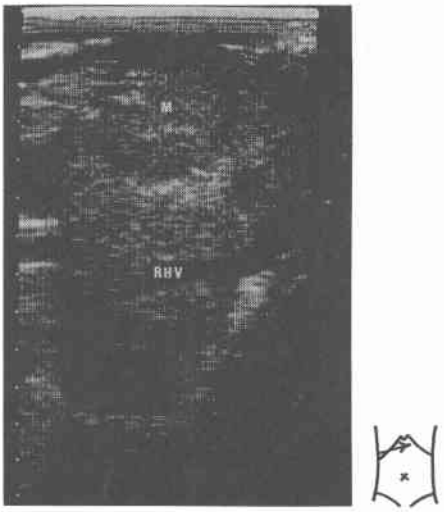

（M：転移巣，RHV：右肝静脈）転移巣は低エコーレベルを示し，境界明瞭である．

寄与し得る領域であろう[2]．東京女子医大消化器病センターにおける，超音波検査による肝転移（肝内腫瘍）診断率は，約87%（52/60）である．なお false positive は0.6%と少なかった．false negative 8例を検討すると，初心者による見落しと，多発撒布性転移例の見落しであった．

肝内腫瘍の超音波診断は，非腫瘍部との音響インピーダンスの差によるエコーレベルの違い，および腫瘍内部エコーパターンの認識によりなされる[3]．固有音響インピーダンスが周辺非腫瘍部と異り，高エコーレベルあるいは低エコーレベルを示す場合（**図9**）は診断が容易であった．しかし非腫瘍部とエコーレベルが近いものや，直径 1.5cm 程度以下の撒布性小転移の診断は難しく，ことに肝表面にみられる平坦な形の転移巣では見落し易いため注意深い観察が必要であった．

リンパ節転移診断について

手術時摘出腹腔内リンパ節（39例63コ）の検討から，直径 3mm 以上の転移リンパ節は描出が可能であったが，腫瘍細胞がリンパ節の一部のみを占拠している場合は直径 1.5cm 以下のものの超音波描出能は不良であった．診断率は58.7%で大きさ別診断能は以下の如くであった．すなわち 4mm 以下では2/11（18.2%），5～9mm で6/16（37.5%），10～19mm で21/27（77.8%），20mm 以上で8/9（88.9%）．しかし腸管や脂肪組織などにより，部位によっては観察が困難であり，リンパ節の部位診断は胃肝膵脾，大動脈とその分枝，門脈など，land mark となる臓器や脈管との位置関係が画像上確認できるもの以外は不正確であった．

局所の浸潤，再発診断について

超音波検査が関与し得るもう1つの領域が結腸直腸癌等の局所浸潤診断である．局所浸潤を直接に描出することは困難であるが，浸潤により尿路狭窄が生ずる場合は水腎症を描出することにより間接的に局所浸潤を推測することが可能であった．水腎症の診断は超音波診断のうち最も判定の容易なものの1つであり，腎実質と拡張腎盂腎杯の双方がともに鮮明に捉えられ（**図10**），経静脈的腎盂造影よりも確実に判定できる．Schnitzler 転移のうちのあるものでは，片側あるいは両側の水腎症を来すことがあり，これも同様に超音波検査による間接的診断の助けとなり得た．したがって消化管腫瘍例における超音波肝転移検査に際しては，肝臓とともに両側腎臓の検索を行うことが甚だ重要であった．

直腸癌の術後骨盤内局所再発についても，膀胱が腫瘍により圧排を受けると超音波像から診断可能な例があった（**図11**）．しかし術後瘢痕組織との鑑別が難しく，いずれの症例もくり返し検査により経過を追って大きさの変化をみる必要があった（**表2**）．

図10　水腎症超音波像

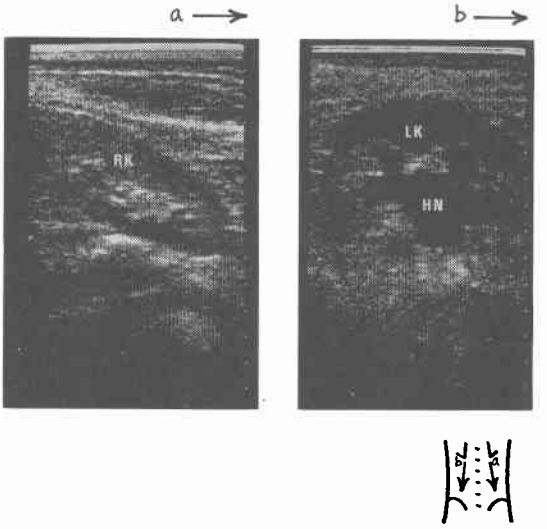

（RK：右腎，LK：左腎，HN：拡張腎盂）右腎は正常像，左腎は直腸癌の左尿管下部浸潤による水腎症の像．

図11　直腸癌局所再発超音波像

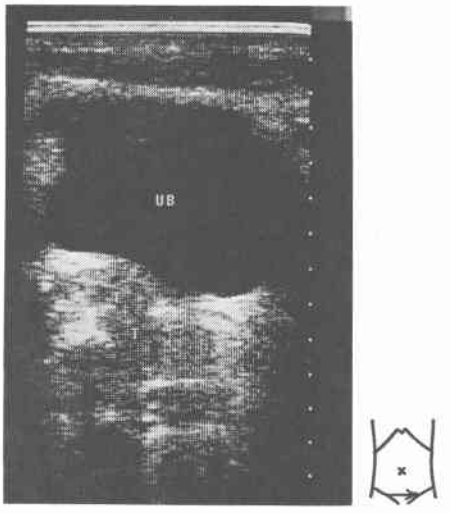

（UB：膀胱，T：腫瘍）腹会陰式直腸切断術後の骨盤内再発で膀胱は腫瘍により圧排されている．

考　察

消化管腫瘍の超音波診断に関しては，これまでに胃癌についての報告等を僅かにみるに過ぎない[4)5)6)]．また，消化管内腔から行う超音波検査に関しても，食道内腔からの心臓診断や，胃を介しての膵臓診断，経直腸的前立腺診断[7)]，などがあるに過ぎない．消化管小病変については，通常超音波検査の対象外であるが，たとえば水で胃を充満させることにより早期胃癌を超音波画像として描出することなども可能である．しかしX線検査，内視鏡検査の進歩著しい今日，いわゆる早期癌，微小癌の診断や発見に超音波検査が関与することはほとんどない．本検査法が消化管腫瘍の診断に寄与し得るのは，まづ第1に腹部腫瘤の鑑別における first choice 検査としてであろう．触診で発生臓器不明の腫瘤を認めた際，超音波検査によって消化管由来か否かを判定することは，その後の検査計画を無駄なく進める上で意味あることであろう．ことに大腸腫瘍では完全閉塞を来すまで便通異常や腸閉塞症状を呈さぬことが多く，X線検査や内視鏡検査が遅れることもあり，このような症例に超音波検査で的確に腫瘍由来臓器の判定を下すことはより早い時期に外科的処置を加え得るという点から有意義と考えられる．

表2　直腸癌局所再発診断

	施行例数	局所診断	水腎症診断
血管造影検査	5	4	
CT検査	4	2	
超音波検査	10	2	3

本検査が寄与し得る第2の点は腫瘍の術前，術中，術後のそれぞれにおける肝転移診断である．そのそれぞれにおける意義を以下に記すと，

（1）　術前検査として

本検査は無侵襲であり造影剤を用いずに同時に広範囲多臓器の検索が可能であり，腫瘍の遠隔転移状況の把握にすぐれている．とくに肝転移に関しては正常肝内構築の乱れとエコーレベルのムラに注目しつつ実時間表示装置で肝内を動態観察するとその診断は比較的容易である．術前に肝転移のないことを確認するのは勿論，肝転移があっても合併切除の可能性を判定することも重要である．とくに大腸癌では肝転移巣が限局性の場合，合併切除による長期生存例も報告されており，血管造影検査とあわせて，より的確な立体的位置把握が必要であろう．超音波所見からは転移巣と肝内静脈門脈を同時に明瞭に観察し得ることから合併切除を考慮に入れた術前肝転移診断法として本検査法は有力なものと言えよう．

（2）　術中検査として

術前検査で死角となり易い肝右葉上部横隔膜直下の検

索や，術中に視診触診で肝に異常を認めた際などに探触子を直接肝表面にあてて術中検査を行うことは有用である．とくに肝転移がある場合，切除範囲を術中に決定する上でいわば肝内を直視下に立体的に把握することが可能な術中超音波検査は有力な情報を与えてくれるものである．われわれは術中超音波画像をガイドにした肝切除法を開発し[8]，現在までに消化管腫瘍の肝転移合併切除例17例中5例に本法を施行している（**表3**）．なお術中検査にはわれわれの考案した薄型穿刺溝付探触子の使用が有効である（**図12，13**）．また幕内ら[9]も小型の術中用探触子を発表している．

(3)　術後検査として

術後転移再発を早期に発見することは，これに治療を加えて予後を良好ならしめる上で重要なことである．われわれは術後，生化学的検査，血清 CEA 値測定と共に定期的頻回の超音波検査を行っており，このようにして発見した術後肝転移，さらには転移肝切除後再転移に対して，肝切除を行い良好な結果を得ている[10]．

表3　肝転移合併切除症例

原疾患	肝転移切除例数	超音波ガイド切除例数
胃　癌	4	
胃肉腫	1	
結腸癌	7	1
直腸癌	5	4
計	17	5

図12　術中検査用穿刺溝付超音波探触子



探触子は薄型で，超音波は先端から直角方向（写真の下方向）に放射される．術中，肝へ直接，あるいは体表からの穿刺のためにV字型に切りこんだ穿刺溝を設けてある．

図13　術中超音波検査による肝転移検索



探触子が薄型であるため下腹部手術創からでも，ほぼ肝全域の検索が可能である．

図14　直腸癌肝転移超音波像

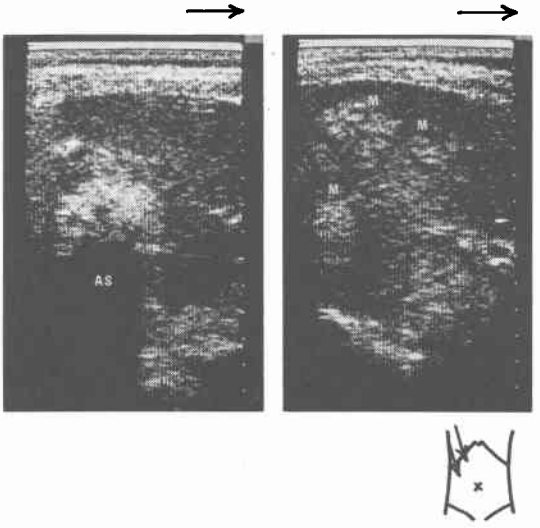

（M：転移巣，AS：音響陰影）右葉に多発転移巣をみとめるが，個々の転移巣は様々の形態とエコーレベルを示す．

肝転移に特有な超音波像はなく，基本的には原発性肝癌と同様のいわゆる腫瘍エコー像を呈する．しかし多発性でそれぞれの大きさ，形態，内部エコーに統一性がみられない例では転移性肝腫瘍と診断し得る（**図14**）．原発臓器による差異もまた明らかではないが，消化管腫瘍のうち大腸癌の肝転移像は高エコーレベルのものが多くみられ，その約7％には音響陰影を伴う程の強いエコーを示すものもみられる（**図15**）．この特徴ある強いエ

図15　結腸癌肝転移超音波像

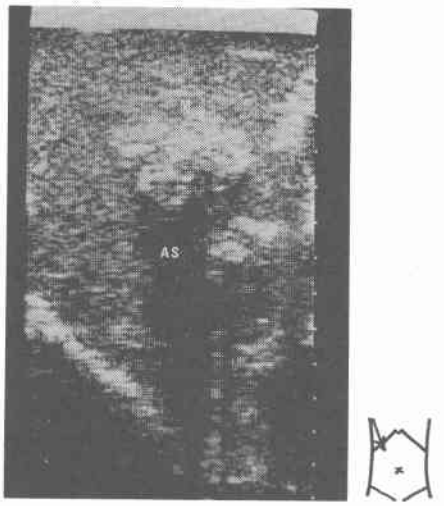

（M：転移巣，AS：音響陰影）S状結腸癌転移巣で，明瞭な音響陰影を伴う特徴的な強いエコー像を示す．

コーは組織所見の検討から，転移巣内の豊富な線維成分と微小壊死巣の散在，ムチン様物質の存在に起因することが推定されるが，このような病理組織所見は，原発性肝癌や上部消化管腫瘍肝転移の組織には認め難いものである（**図16**）．

図16　図15と同一症例の切除標本ルーペ像

合併切除した肝転移巣のルーペ像で，島状の腫瘍細胞塊と，豊富な結合織成分，壊死巣，ムチン様物質の混在がみとめられる．

肝転移巣が小さい場合はスキャンでのとびこしによるみおとしが起こり得る訳であるが，実時間表示が可能な（すなわち動態観察が可能な）装置の実用化に伴い連続的な観察が行えるようになり，このような“とびこしエラー”は解消されたと言ってよかろう．また周囲とエコーレベル差の少ない転移巣についても動態観察によって病変の拾い上げが容易になった．非腫瘍部分のいわばbackground echoと，腫瘍内のエコーパターンが異り，動きの中で捉えるとその違いが明瞭に認識されるためである．これは脈管を主とした微細組織構築の違いに起因する，腫瘍と非腫瘍部分のエコーパターンの相違によるものと考えられる．われわれの超音波検査による肝転移診断率は約87％で，これは血管造影検査における診断率（約90％）に匹敵するものである．無侵襲検査であることから，くり返し検査（とくに術後のfollow upなど）に対する超音波検査の有効性は明らかである．なおRIシンチグラフィーの肝転移診断率は約60％であるが，転移の部位と大きさで診断率が大きく異る．

最近の装置の進歩による解像度の向上や実時間表示は，従来捉えることの難しかったリンパ節転移もある程度超音波像として描出することを可能にしたと言ってよかろう．とりわけ，大動脈とその分枝，上腸間膜静脈と門脈，下大静脈，肝下面，膵などの近傍のものは球形のエコーのぬけとして認識し易い．リンパ節と脈管断面との鑑別が問題となるが，実時間表示装置での動態観察により，脈管はその連続性が追及できるので，慎重に観察しさえすれば判定は困難ではない．しかしながらリンパ

図17　転移リンパ節超音波像

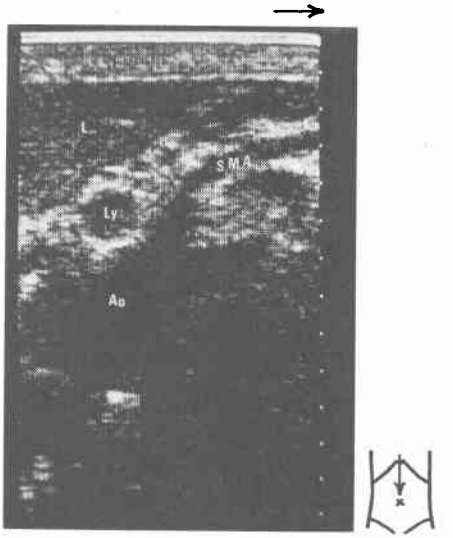

（L：肝，Ly：リンパ節，SMA：上腸間膜動脈，Ao：大動脈）胃癌のリンパ節転移像で，腹腔動脈幹根部近くに明瞭な球形のぬけとして捉えられている．

節がどの程度腫瘍細胞に占拠されると超音波像上認識可能となるのか，また炎症性腫大を起こしたリンパ節が転移リンパ節様にぬけて描出されることはないのか，など false negative や false poistive の点で今後検討を要する点が多く残されている．これらの問題が解決されれば，消化管腫瘍の術前把握の面で超音波検査が果す役割はさらに増すと言えよう（**図17**）．

腫瘍の尿路系狭窄による水腎症の発見は主として盲腸，S状結腸，直腸における腫瘍の局所進展や術後局所再発の間接所見と言えよう．これらに関しては従来的確な診断法がなく，最近の CT 検査の進歩によっても骨盤内局所再発に関しては未だ十分な成績が得られていないところから，超音波検査によるこれらの所見の把握は意味あるものと考えられる．

おわりに

最近，超音波検査は診断能が向上し腹部消化器領域においても急速に注目されるに至った．われわれは過去7年間に約13,000回の腹部超音波断層検査を行ってきたが，従来言われてきた肝膵胆道系に対する診断価値にとどまらず，消化管腫瘍に対しても診断的意義を有するものと考えるに至った．すなわち，腹部腫瘤の鑑別や，肝転移，リンパ節転移，局所浸潤に対する術前・術中・術後における有意義な検査手段であると評価し得るものである．さらに管腔内超音波探触子の改良や，内視鏡的超音波装置の開発等を通じて，消化管腫瘍の深達方向への浸潤の診断や粘膜下腫瘤の性状診断などへの超音波検査の応用が期待される．

文　献

1) Dussik, K.T.: Uber die Möglichkeit, hochfrequente mechanische Schwingungen als diagnostisches Hifsmittel zu verwerden. Z. Ges. Neurol. Psychiatr., **174**: 153—168, 1942.
2) 福田守道ほか：肝・胆・膵超音波診断の実際．89—91，金原出版，東京，1979.
3) 井出正男ほか：超音波診断法，5—6，電波実験社，東京，1973.
4) 小林利次ほか：管腔臓器癌の超音波断層像．超音波医学，**3**：110—112，1976.
5) Walls, W.J.: The evaluation of malignant gastric neoplasms by ultrasonic B-scanning. Radiology, **118**: 159—163, 1976.
6) Kremer, H. et al: Sonographische Diagnostik bei infiltrativen Magen-Darm-Erkrankungen. Dtsch. Med. Wschr., **103**: 965—966, 1978.
7) 棚橋善克ほか：泌尿器科領域における超音波診断の現況．超音波医学，**3**：191—200，1976.
8) 秋本　伸ほか：術中超音波検査—肝硬変合併小肝癌切除における有用性について．外科，**42**：189—194，1980.
9) 幕内雅敏ほか：新たに開発した術中超音波検査用探触子．映像情報，**11**：1167— 1169, 1979.
10) 由里樹生ほか：大腸癌肝転移症例に対する治療．日消外会誌，**13**：232—237，1980.