日消外会誌 14（8）：1236～1240，1981年

肝外発育型肝細胞癌の1例

大阪府立成人病センター外科
佐々木 洋　今岡 真義　松井 征雄
石川 治　谷口 健三　岩永 剛
青木 行俊　寺沢 敏夫
同 内科
秋山 雅彦

A CASE OF EXOHEPATIC DEVELOPING TYPE HEPATO-CELULLER CARCINOMA

Yo SASAKI, Shingi IMAOKA, Yukio MATSUI, Osamu ISHIKAWA, Kenzo TANIGUCHI, Takeshi IWANAGA, Yukitoshi AOKI, Toshio TERASAWA and Masahiko AKIYAMA*
Department of Surgery, The Center for Adult Diseases, Osaka
*Department of Internel Medicine, The Center for Adult Diseases, Osaka

索引用語：肝外発育型肝細胞癌，有茎性肝細胞癌，副肝葉

はじめに

肝外へ発育する肝細胞癌の報告例は非常に少ない．

私達は，肝左葉辺縁より肝外性に発育した，有茎性の巨大な肝細胞癌に対して，根治手術（肝左葉外側区域切除）を施行したが，1年1カ月後脳転移にて死亡した症例を経験した．

肝外発育型肝細胞癌の本邦における報告例と，一般の肝細胞癌の全国集計との比較検討を中心に，文献的考察を加えて報告する．

症　例

青○一○．51歳．男性

主訴：左季肋部痛

家族歴：兄が肝疾患（詳細不明）にて死亡．

既往歴：12年前肝炎に罹患し，その後も軽度の肝機能異常を指摘されていた．

現病歴：3カ月前より左季肋部に牽引痛が出現し，近医にて内科的に治療したが軽快せず，成人病センターを受診した．その際左孝肋部腫瘤および肝腫大を指摘され，精査のため入院した．

入院時現症：黄疸なし．手掌紅斑を認む．左前胸部にクモ状血管腫を認む．肝は右鎖骨中線上にて2横指触知す．左季肋部に呼吸性移動のない腫瘤を4横指触知し，表面平滑，弾性硬で軽度の自発痛及び圧痛を認む．腹水なし．腹壁静脈怒張なし．

入院時検査成績：＜末梢血＞異常なし．＜止血機構検査＞血小板数29.8万/mm³，プロトロンビン時間86%，ヘパプラスチンテスト70%．＜血液化学＞コンピューター制御自動化学分析機（Technicon 社）にて GOT 142 μ/l, GPT 65μ/l, Al-p 245μ/l（正常値25～120μ/l）LDH 365μ/l, γ-GTP 360μ/l, 総蛋白7.6g/dl, アルブミン3.0 g/dl, 総ビリルビン0.9mg/dl, コリンエステラーゼ1.1×$10^3\mu/l$（正常値2.2～4.9×$10^3\mu/l$），ZTT 13μ, TTT 7μ, ICG（15分値）16.1%．＜血清蛋白分画＞Alb. 44.9%, α_1-Glob. 5.9%, α_2-Glob. 7.6%, β-Glob. 13.6%, γ-Glob. 28.2%．＜血清学的検査＞CRP（6+），HBs-Ag.（−），α-fetoprotein（以下 α-FP と略）（RI 法）（−），CEA 1.9ng/ml.

胃X線：胃体および胃底部は左方に圧排され伸展不良であるが，胃粘膜に著変なし．胃，食道に静脈瘤を認めない．

腹部 CT：左上腹部に巨大な腫瘍があり，肝左葉外縁と接している．enhancement により内部に不整な low density area がみられ壊死部と考えられた．

肝シンチグラム（^{99m}Tc-Sn）：肝右葉の著明な腫大と

肝左葉の萎縮がみられるが，space occupying lesion は認めない．

血管造影：正中部において左肝動脈の末梢辺縁領域に腫瘍陰影がみられる．また腹壁より触知する左季肋部の腫瘍部分に一致して，左胃動脈，短胃動脈，左右胃大網動脈からの分枝の分布がみられる（**図1**）．血管造影写真では，胃原発の平滑筋肉腫が最も疑われたが，左肝動脈より出た肝細胞癌で，胃からの寄生動脈の増生したものも否定できない所見であった．

図1　腹腔動脈造影

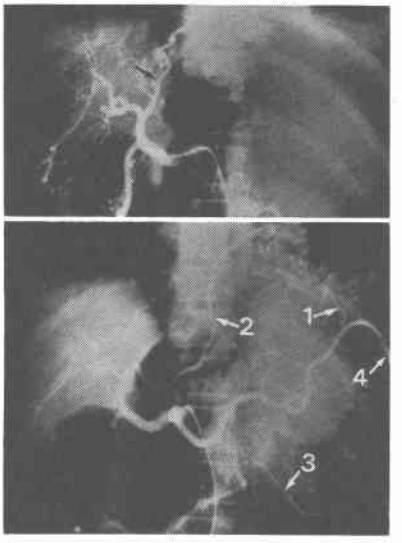

上段：→左肝動脈，左肝動脈領域に腫瘍陰影がみられる
下段：→1：短胃動脈，→2：左胃動脈
←3：右胃大網動脈←4：左胃大網動脈
1，2，3，4により腫瘍陰影を形成している．

腹腔鏡：肝は軽度腫大し，全域にわたって中等大(3～6mm）の結節をもつ肝硬変の像を呈していた．肝左葉前面より左側腹壁に接して巨大な腫瘍がみられ，そのほぼ全表面を大網がおおっていた．肝左葉辺縁の線維化した部分が，この腫瘍により押しつけられて折れ曲がり，さらにその先端は腫瘍に連らなっていた．従って肝左葉辺縁から有茎性に肝外に発育した肝細胞癌がもっとも強く疑われた（**図2**）．

以上の結果より α-FP（－）ではあるが，肝左葉辺縁より肝外へ発育した肝細胞癌と診断した．

開腹所見：上腹部正中切開に左横切開を加えて開腹した．ほぼ全面を大網でおおわれた，左上腹部全体を占める巨大な腫瘍があり，横隔膜，横行結腸に浸潤がみられた．胃は胃体，胃底部が左後方に圧排されてみえず，幽門側の一部のみが腫瘍の右側にみられた．膵および脾は腫瘍の背側に圧排され，腫瘍と癒着していた．また腫瘍の頭側の一部では，腫瘍表面が露出しており，その部にて肝左葉外側と結合織性組織によってつながっていた．

図2　腹腔鏡

左が肝左葉．右が大網をかぶった腫瘍．中央に肝左葉辺縁の線維化した部分が押しつけられて折れ曲ってみえる．

手術は，肝左葉外側区域切除，横行結腸部分切除，摘脾，膵部分切除，横隔膜部分切除が施行された．

切除標本肉眼所見：腫瘍をおおう大網は容易に剝離可能で，大網から腫瘍内へのはっきりとした栄養血管は認められなかった．腫瘍は黄褐色～茶褐色の光沢ある被膜

図3　摘出標本

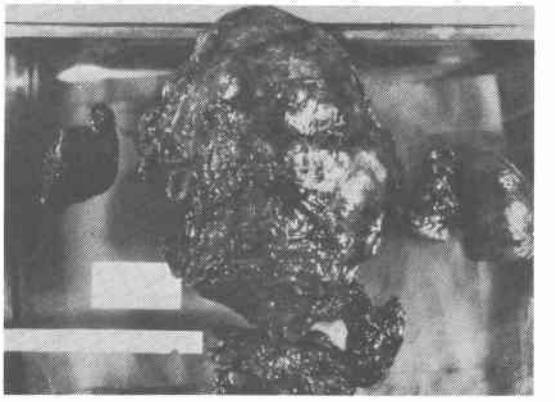

中央が摘出した腫瘍，大網を一部はがしたところ．
左が肝左葉外側区域．右が脾臓及び部分切除した膵．
下が部分切除した横行結腸

図4本邦における肝外発育型肝細胞癌報告例

	報告年度(報告者)	年令(性)	部位	大きさ(cm)(重量)(g)	α－FP	肝硬変	手術	転移	組織	予後
1 *	1957 (加藤)[6]	46 (♂)	右葉	13×10×7 (680)	不明	手術時(－) 剖検時(＋)	摘出	(＋) 肝	不明	発病後281日 悪液質にて死
2	1960 (陳)[11]	33 (♀)	右葉	小児頭大	不明	(－)	右葉部分切除	(－)	不明	5年3カ月 健康
3	1963 (槙)[13]	77 (♀)	右葉	手拳大	不明	不明	試験開腹	(＋)肝右葉	不明	不明
4	1968 (照屋)[14]	60 (♂)	右葉	13×10×7	不明	(＋)	右葉部分切除	(－)	不明	術後29日 健康
5 *	1970 (石黒)	62 (♂)	左葉	11×25×12 (2800)	不明	(＋)	(－)	(＋) 肝	不明	入院後50日 死
6 *	1971 (高橋)	17 (♂)	右葉	小児頭大	不明	不明	試験開腹	不明	不明	入院後6カ月 肝不全にて死
7 *	1973 (松森)	66 (♂)	左葉	不明	術前不明 術後(＋)	不明	摘出	(＋)肝右葉	Ed. Ⅰ～Ⅱ	術後4カ月 生存
8	〃 (下山)[12]	63 (♂)	右葉	14×16×9.5 (1080)	(－)	(＋)	右葉部分切除	(－)	Ed. Ⅱ～Ⅲ	術後1年7カ月 生存(転移＋)
9 *	1975 (三浦)	55 (♂)	左葉	不明	(＋)	(＋)	左葉外側区域$\frac{3}{4}$切除 胃体部分切除	(－)	不明	術後3カ月 健康
10 *	〃 (片山)	49 (♂)	右葉	不明	不明	(＋)	(－)	不明	Ed. Ⅲ～Ⅳ	死
11	1977 (平山)[15]	70 (♂)	右葉	21×15×8 (1460)	(－)	(＋)	(－)	(＋)肝左葉	Ed. Ⅲ～Ⅳ	死
12 *	〃 (宮谷)	80 (♂)	右葉	12×17×12 (1450)	(－)	不明	摘出	(＋) 周囲組織	不明	術後1カ月 肝不全にて死
13 *	〃 (吉田)	55 (♂)	不明	幼児頭大	(＋)	(＋)	(－)	(＋)リンパ節 腎，副腎	Ed. Ⅱ(一部Ⅲ)	入院後25日 肝不全にて死
14	〃 (三好)[7]	67 (♂)	右葉？	3×3×3	入院時(－) 後に(＋)	(＋)	(－)	(－)	Ed. Ⅱ	入院後7カ月 消化管出血にて死
15 *	1978 (川口 阿南)	44 (♀)	右葉	20×18×17 (2060)	(－)	(－)	右葉部分切除	(－)	非成熟型	不明
16 *	〃 (山村 山田)	68 (♀)	左葉	不明	(＋)	不明	左葉外側区域切除 胃全摘	(－)	不明	不明
17 *	〃 (藤原)	43 (♀)	右葉	鶏卵大 (触診)	不明	(＋)	(－)	(－)	不明	発病後90日 死
18 *	〃 (清水)	44 (♂)	右葉	13×9×6	(＋)	(＋)	(－)	(＋)脳，肺 リンパ節 副腎	Ed. Ⅱ～Ⅳ	入院後8カ月 呼吸不全にて死
19	1980 (行徳)[8]	53 (♀)	左葉	11×7×7 (200)	(＋)	(＋)	(－)	(－)	Ed Ⅱ	入院後3カ月 死
20	〃 (本症例)	51 (♂)	左葉	22×16×12 (1760)	(－)	(＋)	左葉外側区域切除 横行結腸部分切除 脾部分切除，摘脾	(－)	Ed Ⅲ	術後1年1ヵ月 脳転移にて死

*：学会発表の抄録より引用.
2，4，8，9，15，16，20が根治手術と思われる症例

をもち，表面凹凸不整で，肝左葉との接合部の背側に同様な性状の娘結節が認められた．腫瘍の大きさは22×16×12cm，娘結節の大きさは10×6.5×3cm，重量は計1,760gであつた（**図3**）．割面は充実性で，隔壁が形成され，胆汁を含む黄緑色の部分や，出血壊死に陥った褐色の部分，結合織による弾性のある黄白色の部分が混在していた．また肝接合部結合織性組織内には，多数の血管および胆管がみられ，本腫瘍が肝と連絡があったものと考えられた．

組織所見：索状構造がかなり乱れた肝細胞癌で，腺管形成はほとんど認められない．核は細胞質に比し全体に大きいが，大小不同でクロマチンに富み，異型性が強

く，Edmondson-Steiner 分類の Grade Ⅲに相当する．非腫瘍部の肝は偽小葉が多数みられ，乙型肝硬変像をしている．またオルイセン染色により非腫瘍部の HBs-Ag の検索を行ったが，HBs-Ag は認められなかった．

術後経過：順調に経過し，術後40日にて退院し，フトラフール600mg/日を服用していた．退院後健康で社会復帰していたが，術後10ヵ月目に胸部X線にて肺転移が認められた．アドリアマイシン30mg×3回，マイトマイシン 10mg×3回を静脈内投与したが効果なく，1年1ヵ月目に脳転移を認め昏睡にて死亡した．

考　察

肝外発育型肝細胞癌は，Cristiani[1]（1891年），Roux[2]（1897年）により最初に報告され，1934年には Goldberg と Wallerstein[3] が肝左葉下面から，有茎性に腹腔内に発育した肝細胞癌の症例を報告している．また1954年に Edmondson と Steiner[4] は肝細胞癌の肉眼的分類として，Eggel[5] による massive, nodular, diffuse form 以外に上記報告例を引用し，有茎性のものを付け加えている．その後諸外国ではほとんど報告例をみないことから，きわめて少ないものと思われる．

本邦では1957年に加藤[6]が，肝右葉から肝外に発育した肝細胞癌を報告して以来，肝辺縁と何らかのつながりをもって肝外性に発育したものは，私達の調べた限りにおいては，本例が20例目である（**図4**）．本例以外の19例のうち11例は，学会発表における抄録よりの引用であり，詳細は不明なものが多い．

肝外発育型肝細胞癌の発生機序として，Goldberg[3] は肝門部の Glisson 鞘内の迷入肝組織が癌化し，肝外へ発育したと考え，三好[7]，行徳[8] は副肝葉の癌化と考えている．また**表1**で列記した以外に，肝とは直接的なつながりが認められない肝細胞癌の報告として，堀内[9] による後腹膜腔に孤立して存在した報告例があり，彼はその発生を異所性肝組織由来と考えている．私達の症例では，腫瘍全体が肝左葉から突出しており，はっきりした被膜をもち，結合織性の組織を介して，肝と血管および胆管の連絡がみられることから，副肝葉由来と考えられる．この腫瘍が増大するにつれて，胃と癒着し，また腫瘍表面に炎症が起こって大網でおおわれたために，胃を支配する動脈の血管増生を受けたと思われる．

これら20例を検討してみると，年齢分布では40歳以下2例，41歳～50歳5例，51歳～60歳5例，61歳～70歳6例，71歳以上2例で41歳～70歳のあいだに80%の分布があり，また男性14例，女性6例で男女比は2.3：1である．一方肝細胞癌の全国集計（1978年）[10]では，40歳台19.8%，50歳台32.7%，60歳台29.0%，で41歳～70歳の間に81.5%の分布があり，また男女比は5：1となっている．従って肝外発育型肝細胞癌は，一般の肝細胞癌に比し，年齢分布においてはほぼ同様の傾向を示すが，性差ではやや女性が多いようである．しかし肝細胞癌の男女比が2～3：1という諸家の報告もあり，この性差の異なりが肝外発育型肝細胞癌の特徴とはいいがたい．発生部位は右葉13例，左葉7例で右葉に発生するものは左葉に発生するものの約2倍の頻度であるが，肝細胞癌全体においても右葉に多いといわれており，これも特徴とはいえない．α-FP は測定例12例中6例（50%）が陽性であり，肝細胞癌の全国集計による70%以上の陽性率に比し，やや頻度が少ない傾向にある．一般に細胞異型度と α-FP の関係において，Edmondson Ⅰ型とⅣ型に陰性例が多く，Ⅱ型とⅢ型に陽性例が多いといわれている．肝外発育型の Edmondson 分類による細胞異型度は，Ⅰ型やⅣ型もみられるが，主としてⅡ～Ⅲ型が多い．従ってこの肝外発育型細胞癌の α-FP 陽性率の低いことは，12例という少数例ではあるが，単に細胞異型度の問題ではなく，肝外発育型肝細胞癌の特徴の1つに挙げうるかもしれない．肝硬変の合併率は不明例を除く15例中12例（80%）であり，これも肝細胞癌の全国集計における合併率（83.5%）に比し有意差はみられない．しかし切除率は20例中10例（50%）であり，全国集計による11.9%に比し，きわめて高く，さらに根治手術が施行できたと考えられる症例は7例で，切除例の70%，全症例の35%におよび非常に高率である．肝外へ発育するという腫瘍の性質上，巨大な腫瘍を形成することが多いが，その反面，肝切除が小範囲ですむために，このように高い切除率を示す結果となったものと思われる．実際手術術式をみると，摘出術，右葉部分切除，左葉外側区域切除といずれも小範囲の切除にとどまっている．私達の症例も根治性を考えて，合併切除は広範囲におこなったが，肝切除は左葉外側区域切除にとどめている．

予後に関しては不明なものが多いが，根治手術が施行できたと思われる症例の中で，陳[11]の報告例のように，術後5年3ヵ月現在健康例もあり，また下山[12]の報告例のように肝硬変合併例であっても，術後1年7ヵ月現在，再発を認めてはいるが生存中の症例もある．その他の根治手術例は，いずれも報告時健康にて生存中である．私達の症例も術後1年1ヵ月で脳転移により死亡したものの，術後1年の間きわめて健康で社会復帰してい

た．一方剖検例では，剖検時に診断のついたものが多く，予後不明なものを除くと発症後10カ月以内に全例死亡している．これら剖検例のなかにも，もっと早期に診断がついておれば，根治手術が施行できたと思われる症例も多数みうけられる．早期診断により手術を施行すれば，切除肝を小範囲にとどめるという点からも，一般の肝細胞癌に比し，良好な予後を期待しうるものと思われる．

まとめ

1．肝左葉辺縁より有茎性に肝外へ発育した巨大な肝細胞癌に対して肝左葉外側区域切除，横行結腸部分切除，膵部分切除，摘脾，横隔膜部分切除を施行した．

2．本邦における肝外発育型肝細胞癌の報告例は学会発表の抄録をも含め本別が20例目であり，一般の肝細胞癌に比しα-FP 陰性例が多い傾向にあった．

3．肝外へ発育するという腫瘍の性質上，巨大な腫瘍を形成することが多いが，その反面肝切除が小範囲ですみ，一般の肝細胞癌に比し，切除適応が広がる．

文献

1) Cristiani, H.: Des néoplasmes congénitaux. J. de l'anat. et physiol., **27**: 249—272, 1891.
2) Roux: Un cas de cancer primitif du foie avec péricholécystite calculeuse, perforation intestinale. Hémostase hépatique Rev. méd. de la Suisse Rom., **17**: 114—119, 1897.
3) Goldberg, S.J. and Wallenstein, H.: Primary massive liver cell carcinoma. Rev. Gastroenterol., **1**: 305—313, 1934.
4) Edmondson, H.A. and Steiner, P.E.: Primary carcinoma of the liver. Cancer, **7**: 462—503, 1954.
5) Eggel, H.: Über das primäre Carcinom der Leber. Beitr. z. path. Anat. u. z. allg. path., **30**: 506—604, 1901.
6) 加藤元道，他：興味ある肝細胞癌の1例．日内会誌，**46**：1218，1957.
7) 三好正人，他：肝外性に発育し，腹腔内出血をおこした肝細胞癌の1例．肝臓，**18**：765—772，1977.
8) 行徳　豊，他：有茎性肝細胞癌の1剖検例．癌の臨床，**26**：92—96，1980.
9) Horiuchi, N., et al.: Hepatoma originated in the retroperitoneal space. Oncology, **27**: 235—243, 1973.
10) 日本肝癌研究会：原発性肝癌症例に関する追跡調査—第4報—．肝臓，**20**：433—441，1979.
11) 陳黄義平，他：原発性肝臓癌の1手術治験例，北関東医学，**10**：461—465，1960.
12) 下山孝俊，他：所謂 Pedunculated Carcinoma の発育形態を呈した原発性肝癌の1手術例．外科診療，**15**：892—896，1973.
13) 槇　哲夫，他：原発性肝臓癌について．外科，**25**：677—688，1960.
14) 照屋　潔，他：X線所見上興味ある圧排像を示した原発性肝癌の1例．外科治療，**18**：715—718，1968.
15) 平山洋二，他：肝外性に発育した巨大なヘパトーマ．日臨，**35**：3462—3463，1977.