日消外会誌　14（8）：1241～1245，1981年

拡大肝左葉切除を行った胆管細胞癌の1例

名古屋大学医学部第1外科

早川　直和　　神谷　順一　　中神　一人
安井　健三　　宮田　完志　　向山　憲男
杉浦　純一　　犬飼　偉経　　豊田　澄男
松本　隆利　　鈴木　雄彦　　二村　雄次
服部　龍夫　　弥政洋太郎

A CASE OF CHOLANGIOCARCINOMA RESECTED WITH THE EXTENDED LEFT HEPATIC LOBECTOMY

Naokazu HAYAKAWA, Junichi KAMIYA, Kazuhito NAKAGAMI, Kenzo YASUI, Kanji MIYATA, Norio MUKOHYAMA, Junichi SUGIURA, Hidenori INUKAI, Sumio TOYOTA, Takatoshi MATSUMOTO, Takehiko SUZUKI, Yuji NIMURA, Tatsuo HATTORI and Yohtaro IYOMASA

First Department of Surgery, Nagoya University School of Medicine, Nagoya

索引用語：胆管細胞癌，拡大肝左葉切除，肝動脈造影，aircholangiogram

はじめに

最近の診断技術の進歩に伴い，肝胆道系の悪性腫瘍が割合早期に診断できるようになり，それによって切除可能例も増加しつつある．しかし，胆管細胞癌は原発性肝癌の範疇に入り，一般に肝内の細胆管枝より発生するため肝門部浸潤が波及するまで黄疸を来すことなく進行し，腫瘍を触知したり，黄疸出現時には切除不能となることが多い．今回われわれは黄疸を主訴として来院し，術前の諸検査にて胆管細胞癌を強く疑い，拡大肝左葉切除にて根治術を施行出来た症例を経験したので，その診断，手術術式について若干の考察を加えて報告する．

症　例

患者：43歳　女性

主訴：黄疸

既往歴，家族歴：特記すべきことなし．

現病歴：1979年6月初旬，黄疸出現，食欲不振にて近医を受診し肝炎の診断にて投薬を受けたが黄疸が軽減しないため他医へ紹介された．経皮経肝胆道造影（以下PTCと略す），腹腔動脈造影などにて肝門部胆管癌の診断を受け，経皮経肝胆道ドレナージ（以下PTCDと略す）を施行の後，1979年8月20日手術のため当科を受診した．

初診時理学的所見：眼球結膜に黄疸著明，眼瞼結膜に貧血はなく，肝は右季肋下に右乳上に25横指触知した．

初診時検査所見：血清ビリルビンは6.3mg/dlと高値を示し，GOT, GPTは軽度上昇しアルカリフォスファターゼ，α-フェトプロティンは正常値を示し，HB抗原は陰性であった（表1）．

表1　初診時検査成績

WBC	5.4×10³		T.bil.	6.3	mg/dl
RBC	3.78×10⁶		D.bil.	3.2	mg/dl
Hb	12.2	g/dl	TTT	2	u.
Ht	35.4	%	ZTT	4	u.
T.P.	7.9	g/dl	Na	138	mEq/l
Alb.	3.8	g/dl	K	5.0	mEq/l
GOT	72	u.	Ca	4.7	mEq/l
GPT	48	u.	Cl	102	mEq/l
Al-P	5.5	KAu.	HB-Ag		(−)
LDH	220	u.	ICG-K	0.131	
Ch-E	0.95	ΔpH	AFP	1.0	ng/ml
T.Chol	275	mg/dl	S-Amyl	101	u.

胆道X線検査所見：PTCDカテーテルからの胆道造影にて右肝内胆管は著明に拡張し，肝門部胆管は不整な狭窄像を像を呈しており，左肝内胆管は造影されなかった．肝門部胆管癌と診断した（**図1**）．また，内視鏡的逆行性胆管造影との併用による胆道はさみうち造影では左肝内胆管は左右肝管分岐部より左葉中央部にかけて辺縁平滑な狭窄像を示しており，肝門部においては右肝管，および総肝管も同様の所見を呈しており，腫瘍は肝左葉中央部より肝門部に及んでいると考えられた（**図2**）．

図1　経皮経肝胆道造影

右肝内胆管の拡張，肝門部胆管の不整な狭窄像を認めた．左肝内胆管は造影されなかった．

血管造影所見：左肝動脈は左肝内胆管の狭窄部と思われる部において，encasement, occulusion を示し，この部に hypovascular な腫瘍が存在すると考えられた．同時に行った aircholangiogram における右肝管，総肝管の病変部には右肝動脈の異常所見がなく，腫瘍は鎌状靱帯付近の肝内胆管に原発し，肝門部へ浸潤したものと考え，左肝内胆管より発生した胆管細胞癌を強く疑った（**図3**）．また，同時に行った上腸間膜動脈造影の門脈相において左門脈に encasement がみられたが右門脈には異常所見はみとめられなかった（**図4**）．

手術所見および手術術式：以上の諸検査より切除可能と判断し，1979年9月27日手術施行，両側季肋下部切開にて開腹，肝左葉は萎縮し，腫瘍は左葉内側区域から

図2　胆道はさみうち造影

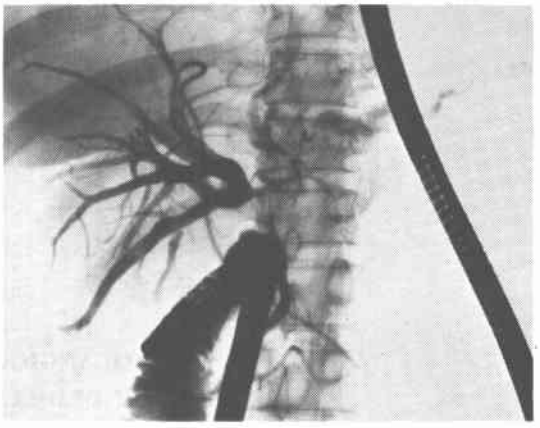

左肝内胆管は左右肝管分枝部より左葉中央部にかけて辺縁平滑な狭窄像を示しており，肝門部における右肝管，総肝管にも同様の所見を認めた．

図3　総肝動脈造影

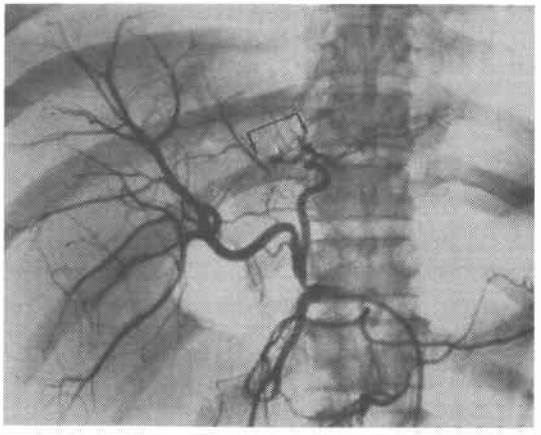

左肝動脈は↓　↓の部において encasement, occulusion を認めた．

Cantlie 線をわずかにこえてくるみ大の硬化部を触れるのみであり，他に根治術を妨げる要素はなく，根治術可能と判断した．肝門部で左肝動脈，左門脈を結紮切離し，ついで肝静脈を露出し左肝静脈，中肝静脈は根部で結紮切離した．ついで Cantlie 線をこえて右肝静脈に沿って右葉前上区域を一部ふくめて切除した．再び肝門部にもどり右肝内胆管は前後枝分枝部をこえてさらに上流胆管まで露出し，後枝は上下枝の分枝部まで露出してこの部で切離する拡大肝左葉切除を施行した．再建は Roux—Y 吻合による右肝管前枝，後枝と空腸吻合を行

図4　上腸間膜動脈造影静脈相

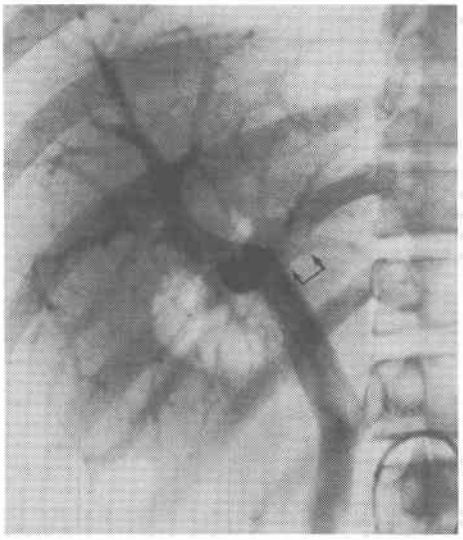

左門脈の↓　↓の部に encasement を認めた.

図5　術中写真

中肝静脈　　左肝静脈

図6　手術術式

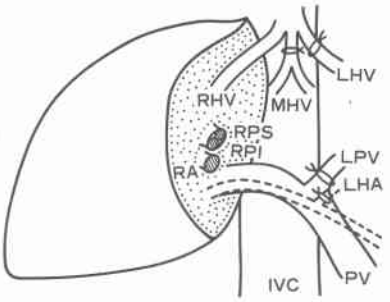

LHV	左肝静脈	IVC	下大静脈
MHV	中肝静脈	LHA	左肝動脈
RHV	右肝静脈	RA	右肝管前枝
PV	門脈	RPS	右肝管後上枝
LPV	左門脈	RPI	右肝管後下枝

図7　切除標本造影

左肝内胆管には周辺よりのしめつけ型の狭窄像を認め，左葉内側区域の肝内胆管枝にも同様の所見を認めた.

った（図5，6）切除肝重量は 205gr であった．術後経過は良好で術後33日で退院した.

切除標本造影所見：左肝内胆管は腫瘤部に一致して周辺よりのしめつけ型の狭窄像を示していた．左葉内側区域の肝内胆管枝にも同様の所見がみられた（図7）.

切除標本肉眼所見：腫瘍は黄白色で硬く，一部結節状であるが多くは浸潤性であり，肝門部には腫瘤塊はみられなかった．腫瘤より切離面までの肉眼的距離は最短 7mm であった（図8）.

病理組織学的所見：腫瘤は30×30mm で左葉の実質内を占め，小腺管を形成して増殖し，周囲の肝実質とよくなじんだ配列をなしておりこの部に原発した胆管細胞癌

図8　切除標本

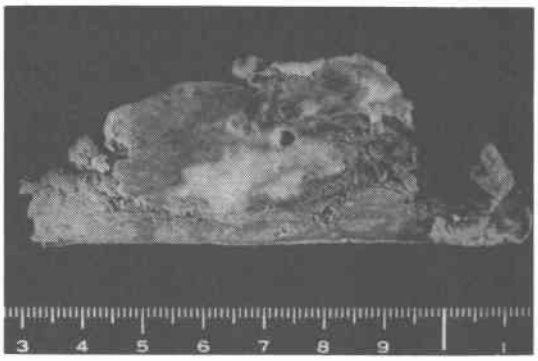

腫瘍中心部の割面は黄白色で硬い腫瘤を認めた.

と診断した（**図9a**）．さらに神経線維，および胆管に沿った浸潤が著明で，特に右主肝管周囲にも結合織の増生が著明で腫瘍細胞の増殖がみとめられた（**図9b**）.

考　察

頻度：胆管細胞癌は原発性肝癌の範疇に入り全肝癌の10～20%を占めるといわれている[1)2)3)4)]．また，全胆管癌に対する頻度もほぼ同様と報告されている[5)6)7)]．男女比は肝細胞癌が圧倒的に男子に多いのに比べて，胆管細胞癌は男女ほぼ同数であり，これは諸家の報告が一致する所である[8)9)10)].

診断，切除率：胆管細胞癌は一般に肝内の細胆管枝より発生し，肝門部胆管に浸潤が波及するまで黄疸を来すことなく進行し，また，肝細胞癌に対する α-フェトプロティンの如き特異的な検査法もないので，腫瘤を触知したり，黄疸出現時には切除不能となることが多く，本邦報告例においても切除率は肝細胞癌よりやや劣っている[2)10)11)12)]．一方，肝硬変合併率は宮地[13)]の本邦集計によれば肝細胞癌64～91%であるのに対して，胆管細胞癌は7.1～36%と低い．また，諸家においても同様の報告がなされている[4)14)15)]．したがって，腫瘤触知や黄疸出現以前に発見されたものは切除可能例が多いと考えられる．したがって内視鏡的逆行性胆管造影，CT スキャン，超音波撮影，血管造影などを駆使して早期診断に努めることが肝要である．さいわい．本症例は黄疸出現後であったが，PTCD カテーテルよりの aircholangiogram と血管造影を組合わせることにより，腫瘍原発部位および浸潤範囲を診断し，切除可能と術前診断出来た．aircholangiogram と血管造影の組合わせは resectability の診断には有効であった．今後症例を重ね検討を要する診断法の1つであろう.

拡大肝左葉切除について：肝切除の手術々式は従来の解剖学名に準拠するものと，近年の肝内脈管系の走行分岐を考慮した肝区域に従うものがある[4)16)17)18)19)20)]．広範囲の肝切除においてその切除肝の量に対する呼び名には広汎肝右葉切除[21)]，拡大肝右葉切除[22)]，右側三区域切除[23)]などがありいささか混乱気味である．また左葉切除については，左葉切除と左側三区域切除の中間の術式に対する呼び名が見あたらない．これらに対してのわれわれの見解は肝切除を安全に行うにはやはり脈管の走行に準拠した肝区域にしたがうのが妥当であると考えている．したがって右葉と左葉内側区域を切除したものは右側三区域切除であり，Cantlie 線まで切除したものは右葉切除であり，Cantlie 線をこえて切除を行うが切除さ

図9　病理組織像

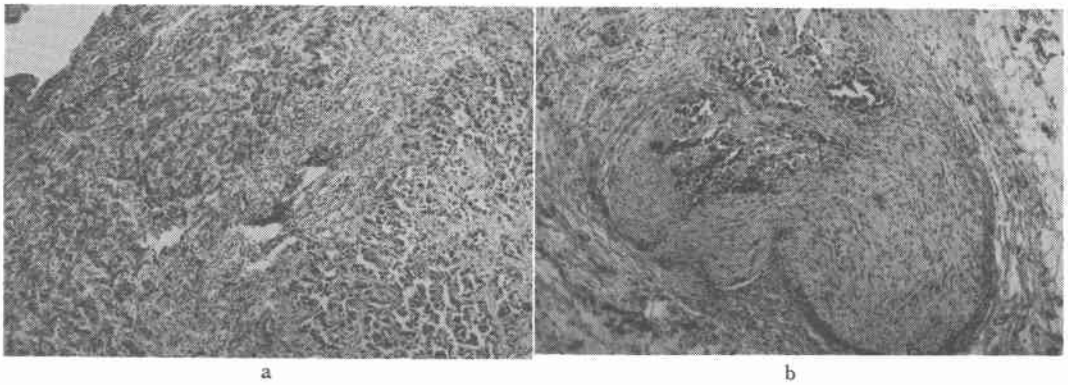

a　　b

腫瘍細胞は小腺管を形成して増殖し周囲肝実質とよくなじんだ配列を示した（a）．著明な神経線維浸潤を認めた（b）.

れる三区域目すなわち左葉内側区域の切除量にはこだわらない呼び名が拡大右葉切除と考えている．今回われわれの呼んだ拡大肝左葉切除は肝臓手術の成書にはみられない言葉であるが上記右葉切除に対するわれわれの概念にしたがって名付けた．すなわち左側三区域切除と左葉切除の中間の術式で，切除される三区域目すなわち右側区域の肝の容量にこだわらない術式と考えている．今後，肝区域にしたがった術式が増加するにしたがい今回われわれの行った術式の如く従来の名称では包含できない術式が増加するであろうが，拡大肝左葉切除はこれらの多くを含みうる呼び名と考えている．

結　語

術前に腫瘍の原発部位，浸潤範囲，resectability が診断でき，左側より Cantlie 線をこえて右葉前上区域を一部切除する拡大肝左葉切除術にて切除可能であった胆管細胞癌の1例を報告し若干の文献的考察を加えた．

（本論文の要旨は第 192回東海外科学会において発表した．）

参考文献

1) 宮地　徹：肝癌の病理．最新医学，**11**：1847—1853，1956.
2) 石川浩一：原発性肝癌症例に関する追跡調査—第3報—．肝臓，**17**：460—465，1976.
3) McBride, C.M.: Primary carcinoma of the liver. Surg., **80**: 322—327, 1976.
4) 葛西洋一ほか：原発肝癌の外科的治療．外科診療，**19**：46—55，1977.
5) Kuwayti, K., et al.: Carcinoma of the major intrahepatic and the extrahepatic bile ducts exclusive of the papilla of Vater. Surg. Gynecol. Obstet., **104**: 357—366, 1957.
6) 黒柳弥寿雄ほか：胆管癌の外科治療．外科，**35**: 391—401，1973.
7) 木南義男ほか：肝内および肝門部胆管癌の手術成績と胆管癌多発例における臨床像の検討．日消外会誌，**12**：908—913，1979.
8) MacDonald, R.A.: Primary carcinoma of the liver. A.M.A. Arch. Intern. Med., **99**: 266—279, 1957.
9) 本庄一夫ほか：肝癌の外科治療．日本臨床，**25**: 2353—2359，1967.
10) 木南義男ほか：原発性肝癌に対する外科治療の成績．日癌治，**9**：44—50，1974.
11) 本庄一夫ほか：原発性肝癌の治療経験．日本臨床，**29**：2297—2305，1971.
12) 佐藤寿雄ほか：原発性肝癌の治療について—自験例を中心として—．外科，**35**：969—975，1973.
13) 宮地　徹ほか：最近10年間におけるわが国の原発性肝癌—病理学的研究—．肝臓，**1**：17—36，1960.
14) 有馬道雄：原発性ならびに転移性肝癌の臨床知見補遺．肝臓，**7**：224—247，1966.
15) 海藤　勇ほか：新内科学大系，肝腫瘍．**23**：313—356，中山書店，東京，1977.
16) Hjortsjö, C.H.: The topography of the intrahepatic duct systems. Acta Anat., **11**: 599—615, 1950.
17) Brunschwig, A.: With special reference to secondary malignant neoplasms. Cancer, **6**: 725—742, 1953.
18) 三上二郎ほか：肝臓の手術．日本外科手術全書，8，日本外科手術全書刊行会，東京，1959.
19) 水戸廸郎：肝腫瘍．新日本内科学大系，**23**：357—386，中山書店，東京，1977.
20) 葛西洋一ほか：肝・胆・膵の外科臨床．医学書院，東京，1979.
21) 三上二郎：肝広汎切除．日外会誌，**57**：898—921，1956.
22) Pack, G.T., et al.: Regeneration of human liver after major hepatectomy. Surg., **52**: 617—623, 1962.
23) Starzl, T.E., et al.: Hepatic trisegmentectomy and other liver resections. Surg. Gynecol. Obstet., **141**: 429—437, 1975.