日消外会誌　14（9）：1333～1336，1981年

症　例

胆汁内腸チフス・パラチフス保菌者に対する外科的治療について

小野田市立病院外科
山下勝之　中原泰生

SURGICAL TREATMENT OF BILIARY CARRIERS OF TYPHOID AND PARATYPHOID

Katuyuki YAMASHITA and Yasuo NAKAHARA
Department of Surgery, Onoda City Hospital

索引用語：胆汁内チフス保菌者，胆嚢摘除，胆道洗浄

はじめに

近年，わが国における腸パラチフス患者の発生は，特効薬であるクロラムフェニコール（CP）の使用，ならびに保健行政，食品衛生の向上により，毎年全国でわずか数百人と著しく減少している．最近，われわれは内科的治療が困難であった3例の腸パラチフス胆道保菌者に対して，外科的治療を行い，良好な結果を得た．今回経験した症例より，外科的治療に対する問題点について検討してみた．

症　例

症例1　69歳　女性（仲居）

現病歴：昭54年5月定期検診ではじめて，糞便より腸チフス菌を検出．直ちに当病院伝染病舎に入院．アミノベンジールペニシリン（AB-PC），CPなどの化学療法で，一時菌は陰性化したが，以降の追跡検便で陽性となり，3回の入退院を繰返し，この間胆汁培養でチフス菌が証明された．

検査成績：Widal反応陰性．その他入院時一般検査上特別な異常所見はなかった．胆嚢造影で胆嚢結石を認め（**写真1**），チフス胆石症の診断の下に昭55年3月，胆嚢摘出術＋T字管挿入．術後AB-PC 2g/日の全身投与ならびに，T字管より1％クロマイサクシネート液50 mlを1日2回，点滴洗浄を連日2週間行い，全化学療法を中止した後，さらに2週間T字管からの胆汁ならびに糞便中の菌検索を行い，陰性化を確認後T字管を抜去．約1年経った現在，追跡検便中であるが陰性で完治したものと思われる．

写真1

症例2　73歳　男性（鮮魚行商人）

現病歴：昭54年11月検便で，はじめて腸チフス菌が証明され，外科的治療を受けるまで2回の入退院を繰返している．

検査成績：Widal反応陰性．胆嚢造影では軽度の変

写真2

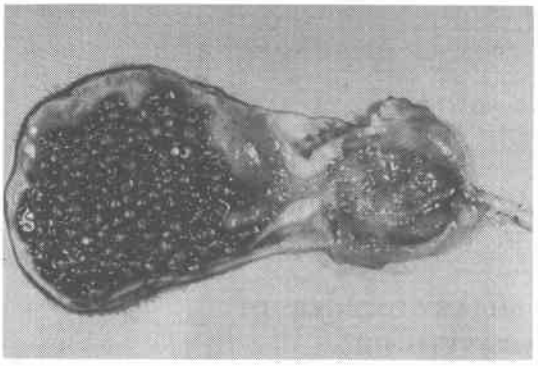

写真3

形を伴った．約クルミ大の胆嚢が造影されたが，結石は認められなかった．術前のBならびにC胆汁培養でチフス菌が数回証明されたため，チフス胆道感染症の診断の下に，昭55年5月，胆嚢摘出術＋T字管挿入．胆嚢は隔壁胆嚢で，下房には多数のコレステロール系結石で充満（**写真2**）．組織所見では，隔壁部においては筋層部に多数の嚢腫状に拡張したRokitansky-Aschoff洞を認め，また散在性にリンパ濾胞の形成を伴う小円形細胞浸潤が見られた（**写真3**）．しかしGram染色で洞内チフス菌は証明されなかった．術後は症例1と同様，AB-PC，CPによる全身ならびに局所投与を行い，菌陰性化を確認

写真4

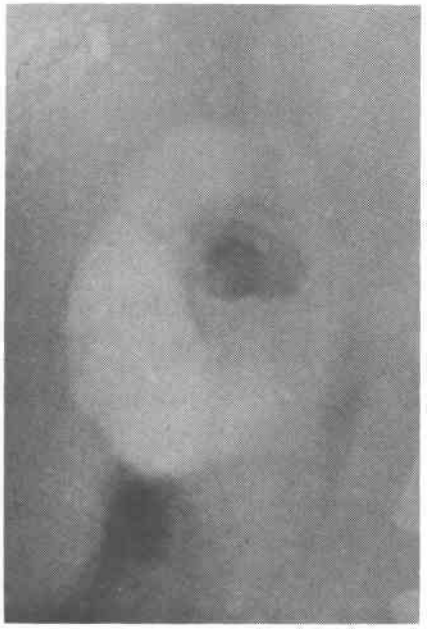

後，術後4週間目にT字管抜去．現在7カ月経過し，追跡検便中であるが，菌は陰性である．

症例3　49歳　男性（仕出し業）

現病歴：昭55年7月定期検便でサルモネラ菌陽性にて，某病院で約1.5カ月投薬を受け陰性となる．しかし2カ月後の検便で，パラチフスB菌が検出された．入院後AB-PC，CP，その他感受性を示す種々の化学療法を試みるも，投薬を中止すると直ちに陽性となり，この間，胆汁中にパラチフス菌が検出された．

検査成績：Widal反応陰性．胆嚢造影では，隔壁胆嚢様所見を呈するも（**写真4**），結石は認められなかった．患者の職業上の不都合ならびに内科的治療が困難なため，昭55年12月胆嚢摘出術＋T字管挿入を行った．摘出胆嚢は造影所見と異なり，形態異常はなく，結石も認められなかったが，組織学的には，軽度の慢性胆嚢炎の所見を呈していた．術後療法は症例1，2と同じ方法で行い，現在術後2カ月目ではあるが陰性化している．

なお，術中の胆嚢内胆汁は全例にチフス菌を認めたが，Gram染色で胆嚢壁内のチフス菌を見い出すことはできなかった．結石内部のチフス菌の検索は行っていない．

考　察

戦前は，年間3～5万人の患者が発生していた，わ

図1　腸チフスの年次別発生頻度

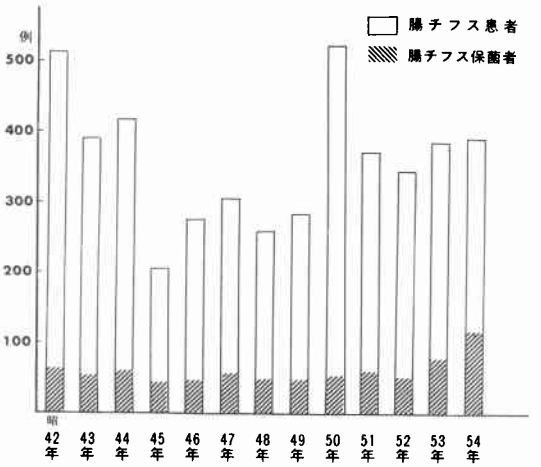

が国の腸チフスも1962年には910人，以降著しい減少傾向にあり（**図1**），毎年200～500人程度の発生で，罹患率も過去20年間では0.2～0.3/100,000，パラチフスでは0.0～0.1となっている[1]．医師とりわけ，外科医が接することは極く稀である．しかし腸チフスは人間だけの伝染病で，「保菌者なきところにチフスなし」と Brückner がいっているが如く，腸チフスを撲滅するには，保菌者の発見が最も重要で，これに対して内科的，外科的治療を十分に行い完全治癒させなければならない．保菌者の排菌巣としては，腸管，骨髄，化膿巣，睡液などの報告もあるが，殆んどの場合が胆道系保菌者で，その主な原因として，結石の存在が重要視されている．とくに結石内部に侵入した菌には，抗生物質は殆んど無効で，除菌不可能といわれている．しかし外科的治療を要した無石胆道チフス感染症も数十例報告されている[2]ことより，結石以外の要因もあることが治療を困難にしているものと考えられる．

発生病理：腸パラチフスの発生については，侵入門戸は口腔で，侵入したチフス菌は小腸，大腸に到達し増殖．さらに粘膜内に侵入し，腸粘膜リンパ管から腸間膜リンパ管，胸管を通って，あるいは門脈系を介して全身循環に入り，チフス特有の症状が発現するまで，細網内皮系，ことに肝臓に潜み，さらに肝臓で菌は濾過されて胆汁中に排泄される．多くの患者は，原病の治療経過とともに，胆汁中菌も死滅して行くが，2～3%の患者では菌は消失せず，とくに有石患者あるいは，慢性胆嚢炎合併例では，脆弱部の胆嚢粘膜内に，あるいは Rokitansky-Aschoff 洞内に浸入し，長期保菌者となると思われる．

診断：長期保菌者は胆道感染が殆んどであるため，まず十二指腸ゾンデ挿入．胆汁を採取し菌検査を行わなければならないが，たとえ陰性であっても，数回試みる必要があり，われわれの症例中にも3回目で始めて陽性となった症例がある．また B，C 胆汁それぞれについても検索し，もしC胆汁中に菌が証明されたなら，肝内胆管中に生息している可能性を示唆していることにもなる．次に結石の有無，胆嚢形態異常を調べるため，胆嚢造影が必要である．さらに，その他の胆道系の結石，異常の有無を術前に知っておくことは，大変重要なことであるので，できれば内視鏡的逆行性胆道造影を行うことが望まれる．しかし一般病院では法定伝染病のため，かなりの制約を受けるが，その際，吸引等による十二指腸液，胆汁汚染には十分な配慮が必要である．唐木[3]らは，術前に結石の有無，その部位と数を明確にするため，ルーチンに経皮的胆道造影を行っていると報告しているが，大変有意義なことと思われる．以上のような術前精査が行えない時には，術中胆道造影は不可欠となってくる．要は結石，胆道系異常の有無を十分精査することが，良好な治療成績につながることになる．

治療：治療法としては，まず内科的治療を行うことが原則である．使用される抗生物質はいろいろあるが，腸チフス中央調査委員会の報告[4]による抗生物質の使用状況では，腸パラチフスともに CP の単独使用が最も多く，次いで AB-PC となっている．しかし長期保菌者では，抗生物質投与期間中は菌陰性となるが，中止すると再び陽性になることが多く，とくに有石患者では，内科的治療のみでは困難なため，直ちに手術を行うことが望まれる．外科的治療は Forster ならびに Dehler が始めて行って以来，外胆嚢瘻（＋洗浄法），胆摘，胆摘＋T字管挿入（＋洗浄法），T字管挿入のみ（＋洗浄法），腹腔鏡による胆嚢穿刺（＋薬液注入法），等が行われて来た．しかし現在では，胆摘のみと，胆摘＋T字管挿入（＋洗浄法）の2つの方法が行われている．平石[5]は次のごとく報告している．すなわち，保菌の原因が胆嚢結石であるならば，胆嚢摘出術のみで良い．総胆管にT字管挿入をルーチンに行うことは，拡張のない総胆管の狭窄を起こしたり，またT字管の存在が排菌の原因となることがあるため，胆摘のみ施行している．一方斉藤[6]らは，胆摘およびT字管挿入，胆道内薬液注入の併用が有効であったと，また豊田[2]も，治験例の胆摘のみで治癒しなかった例は，全て洗浄しても菌は陰性とならなかったが，洗浄した方が除菌できる可能性があると思われる

ので，胆摘の場合には，総胆管にカテーテルを挿入しておいた方が良いと報告している．

われわれは，本邦報告例の中に無石胆道感染症例が数十例あり[2]，結石の存在のみが長期保菌の原因とはなり得ないこと．胆汁そのものが腸パラチフス菌にとり，良き培地であるため，胆道系のいかなる場所にも存在し得る可能性があり，そのため術後胆道内薬液洗浄を行った方が良いこと．また術前術中に胆道系の結石，異常所見の精査が時に不十分なことがあり，もし術後排菌が続く場合には，結石の遺残，胆道系異常の存在が考えられるため，その際にはT字管より十分な胆道系精査が可能なこと．さらに術後，T字管より容易に胆汁採取が可能であり，患者の苦痛なしに，胆汁中菌検査を行える利点のあること．以上の理由より，われわれは3症例に胆摘ならびにT字管（ラテックス）挿入．さらに1％ CP 液 50ml を，1日2回胆道洗浄を行い良好な結果を得たので，今後も引続き，この治療法を試みてみる積りである．

結　語

3例の胆汁内腸チフス・パラチフス保菌者に対し，外科的治療を行ったが，種々の治療法のなかでも，胆嚢摘出術ならびにT字管挿入．さらに抗生物質による局所洗浄が最も良い治療法であると思われたので，若干の検討を加えて報告した．

（本論文の要旨は，第55回中四国外科学会で発表した．）

文　献

1) 厚生統計協会：国民衛生の動向．厚生の指標．**27**（9）：1980.
2) 豊田哲夫ほか：胆道系チフス菌保菌者の外科的治療—本邦文献の統計的観察—．外科，**28**：736—741，1966.
3) 唐木一守ほか：腸チフス・パラチフス胆道系長期保菌者の外科的療法に対する経皮的胆道造影法の意義．感染症学雑誌，**48**：169—178，1974.
4) 腸チフス中央調査委員会：腸チフス・パラチフスの管理報告．感染症学雑誌，**50**：52— 58，1976.
5) 平石　浩：腸チフス長期保菌者の治療．Medicina，**10**：1996—1997，1973.
6) 斉藤敏明ほか：チフス保菌者に対する外科治療．日本医事新報，**2731**：16—19，1976.