日消外会誌　14（10）：1491～1494，1981年

S状結腸癌・直腸癌のリンパ節転移：非定型的転移症例の検討

福井赤十字病院外科
田中　猛夫　　西村　一郎　　松下　利雄
広瀬　真紀　　中西　正樹

ATYPICAL LYMPH NODES METASTASIS IN THREE CASES OF THE SIGMOID AND RECTAL CANCER

Takeo TANAKA, Ichiro NISHIMURA, Toshio MATSUSHITA, Maki HIROSE and Masaki NAKANISHI
Department of Surgery, Fukui Red-Cross Hospital

索引用語：S状結腸癌，直腸癌，リンパ節転移，非定型的リンパ節転移

近年下部結腸の癌は，早期受診の啓蒙と診断法の向上によって早期に手術される症例が増加してきているが，なお，リンパ節転移陽性例の占める割合は大きい．われわれは最近5カ年間の症例のリンパ節転移を検討し，うち非定型的な転移様式を示した3症例につき詳細を報告する．

対　象

昭和51年より昭和55年までの5カ年間の取り扱ったS状結腸癌43例，直腸癌64例で，年齢分布は19歳より87歳，平均60.5歳．男子52例，女子55例である．大腸癌取り扱い規約による分類では，S状結腸癌は Stage Ⅰは14%，stage Ⅱは28%，Ⅲは23%，Ⅳは19%，Ⅴが16%で切除例42例のうちリンパ節転移は20例46.5%にみられている（**表1**）．第1群リンパ節（N_1）は結腸壁在ないし旁結腸性リンパ節（No. 241）の陽性のもの70%，旁直腸リンパ節（No. 251）陽性のもの30%であり，S状結腸を口側2/3と肛門側1/3に2分すると前者では No. 241 後者では No. 251が主な N_1 群となった．第2群（N_2）へはS状結腸リンパ節（No. 242—1，No. 242—2）が40%，上直腸リンパ節（No. 252）が25%と転移陽性で，全切除例の28.6%，リンパ節転移陽性例のうちの60%が N_2 群に及んでいたことになる．第3群（N_3）へは1例に下腸間膜リンパ節（No. 253）が陽性であった．

直腸癌では stage Ⅰは22%，Ⅱが23%，Ⅲが12.5%，

表1　S状結腸癌リンパ節転移

部位	期別	例数	n_1 251	n_1 241	n_2 242-1	n_2 242-2	n_2 252	n_3 253	不明その他
口側2/3	Ⅰ	4							
	Ⅱ	7							
	Ⅲ	6		●●●●●●					
	Ⅳ	6	●	●●●●●●	●●●	●●●●●	●●		
	Ⅴ	7		●●		●●	●	●	●●●●
	計	30							
肛門側1/3	Ⅰ	2							
	Ⅱ	5							
	Ⅲ	4	●●●	●					
	Ⅳ	2	●●				●●		
	Ⅴ	0							
	計	13							
総計		43							

Ⅳは12.5%，Ⅴは30%で64例中51例が切除された（**表2**）．切除例中リンパ節転移の陽性率は43%である．転移陽性例中 N_1 群は No. 251 へ77%，中直腸リンパ節（No. 261，No. 262）へ23%陽性で，N_2 群は No. 252

表2　直腸癌リンパ節転移

部位	期別	例数	下腸間膜動脈系			腸骨動脈系		不明
			251	252	253	261	262	その他
R_s	I	1						
	II	3						
	III	6	●●●●●●					
	IV	5	●●●●●	●●●●●				
	V	3						3
	計	18						
R_a	I	4						
	II	7						
	III	1	●					
	IV	2	●			●	●	270●
	V	5	●●●	●●●	●			216● 3
	計	19						
R_b	I	9						
	II	5						
	III	1	●					
	IV	1				●		
	V	11				●●●	●●	8
	計	27						
総計		64						

に36%が転移していた．N_3 群は No. 253に1例，正中仙骨リンパ節（No. 270）に1例，さらに旁大動脈リンパ節（No. 126）に第4群（N_4）陽性の1例がみられた．リンパ節の検討は切除直後の標本より肉眼的に識別可能なものを総てとり出し，連続切片により行った．

非定型的リンパ節転移例

症例1（**図1**），A.M. 55歳女子，4カ月前よりの下血，下痢を訴えた．腫瘍はS状結腸の中央部に全周性で漿膜面に露出していた（Sig. circ 縦径3cm Borrmann 3型 $S_2P_0H_0$）．リンパ節は腫瘍に接した部位から No. 241がさらに腸管に沿って口側，肛門側へとほぼS状結腸全域に及ぶ程度に数多く帯状に転移していた．N_2 はそのほかに No. 242—1，No. 242—2，No. 252が陽性であった．No. 253，No. 216にも腫脹がみられたが陰性であった．組織型は高分化腺癌．血中 CEA 値は術前2.6 ng/ml（ダイナボット），術後2週間値1.0ng/ml 以下となった．本症例は脈管系の中枢に向っての転移はわずか

図1　A.M. 55才♀

図2　S.K. 55才♀

であり，主として結腸壁に沿ってのリンパ節転移が顕著であって，N_2 としてみられた No. 242—1，No. 252などは病巣部より離れた No. 241（N_2）に一旦転移し，そこを経て転移して行ったような印象を与えている．

症例2（**図2**），S.K. 55歳女子．1週前前よりの下腹部痛と下血を訴え来院．上部直腸，間膜反応側（Ra. vent 縦径8cm 横径3cm Borrmann 3型 $S_2P_0H_0$）中分化腺癌．リンパ節は No. 251に5個陽性，下腸間膜動脈流域は No. 252に1個，No. 253に2個陽性であったが，いずれも小豆大で被膜面にも浸潤なく軽微であった．腸骨動脈流域は左総腸骨リンパ節（No. 273L）1個，左外腸骨リンパ節（No. 293L）1個，左内腸骨リンパ節（No. 272L）5個，同右（No. 272R）1個，部位不確実2個が腫脹していたがいずれも転移していなかった．特異的といえる点は，これらの転移の他に No. 216が大動脈の右前面に大豆大に2個孤立してみられ肉眼的にも転移陽性と判明する程度のものであった．また No. 270も1個腫脹していたが転移陰性であった．本症例は N_2，N_3 群の

転移が著しくないにもかかわらず，すでに N_4 群の No. 216に明確な転移がみられ，系統的に No. 251→No. 252→No. 253→No. 216へと転移して来たとは考え難い例といえる．本例は腹会陰式直腸切断術[1]が行われ，術後も興味ある経過をとった．術前の血中 CEA 値 (5.5ng/ml) は術後20日目の検査では正常値 (1.0ng/ml 以下) に復していた．3.5カ月後より再び上昇したが RI 検査によっても再発巣を確認できず，5.5カ月後にようやく右そけいリンパ節 (No. 292R) の示指頭大の腫脹と自然肛門創部の奥に腫瘤を触れるに至り (5×4×6cm)，ともに郭清切除された．この間初回手術時よりマイトマイシン C (MMC)，FT-207，OK-432，PSK の投与を行い，MMC 以外は持続投与がなされていた．また MMC は第2回手術後再投与もされたが血中 CEA 値は殆んど低下せず，会陰部以外にも皮下結節が，腹部腫瘤が出現し，両肺野のび慢性転移により8カ月後死亡した．本例の初回手術時のリンパ節転移は下腸間膜動脈流域のみで，これに No. 216が特異的に陽性で，腸骨動脈流域では郭清された腫脹するリンパ節10個いずれも転移はなかった．しかし再発の初発巣は骨盤底部とそけい部であり初発病巣の転移方向が再発病巣の出現に際しても単純なものではなかった．

図3　T.O. 55才♀

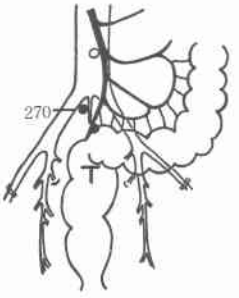

症例3 (**図3**)，T.O. 55歳女子，4日前よりの下腹部痛，2日前よりの出血にて来院．上部直腸，後壁 (Ra. post 縦径2.5cm 横径2.0cm Borrmann 3型 $S_2P_0H_0$)，高分化腺癌．No. 251に1個小指頭大の転移がみられ No. 252 (−)，No. 253 (−) と下腸間膜動脈流域の N_2，N_3 群には転移がみられていない．正中仙骨動脈のすぐ右側に大豆大の陽性リンパ節が1個みられた．本例は N_1 群からいきなり N_3 群に転移している症例といえる．

考　察

S状結腸癌については解剖学的部位と大腸癌取り扱い規約との間に差があるため，われわれの初期の症例では規約上の Rs に該当するものがS状結腸癌として記載されている可能性があり判然としないところもみられた．そこでS状結腸癌の肛門側1/3と直腸癌の症例を供せて検討すると：計77例のリンパ節転移陽性率43.8%である．これらの転移例のうち82%は下腸間膜動脈流域で N_1 群は1例を除き No. 251で，その内の43.4%が N_2 群の No. 252に及んでいる．腸骨動脈流域は転移例の18%にみられたのみであった．しかし側方転移は部位による差があり，肛門側にゆくにつれ高率となり Ra で17%，Rb では80%の陽性率であった．下腸間膜動脈流域と腸骨動脈流域にまたがっての転移は症例3のみであった．以上の結果は土屋ら[2)3)]の集計結果と概ね似た分布となり，上行，側方への脈管系に沿った系統的な転移を呈している．しかし症例1は腸管壁に沿っての転移が広く，あたかもまず旁結腸性に転移し，その後おのおの上行したような形式である．症例2は No. 253が転移陽性ではあったが著明ではなく，No. 216に非連続性ともとれる明確な転移がみられている．症例3でも No. 251のみに転移があり，No. 270に跳躍転移がみられている．大見[4)]はこのような脈管系に沿わない転移症例をリンパ流の短絡経路が存在することによると想定している．われわれの限られた症例ではその病態を明らかにすることは不能であるが，S状結腸間膜は通常癒着が頻繁にみられるところであり，このようなことによってリンパ流が脈管系に沿った経路以外にも生じることも想定される．くしくも症例3は子宮切除歴があり骨盤内に高度の癒着がみられた．

No. 253，No. 216への転移陽性例では郭清の意義について疑問視されているが[5)]，これらの症例の存在は，この部の癌腫でいわゆる跳躍転移やリンパ流の変更の生じることが想定され，症例を重ねての詳細な検討が望まれるが，R_3 及至 R_4 領域といえども郭清に際して留意する必要があることを示唆している．

結　語

最近5年間のS状結腸癌，直腸癌のリンパ節転移を検討し，脈管系に沿った定型的な転移を呈さなかった3症例を報告し，リンパ節郭清に際しての考慮と非定型的症例の病態追求の必要性を述べた．

(本報告の要旨は第17回日本消化器外科学会総会にて

発表された).

文　献

1) 田中猛夫ほか：腹会陰式直腸切断術．骨盤底腹膜非縫合法を中心とする検討．手術，**34**：1217—1219，1980.

2) 土屋周二：直腸癌根治手術におけるリンパ節郭清術．日外会誌，**80**：1520—1523，1979.

3) 大見良裕ほか：直腸癌のリンパ節転移の特徴—臨床病理学的諸因子との関係—．大腸肛門誌，**33**：112—121，1980.

4) 大見良裕：直腸癌のリンパ節転移の特徴—拡大郭清による摘出リンパ節の検討．日外会誌，**81**：676—687，1980.

5) 高橋　孝ほか：直腸癌における拡大郭清の意義—拡大郭清と遠隔成績．臨外，**35**：1009—1013，1980.