日消外会誌　14（11）：1602～1613，1981年

良性十二指腸乳頭部狭窄症の検討

久留米大学医学部第2外科（主任：古賀道弘教授）
嬉　野　二　郎

STUDY ON BENIGN STENOSIS OF THE PAPILLA OF VATER

Jiro URESHINO
2 nd Department of Surgery, Kurume University School of Medicine
(Director: Prof. Michihiro Koga)

乳頭形成術を施行した48例について，術前の直接胆管造影における胆管末端像および切除乳頭の組織所見を観察し，その関連性について検討した．末端部の動きが良好で筆尖状を呈するⅠ型は全例組織学的には可逆性の変化であった．これに対し，動きがみられず壁硬化像を認めるⅢ型は14例中12例に高度の線維化を認め不可逆性の変化であり，末端部の動きはみられるが急峻な狭小化を認めるⅡ型は種々の組織型を示すが，狭窄部が長いもの程不可逆性変化を示す例が多かった．よって，胆管末端像とその乳頭部組織所見とは密接な関連を認め，術前の直接造影における胆管末端像の詳細な観察により，乳頭部狭窄の質的な診断は十分可能と思われた．

索引用語：十二指腸乳頭部狭窄症，直接胆管造影による胆管末端像

Ⅰ．緒　言

十二指腸乳頭部は胆膵管が合流，胆汁や膵液の排出をコントロールし，またその特異な構造により十二指腸内容の胆管または膵管内逆流を防止しており，解剖学的にも病態生理学的にも複雑な機構を営んでいる．したがってこの部の病変は良性といえどもその変化は単に局所のみに留まらず，肝膵障害など種々の重篤な病態を誘発すると考えられ，とくに胆石症の手術に際しこれを看過することは術後に重大な問題を残すことにもなりかねない．Hess[1]は，狭窄性乳頭炎は胆嚢摘出後症候群の最も大きな原因であり，その頻度は約35％であると述べ，胆石症手術における乳頭部狭窄の重要性を強調している．

しかしながらこれまで乳頭部狭窄の診断に関しては，主として術中の検索により，各施設あるいは術者独自で判断される場合が殆んどであり，いまだ乳頭部狭窄症の診断についての一定した見解は得られていない．ましてこれらを術前に知り，外科的な手術適応を検討することは不可能であった．

そこで著者は，術前に行う直接胆管造影について，胆管末端像とくにその形態の経時的な変化を観察し，これと乳頭形成術により得られた乳頭部の病理組織所見より，その関連性について検索を行い，術前に行う直接胆管造影による乳頭部狭窄症の診断，外科的手術適応決定への可能性について検討した．

Ⅱ．研究対象および方法

対象；対象は当教室において胆管結石，又は乳頭部狭窄などの臨床診断で，経十二指腸的乳頭括約筋形成術（以下，乳頭形成術）を施行した症例で，術前に経皮的経肝性胆管造影（以下，PTC），又は内視鏡的逆行性胆膵管造影（以下，ERCP）その他の直接胆管造影が行われ，胆管末端部の状態が明確に判読でき，かつ，切除された乳頭部の組織標本が，いわゆるOddi筋を含み，胆管粘膜より十二指腸粘膜側まで十分観察可能なものとした．対象症例は**表1**に示した48例（内，再手術例20例）で，男女比24：24，年齢は25～80歳，平均58.9歳である．

なお，乳頭部の正常な組織学的基本構造を知るため，胆道疾患とは無関係な新鮮剖検10例，および剖検例では粘膜上皮が自己融解により剥離したものが多く，必ずしも正常な胆管粘膜の状態を示さないため，当教室で膵頭十二指腸切除術を施行し，病変が乳頭部に及んでいない切除標本7例を含め，計17例の組織所見を対

表1　胆管末端像と乳頭部組織所見

症例	臨床診断	末端像（閉鎖期）（開放期）	胆管径（mm）	NS（mm）	乳頭部組織 炎症細胞浸潤	腺管の増生，拡張	線維化	筋層その他の変化	組織分類
1）25♀	胆のう胆管結石		13		++ 好中球	−	−	胆管粘膜過形成	炎症型
2）60♂	〃		14		++ 好中球	−	−	充血浮腫 (++)	〃
3）40♀	胆のう結石 乳頭狭窄		17		+	−	−	胆管粘膜過形成	〃
4）48♀	肝内結石		17		+	−	+		〃
5）46♂	胆のう胆管結石		18		++ 好中球	−	+	胆管粘膜過形成	〃
6）41♀	総胆管結石		21		++ 好中球	−	−	胆管粘膜過形成	〃
7）59♂	〃		21		++	+	+		〃
8）74♀	胆のう胆管結石		13	21	++	−	+	十二指腸粘膜筋盤肥厚	〃
9）56♂	乳頭狭窄		15	14	+++ リンパ球	−	+	リンパ球増生 筋萎縮	〃
10）61♀	肝内結石		16	13	++	+	+		〃
11）65♂	総胆管結石		18	13	++	−	+		〃
12）67♂	胆のう結石 乳頭狭窄		20	15	+	−	+	十二指腸粘膜筋盤肥厚	〃
13）38♂	〃		20	18	+	−	+	筋肥厚	〃
14）26♀	乳頭狭窄		21	12	++	−	+	筋肥厚	〃
15）67♀	〃		21	15	++	−	+		〃
16）58♀	胆のう胆管結石		24	17	+	+	+		〃
17）64♂	総胆管結石		15	10	+	++	−		腺症型
18）73♀	肝内結石		35	12	+	+++	+	筋肥厚	〃
19）63♂	総胆管結石		14	21	+	+	++		線維硬化型
20）44♀	胆のう結石 乳頭狭窄		15	20	+	+	++	筋萎縮	〃
21）65♂	乳頭狭窄		20	25	+	−	++	筋肥厚	〃
22）57♀	総胆管結石		22	21	+	−	++		〃
23）74♂	肝内結石		24	22	++	+	++		〃
24）64♀	総胆管結石		18	30	+	++	+++	小腺管増生	線維腺症型

症例	臨床診断	末端像（閉鎖期）（開放期）	胆管径（mm）	NS（mm）	乳頭部組織 炎症細胞浸潤	腺管の増生，拡張	線維化	筋層その他の変化	組織分類
25）76♀	乳頭狭窄		21	23	+	+++	++	筋萎縮	線維腺症型
26）49♂	肝内結石		23	22	++	++	++	胆管壁肥厚 (++)	〃
27）80♂	胆のう胆管結石		24	20	+	++	++	筋萎縮	〃
28）53♂	肝内結石		26	22	+	+++	++		〃
29）72♂	胆のう結石 乳頭狭窄		22	15	+	+	+		炎症型
30）44♀	総胆管結石		21	20	++	−	+		〃
31）67♂	乳頭狭窄		16	24	+	−	++		線維硬化型
32）44♂	肝内結石		20	18	+	−	++		〃
33）68♀	総胆管結石		22	25	+	+	++	ブルンネル腺増生 筋肥厚	〃
34）61♀	肝内結石		24	20	+	−	++		〃
35）64♀	胆のう結石 乳頭狭窄		26	20	+	+	++	筋萎縮	〃
36）77♀	総胆管結石		30	18	+	+	+++	筋萎縮	〃
37）62♂	〃		15	18	++	++	++		線維腺症型
38）71♂	胆のう結石 乳頭狭窄		18	22	+	++	+++	筋萎縮	〃
39）75♀	総胆管結石		18	28	++	++	+++	筋萎縮	〃
40）45♀	〃		20	21	+	++	++	筋萎縮	〃
41）47♀	総胆管 十二指腸瘻		21	22	++	+++	++	筋萎縮	〃
42）66♂	総胆管結石		22	16	+	++	++		〃
43）58♂	〃		15		+	−	+	筋肥厚 浮腫	炎症型
44）66♂	〃		15		++ 好中球	+	+	充血浮腫 (++)	〃
45）62♂	〃		22		++ 好中球	+	+		〃
46）52♀	〃		22		++	+	+	浮腫	〃
47）60♂	〃		20		+++ 好中球	+	++	充血浮腫 (++)	線維硬化型
48）72♀	〃		21		++	+	++	筋肥厚 浮腫	〃

（NS；narrow segment）

照として検討した．

方法：教室で行っている乳頭形成術は，Jones and Smith[2]の方法に準じたもので，十二指腸乳頭部をその開口部より総胆管に沿って十二指腸粘膜とともに楔状に切除し，最終的には，乳頭部括約筋機構が完全に廃絶され，十分な胆汁ドレナージ効果が得られることを

目的としている．

得られた楔状の切除標本は長さ約1.5～2.5cmの小切片で，これを濾紙にはり，10%フォルマリン液で固定後，主としてHematoxylin-Eosin染色，およびAzan-Mallory染色，Elastica-VanGieson重染色を施し，光顕的に観察した．組織学的所見としては，主として炎症細胞浸潤の程度，種類，粘液腺の状態，筋層の変化，間質および筋層内の線維化の程度について検討した．

直接胆管造影はPTC25例（内，引き続いてPTCドレナージを施行したもの3例），ERCP22例，およびTチューブ造影1例である．方法は造影施行時にX線テレビにより，胆管末端部形態の経時的な変化を詳細に観察し，その状態を頻回に撮影（主として数秒間隔のスポット撮影による），末端部の形態学的変化についてその機能面をも考慮し検討した．なお，直接造影においては造影剤を胆道内に急速に注入した場合，胆管末端部は反射的に収縮し，あたかも同部に狭窄が存在するかのごとくみえ，当然この時は胆管径も通常より拡大する．またERCPではカニューレ挿入による乳頭部の刺激性変化も考慮する必要があり，観察は原則として造影用穿刺針またはカニューレを抜去した後，種々の体位での胆管の撮影後，造影剤が十二指腸へ流出する自然な状態と思われる時期に行った．胆管径も同時期の背腹正面像における胆管の最大径を計測し，その胆管径とした．

III．成　績

1．直接胆管造影における胆管末端像

以上のような方法で得られた胆管末端像について，とくに乳頭部括約筋機能を最も良く反映すると考えられる末端部形態の経時的な変化〝動き〟を重視し，以下のごとく4型に分類した．すなわち

I型(筆尖型)：　末端部の動きが良好で，造影剤が十二指腸へ流出する開放期には先端は筆尖状となり，辺縁がスムーズに十二指腸へ移行するもの

II型(狭窄型)：　動きは認められるが不良で，開放期にも先端は筆尖状とならず，急峻な狭小化を示し，明らかなnarrow segmentを認めるもの

III型(硬化型)：　動きが殆んど認められず，辺縁が不整な狭窄像を示すもの

IV型（結石型）：　末端部に結石が存在または嵌頓し，動きが不明瞭なもの

である．ここでいうnarrow segment（以下，NS）とは，IIおよびIII型で急峻な狭小化または不整な狭窄像を示す部位より十二指腸開口部までの範囲をさす．

表2　直接造影における胆管末端像

I型（筆尖型）		7例（14.6%）
II型（狭窄型）		21例（43.7%）
III型（硬化型）		14例（29.2%）
IV型（結石型）		6例（12.5%）
計		48例

結果は表2のごとくで，I型7例（表1の症例1～7），II型21例（同，症例8～28），III型14例（同，症例29～42）．およびIV型6例(同．症例43～48)であった．

IV型で結石が完全に末端部に嵌頓している例は1例(症例47)のみで，他の5例は不完全嵌頓であり，造影剤の十二指腸への流出はわずかながら認められたが，末端部の明瞭な形態および動きは不明でIV型として一括した．この内，症例43．45の2例は造影後結石を十二指腸内へ排出したと思われ，術中胆管内に結石を認めなかった．

また，臨床診断ではIV型が全例総胆管結石症である他は，とくに一定の傾向は認めなかつた．

2．乳頭部の病理組織所見

a．切除乳頭の組織所見（表1，3）

乳頭の組織所見は，主として胆管粘膜側の炎症細胞浸潤の程度，種類，腺管（粘膜腺）の増生拡張，間質の線維化および筋層の変化について検討し，それぞれ便宜的に表3に示すごとく4段階に分類した．

炎症細胞の浸潤は全例に認められたが，その程度は軽度のもの⊕26例（54.2%），中等度⊕⊕20例（41.7%）と比較的軽度例が多く，細胞の種類もリンパ球，形質細胞などの慢性炎症細胞の浸潤が主体で，好中球の浸潤や充血，浮腫を認める急性炎症所見を呈するものは7例(症例1，2，5，6，44，45，47)14.6%であった．また，症例9は著明なリンパ沪胞の増生を認め，筋層は萎縮し，乳頭部全体がリンパ沪胞で置換されていた．

腺の増生拡張は28例（58.3%）に認め，筋層内まで増生拡張著明なもの⊕⊕は9例(18.8%)，嚢胞状拡張が認められたもの⊕⊕⊕は4例（8.3%）であった．

表3　乳頭部の組織所見

	(例数)
〔炎症細胞浸潤〕	
⊖ 殆んど認められないもの	0
⊕ 軽度認められるもの	26
⊕⊕ 中等度認められるもの	20
⊕⊕⊕ 高度に認められるもの	2
〔腺管の増生拡張〕	(例数)
⊖ 腺管が胆管粘膜側に偏在し，増生拡張を認めないもの	20
⊕ 軽度の増生拡張を認めるが，筋層内侵入像が殆んど認められないもの	15
⊕⊕ 増生拡張が著明で一部筋層内侵入も認めるが，嚢胞状拡張はあまりみられないもの	9
⊕⊕⊕ 増生拡張著明で，嚢胞状に拡張した腺管を多数認めるもの	4
〔線維化〕	(例数)
⊖ 殆んど認められないもの	5
⊕ 軽度認められるもの	19
⊕⊕ 中等度認められるもの	20
⊕⊕⊕ 高度の線維化を示し，殆んど全層に渡り線維性結合織の増生が著明なもの	4

間質の線維化を殆んど認めなかったもの⊖は5例（10.4%）のみで，24例（50.0%）に中等度以上の線維化を認め，内4例は高度の線維化を認め全例筋組織は萎縮していた．

筋組織の変化は，7例（14.6%）に筋層の肥厚を11例（22.9%）に萎縮を認めた．

b．各組織所見の関連（**表4** a,b,**5**）

各組織所見相互の関連性をみてみると，炎症細胞浸潤の程度と腺管および線維化の状態(表4 a,b,)は炎症細胞浸潤が軽度の例では，腺の増生拡張，線維化が⊕⊕又は⊕⊕⊕のものは，それぞれ9/26(34.6%)，17/26(65.4%であるが，炎症細胞浸潤が中等度以上の例ではそれぞれ4/22（18.2%），7/22（31.8%）と両者とも少なかった．また，急性炎症所見を呈した7例中6例は腺の増生拡張，線維化とも⊖又は⊕で，この内3例に胆管粘膜の過形成を認めた．

腺の増生拡張と線維化の程度は比較的よく相関し（**表5**），とくに腺の増生拡張が⊕⊕又は⊕⊕⊕の例では13例中11例が中等度以上の線維化を認めた．しかし，線維化が中等度以上の例では，腺の増生拡張が⊕⊕又は⊕⊕⊕の例（11例）と，⊖又は⊕の例（13例）が約半々であった．

c．乳頭部病変の組織学的分類

乳頭部病変を組織学的に分類するにあたり，臨床上とくに外科的に最も問題となるのは，その病変が可逆性であるか否かということであり，著者は前述した各組織所見の関連性より，組織の退行変性の終末像である線維化の程度と，これに乳頭部の組織変化に特有な腺管（粘液腺）の状態を考慮し，**表5**のごとく4型に分類した．すなわち，

Ⓐ 炎症型…線維化，腺の増生拡張共⊖～⊕

Ⓑ 腺症型…線維化は⊖～⊕で，腺の増生拡張が⊕⊕～⊕⊕⊕

Ⓒ 線維硬化型…線維化が⊕⊕～⊕⊕⊕で，腺の増生拡張は⊖～⊕

表4　炎症細胞浸潤と腺管及び線維化の程度の関連

(a)

		腺の増生拡張 ⊖	⊕	⊕⊕	⊕⊕⊕	計
炎症細胞浸潤	⊕	10	7	6	3	26
	⊕⊕	9	7	3	1	20
	⊕⊕⊕	1	1	0	0	2
計		20	15	9	4	48

(b)

		線維化 ⊖	⊕	⊕⊕	⊕⊕⊕	計
炎症細胞浸潤	⊕	2	7	14	3	26
	⊕⊕	3	11	5	1	20
	⊕⊕⊕	0	1	1	0	2
計		5	19	20	4	48

表5　腺管の状態と線維化の関連，及び乳頭部の組織学的分類

		腺の増生拡張 ⊖	⊕	⊕⊕	⊕⊕⊕	計
線維化	⊖	4	0	1	0	5
	⊕	11	7	0	1	19
	⊕⊕	5	7	5	3	20
	⊕⊕⊕	0	1	3	0	4
計		20	15	9	4	48

Ⓐ；炎　症　型　22例
Ⓑ；腺　症　型　2例
Ⓒ；線維硬化型　13例
Ⓓ；線維腺症型　11例

表6　胆管末端像と乳頭組織型の比較

末端像＼組織型		炎症型		腺症型		線維硬化型		線維腺症型		計	
Ⅰ型		7		0		0		0		7	
Ⅱ型	NS＜2cm	8	9	2	2	0	5	0	5	10	21
	2cm≦NS	1		0		5		5		11	
Ⅲ型		2		0		6		6		14	
Ⅳ型		4		0		2		0		6	
計		22		2		13		11		48	

Ⓓ 線維腺症型…線維化，腺の増生拡張共㊥～㊦である．

結果は炎症型22例，腺症型2例，線維硬化型13例，および線維腺症例11例であった．

3．胆管末端像と乳頭組織の比較（**表1，6**）

a．Ⅰ型（症例1～7）

全例炎症型で症例1，2，5，6の4例は好中球の浸潤，充血浮腫を認め，この内症例5を除く3例は腺管の増生拡張，線維化を殆んど認めず，急性の炎症所見のみの症例であった．また症例1，3，5，6の4例は胆管粘膜が過形成となり，粘膜皺壁の乳頭状突出が著明であった．

b．Ⅱ型（症例8～28）

炎症型9例，腺症型2例，線維硬化型5例，線維腺症型5例で，急性炎症所見を呈するものはなく，炎症型でも全例軽度の線維化を認め，症例13，14は筋層の肥厚を，症例8，12は著明な十二指腸粘膜筋板の肥厚を認めた．腺症型の2例はいずれも末端部の動きは比較的良好で，その辺縁は平滑であるが，末端像はとくに開放期において周囲より圧排されたごとき形態を示した．線維硬化型および線維腺症型は末端部の動きがやや強く制限され，辺縁も不整なものが多く（症例20，21，23，24，26，28）また10例全例NSの長さは20mm以上であった．

c．Ⅲ型（症例29～42）

炎症型2例，線維硬化型6例及び線維腺症型6例であつた．筋層の肥厚したものを1例（症例33）認めたが，6例に萎縮を認め，とくに線維化が高度な例（症例36，38，39）は全例筋組織は萎縮していた．

d．Ⅳ型（症例43～48）

炎症型4例，線維硬化型2例であるが，全例，程度の差はあるが好中球の浸潤，充血浮腫を認め，線維硬化型の2例は慢性炎症像に急性炎症を合併したごとき所見であった．

Ⅳ　考　察

1．乳頭部狭窄の診断法について

十二指腸乳頭部に対する手術は，1891年McBurney[3]がはじめてVater乳頭部を切開し，同部に嵌入していた結石を摘出して以来，多くの方法が考案され発表されて来たが，1952年Jones and Smith[2]が，はじめ慢性の再発性膵炎に対し，乳頭部機能の廃絶を目的としたtransduodenal sphincteroplastyを提唱，その後本術式が胆管結石の遺残や再発予防に有意義であることを報告した[4]．本邦においても，1955年槇[5]が良性胆道疾患における乳頭部病変に対し，乳頭部前壁を楔状に切除して大きな胆汁ドレナージロを得ようとする乳頭前壁部分切除術を発表している．その後乳頭部に関してOddi筋を中心とした解剖学的研究や，運動生理に関する研究の進展に伴い，良性胆道疾患において十分な胆汁ドレナージ効果を得るには，Jonesら[2]の提唱したtransduodenal sphincteroplasy（経十二指腸的乳頭括約筋形成術）が最も理に叶っており，効果的であることが認められ広く普及するに至っている．

しかしながら一方では，上行性の胆道感染や膵炎など術後合併症の発生や，肝内外の胆管が長期に亘り十二指腸内容液に暴されることへの不安，懸念など，本法に対する消極的な意見も根強い．いずれにしても，本法は乳頭部括約筋（Oddi筋）機能の永久的廃絶を目的とした術式であるため当然その適応は乳頭部の機能を失った不可逆性の病変，もしくはそれに匹敵する病態に限られるべきで，無選択な乱用は厳に慎まなければならない．

ところが，乳頭部狭窄の診断に関してはいまだ一定した基準がなく，とくに不可逆性狭窄の診断は極めて困難であり，乳頭形成術の手術適応についても各施設がそれぞれ独自の方法，基準により判定，施行されているというのが現状である．現在本症の診断は，多くは胆道内圧の測定，ブジーの乳頭部通過状態，術前術中の直接胆管造影における胆管末端像，及び造影剤の十二指腸への排出状況，更に胆管径，胆管壁の状態，結石の種類などにより検討されているが，胆道内圧の測定はいまだその測定方法や理論が各施設の研究者によって異り，測定されたグラフや数値に普遍性がないという欠点を有し，胆道ブジーによる乳頭部の通過状態の検索も，盲目的な操作であり，診断はある程度術

者の熟練に左右され，乳頭部損傷の危険性もある．術中胆管造影は，とくに術前の直接胆管造影が行われていない症例では，胆管や胆管末端部の鮮明な形態を示し，造影剤の十二指腸への流出状態を知ることのできる有意義な検査法であるが，術中という特殊な条件下で，限られた時間内に行わなければならず，撮影されるフィルムの枚数も制限される．また，胆管径や胆管壁の状態，結石の種類なども，これらのみで診断することは到底不可能である．このように，これらの方法はそれぞれ乳頭部狭窄の術中検索法としては有用な方法であるが，診断法としては重大な欠点を有しており，これらのみにより乳頭部狭窄の正確な診断を下すことは困難である．

これに対し，PTCまたはERCP等による直接胆管造影は一定の条件や時間的な制限はなく，自然な胆管像を種々の体位により鮮明に撮影することができ，胆管末端部の機能に関しても，造影剤が十二指腸へ排出される状態を集中的に観察，撮影することにより，十分動的な観察が可能である．また，この直接胆管造影は乳頭部の機能を術前に知り得る唯一の方法でもある．一方，乳頭部狭窄の状態を最終的に診断するのはやはり乳頭部の組織所見によらなければならない．したがって，著者が行った術前の直接胆管造影における胆管末端像と乳頭組織所見を対比し，その関連性を検討することは，乳頭部狭窄の直接胆管造影による術前診断の可能性を知る上で極めて重要な方法と思われる．

良性乳頭部病変の直接胆管造影による胆管末端像については，盛岡[6]，羽生ら[7]の分類および，主として胆道内圧所見との対比により術中胆管造影について検討した報告がみられる．また最近では，X線シネ撮影により胆管末端部形態の経時的変化の観察を行い，その有用性を報告したものもみられる[8)~10)]．乳頭部病変を検討する場合，とくに外科的に重要なことはその病変の可逆性の有無であり，不可逆性の変化を何如に識別するかが，乳頭部狭窄診断の最大のポイントである．胆管末端像についても，単に1枚のX線フィルムに投影された末端部形態の一断面のみをみて，乳頭部狭窄を診断することは不合理であり，機能画をも考慮した動的な観察が必要であることはいうまでもない．胆管末端部の機能に関し，Oddi筋の独立性には全く異論がない訳ではない[11]が，同部はある周期により収縮，弛緩をくり返し，胆汁，膵液の排出をコントロールしていることは明白であり，同部に病変が存在しその程度を検討する場合，胆管末端部の運動の状態を観察することは，同部の機能を知る上で極めて重要であり，この点ではX線シネ撮影は非常に有効な方法である．しかしながら，本法には高価な装置を要し，日常のルーチンな検査法としては問題があると思われる．

教室ではPTC, ERCPのいずれにせよ直接胆管造影施行時には，穿刺針又は十二指腸ファイバー抜去後，種々の体位で胆道の全貌を撮影した後，造影剤が十二指腸へ排出される状態をX線テレビで観察しながら，主としてスポット撮影により頻回に撮影し，胆管末端部の状態を検討している．この方法によれば，PTC又はERCPが行える施設ではどこでも行え，胆管末端部形態の動的な観察が十分に可能である．

かくして得られた胆管末端像について著者はⅠ型～Ⅳ型の4型に分類，Ⅰ型は正常型と考えられ，Ⅱ型は軽度ないし中第度の乳頭部機能障害，Ⅲ型は括約筋機能をほとんど失つたものといえる．Ⅳ型は末端部の動きが不明で，これらの3型には分類できなかったものである．本分類は胆管造影上とくに乳頭部の機能を最も良く表現すると思われる胆管末端部の経時的変化を重視しており，従来の形態のみを重視した分類とは異り，乳頭部の機能を反映した新しい分類といえると思われる．

2．乳頭部の組織学的変化について

乳頭部の病理組織学的検索は諸家によりなされており，組織学的正常像についても，すでに多数の詳細な記載により明らかにされている[12)~17)]が，その基本構造は概ね図1のごとくである．すなわち，膵内を斜めに下降して来た総胆管が十二指腸筋層を貫き，多くは開口部付近で膵管と合流し，十二指腸内腔にやや突出した状態で開口する．乳頭形成術で得られる乳頭部の組織は図1のシェーマに示す部位で，乳頭前壁，内視鏡的にいう縦ヒダ（口側隆起）にあたり，この部の組織構造は胆管側より，胆管粘膜，粘膜下層，筋層，十二指腸粘膜下層，および十二指腸粘膜よりなる[14]．

さて，乳頭部狭窄を招来する乳頭部の組織学的変化について，炎症性変化によるとするもの，あるいは加齢変化を重視するものなど多くの報告があるが，今日もなお一致した見解は得られていない．三宅[18]は慢性乳頭炎の組織学的特徴として，炎症性細胞浸潤，瘢痕性結合織増殖，筋の肥大増生を伴う腺増生の3点をあげている．Rouxら[19]も慢性乳頭炎の特徴として腺萎縮，線維性硬化，筋組織の変化をあげているが，彼らはこれらの変化を炎症性というより退行性の変化とし

図1　正常乳頭部組織

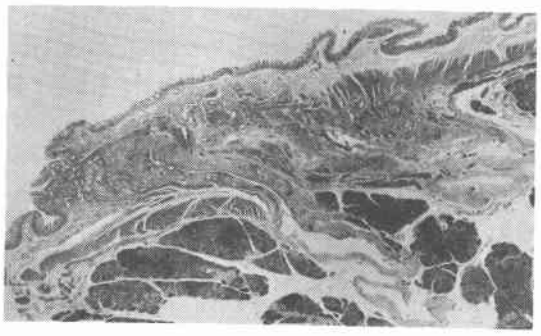

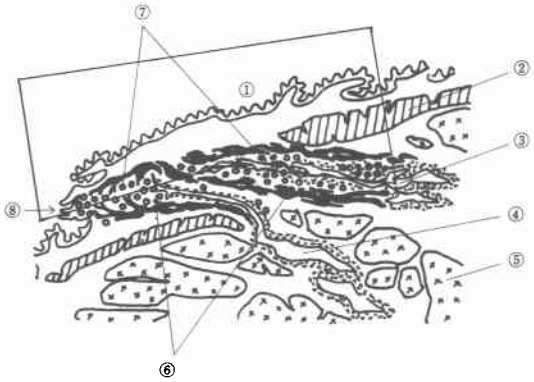

①十二指腸粘膜．②十二指腸筋層．③総胆管．
④膵管．⑤膵．⑥ Oddi 筋．⑦腺管
⑧乳頭開口部．

図2　I型

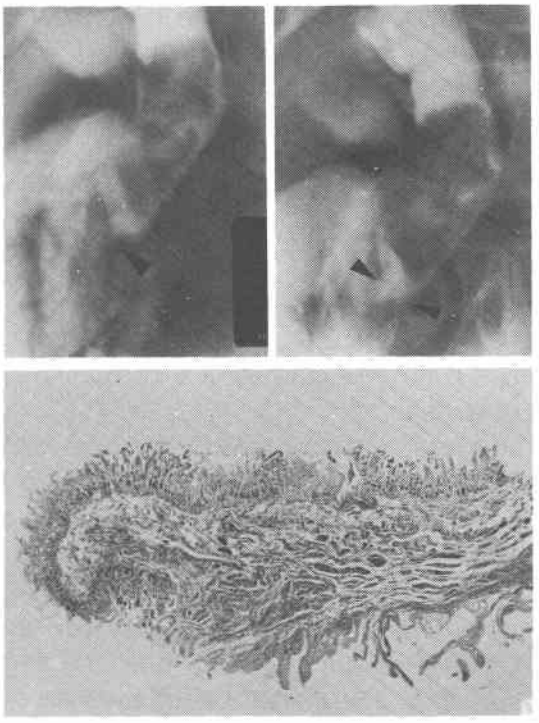

組織像は充血，浮腫，好中球の浸潤を認め，急性炎症所見を呈する炎症型である．（症例6）

て述べており，Selberg[20]も正常乳頭の検索で，線維化，腺の状態など乳頭部は組織学的に個人差が著しいことを報告，乳頭炎の存在を疑問視し，むしろ加齢との関係を強調している．乳頭部の加齢に伴う変化としては，腺増生[17)21)]，線維化[22)23)]が指摘されており，著者例でも確かに腺の増生拡張，線維化の進行したものは高齢者に多く，乳頭部の慢性炎症の病理組織学的な検討に際しては，加齢に伴う変化を無視し得ないと思われる．

いずれにしても，乳頭部の病理組織学的変化を厳密に病的乳頭炎と加齢的変化とを組織学的に区別することは困難と思われるが，病変の程度，可逆性の有無を検討するにあたっては，炎症性変化，加齢に伴う変化の両者を考慮に入れて検討することが重要であろう．そこで，以下，著者が得た成績を検討し，乳頭部病変の経過について考察を加えてみた．

炎症細胞の浸潤は全例に認められたが，多くはリンパ球，形質細胞などの慢性炎症細胞を散在性に軽度認める程度であり，急性炎症所見を呈したものは，7例中6例が腺の増生拡張や線維化を殆んど認めず，内3例に胆管粘膜の過形成を認めた．結合織の増生は，軽度なものを含めると89.6%と大部分にみられたが，中等度以上の線維化は50%，高度の線維化を認めたものは4例，8.3%で，この4例は全例筋組織の萎縮を認めた．また，線維化の程度は腺の増生拡張と比較的よく相関を示したが，これらは炎症細胞の浸潤の程度とはむしろ逆相関を示した．つまり，慢性乳頭炎はその初期においては急性または慢性の炎症細胞浸潤を比較的多く認め，粘膜は過形成，浮腫状であるが，腺の増生，線維化は軽度で，これに慢性の炎症性刺激や結石など異物による刺激が反復，持続することにより，時間の経過とともに徐々に間質および筋層内の線維化が進行，粘膜や筋層は萎縮し，正常乳頭の組織構造は荒廃され，不可逆性の，いわば完成された慢性乳頭炎である硬化性乳頭炎の像を呈するに至るものと考えられる．

腺の増生拡張について Hess[21]は，胆道病変を伴わない原発性乳頭狭窄症の主な原因であると述べ，田辺[16]

図3　II型

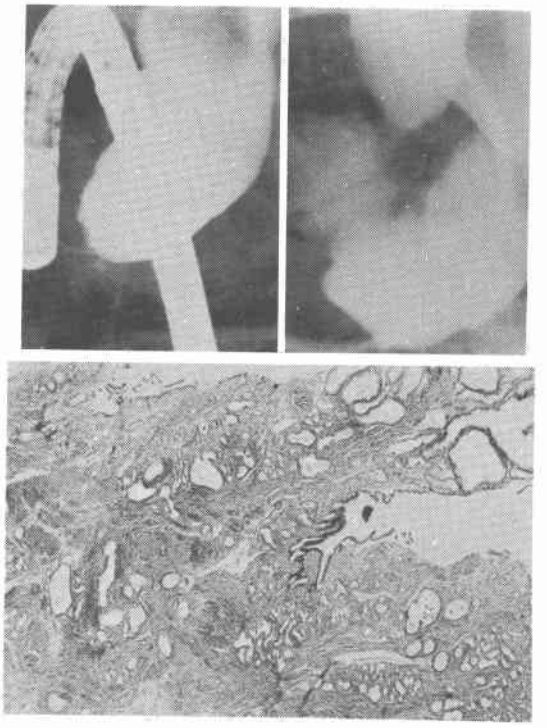

狭窄部（NS：12mm）の動きは比較的良好で辺縁もスムーズであるが，胆管径は35mmと高度に拡張，組織像は腺管の嚢胞状拡張を認め，大小の拡張した腺管が豊富な筋組織内に侵入している腺症型であつた．（症例18）

図4　II型

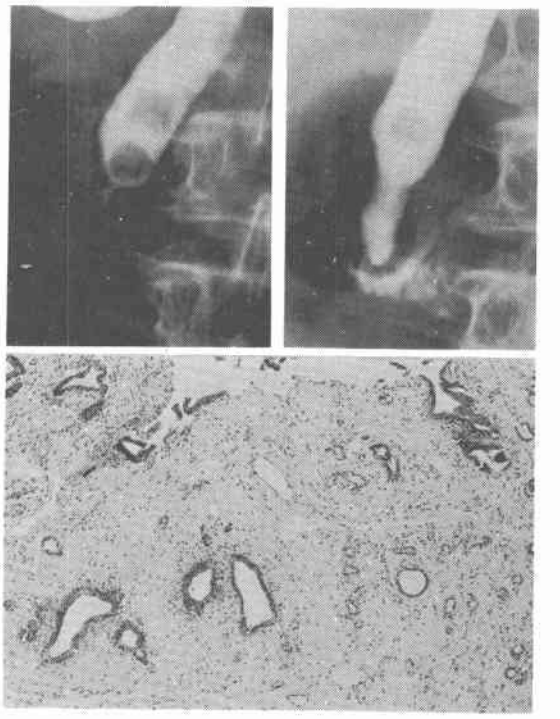

狭窄部の動きは比較的良好であるが，NSが30mmと長く，辺縁は不整である．組織像は結合織の増生が著明で，小腺管の増生を認める線維腺症型であつた．（症例24）

もその異所性増生が高度な例では乳頭部胆管壁の肥厚，管腔の狭窄を生ぜしめ，機能障害を出現させるとしてその意義を強調している．しかし，かかる乳頭部特有の変化を生ぜしめる原因については，炎症性[24)25)]か，非炎症性[17)21)]か明らかではない．一般に，腺腔の嚢胞状拡張は結合織増生による腺頸部の閉塞[15)26)]によるとされているが，著者例で，炎症経過の終末像である線維化が中等度以上に進行している例でも，線の増生拡張があまり認められない例が約半数もみられたことより，腺管の変化は炎症性というよりむしろ加齢に伴う変化としてとらえる方が妥当と考えられる．しかし，加齢に伴う変化として腺の状態のみが変化する訳ではなく，一般の組織の加齢変化と同様，結合組織が増加し，粘膜，筋組織は次第に退縮してゆくが，ただ乳頭部に関しては他の加齢変化に先だつて，腺の状態の変化が顕著に現われるのではないかと思われる．

以上より，著者は乳頭部病変の病理組織学的変化についてこれを分類するにあたり，組織の荒廃の程度に主眼を置き，炎症性変化ではその終末変性像である線維化の状態，およびこれに加齢変化として腺管の状態を考慮し，Ⓐ炎症型，Ⓑ腺症型，Ⓒ線維硬化型，Ⓓ線維腺症型の4型に分類した．つまり，炎症型は一過性の急性炎症細胞浸潤や軽度の慢性炎症細胞浸潤を認め，乳頭炎の初期像を呈するもので，慢性炎症性の変化や加齢変化が殆んど認められないもの，腺症型は炎症性変化が消退し，結合織の増生も軽度で，加齢変化としての腺の異所性増殖，嚢胞状拡張が著明なものであり，線維硬化型は炎症性変化の終末像で，組織が荒廃され腺維性結合織の増殖が著明なもの，線維腺症型は炎症性変化の終末像に加齢変化としての腺の増生拡張が混在した型である．

乳頭部病変の組織学的分類についても既にいくつかの分類がなされているが[16)24)26)]，著者の如く乳頭炎の経過を考慮して分類を行っているのは福田[25)]，小澤[27)]のみで，福田[25)]は慢性乳頭炎を，①過形成性乳頭炎，②

図5　III型

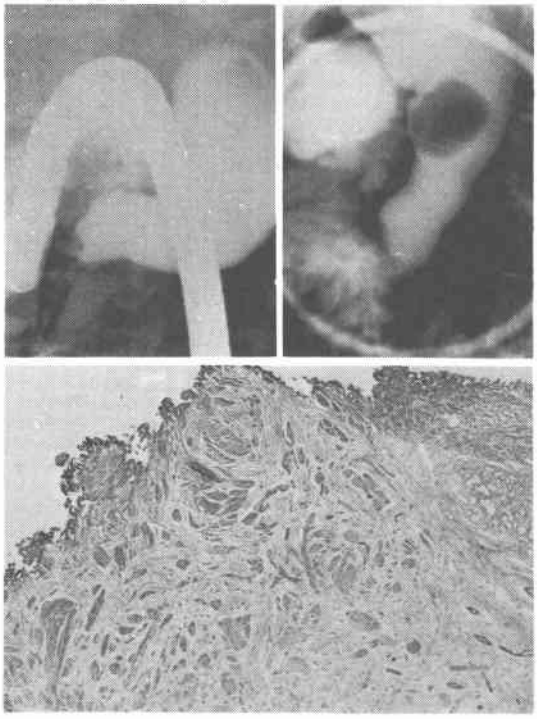

末端部の動きが殆んどみられないIII型である．組織像は結合織の増生が著明で筋組織は萎縮し，典型的な線維硬化型の像を呈している．（症例36）

図6　IV型

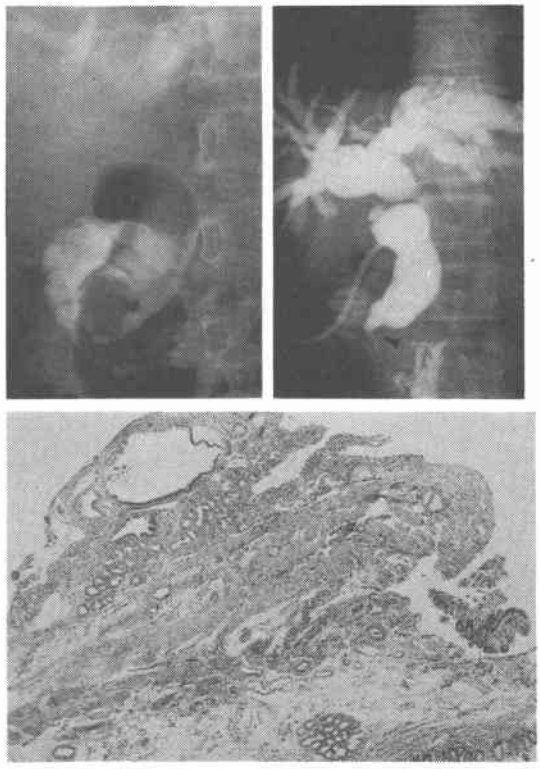

末端部に結石が嵌頓したIV型である．右の結石除去後の術中胆管造影では強い狭窄像を示し，造影剤の十二指腸への排出も不良である．組織像は一部に拡張した腺管を認めるが，強い充血，浮腫を伴う炎症型であった．（症例46）

腺のう胞性乳頭炎，③線維性乳頭炎の3型に分類し，腺の増生，嚢胞状拡張を炎症経過の断面としてとらえ，①→②→③の経過を想定している．小澤[27]は乳頭炎を炎症の一般的経過に則し，急性炎より結合織増殖の結果，瘢痕性狭窄の生じるまでをgrade Ⅰより grade Ⅳまでの4段階に分類しているが，本分類では腺管の状態についての記載はなされていない．著者の分類は，乳頭部の組織所見について炎症性変化，および加齢変化の両者を考慮したものであり，その経過としては，Ⓐ→Ⓑ→Ⓓ，またはⒶ→Ⓒ→Ⓓの二つの経路が考えられ，Ⓓのみでなく Ⓑ，Ⓒも不可逆性の変化といえると思われる．

3．胆管末端像と乳頭組織所見の関連性について

次に，これらの組織所見のうちいかなる変化が，臨床上，乳頭部狭窄所見の主因をなしているかについて，Cattell ら[28]，中村[29]は線維化の進行をあげ，福田[25]も線維性乳頭炎が外科的乳頭炎では最も重要な所見であると述べている．これに対し，Grage ら[30]，McPhedran ら[12]，Acosta ら[26]，Puente ら[31]は，結合織の増殖以外の種々の異った病理学的変化によっても，乳頭部狭窄症状を呈する場合があると述べ，臨床所見と乳頭部の組織学的所見は一致しなかったと報告，小澤[27]も grade Ⅳのみならず，grade Ⅲ以下の急性炎症変化でも，胆汁排出障害の招来に重要な役割を演じていると述べている．確かに，乳頭部は狭小化した胆膵管が合流，十二指腸に開口し，その内腔は乳頭状に突出した粘膜が入り組み，解剖学的にも病態生理学的にも複雑な構造，機能を有しており，種々の物理的，化学的刺激を受けやすいという特徴を有している．福島[32]は犬のファーター乳頭に3号ネラトンカテーテルをわずか1時間挿入留置しただけで，引き続き数日間も胆道内圧が上昇し，著明な胆管拡張を来たしたと報告し，同部の軽度の刺激によつても容易に胆汁の排出障害を来たす事実を示した．しかし，このような急性炎症や Oddi 筋の挛縮による胆汁排出障害は，著者が考察した

乳頭炎の初期像にあたると思われ，これらの変化は結石など刺激物の除去，Tチューブの留置により乳頭部の安静を保つことにより，十分可逆的な変化があると思われる．従って，当然かかる症例に対しては，乳頭形成術のごとき乳頭機能の廃絶を企図する手術は，断じて施行されるべきではない．つまり，臨床上，乳頭部の狭窄性病変による胆汁排出障害を認めた場合，とくに外科的手術適応の決定にあたっては，その病変が可逆性の変化か，不可逆性の変化かを見分けることが最も重要なpointである．

そこで著者が行った術前の直接胆管造影における胆管末端像と病理組織所見の関連性についての比較より，その外科的手術適応を検討してみると，組織型の炎症型は種々の末端像を示したが，末端分類で動きの良いI型は全例炎症型で全く可逆性の変化であつた．IV型は線維硬化型を2例認めたが，他の4例は炎症型であり，線維硬化型の2例を含め全例好中球の浸潤または充血浮腫を認めた．したがってIV型に対しては，まず第一に結石を除去し，乳頭部の安静を保つことが必要であろう．動きが殆んど認められないIII型は，14例中12例が不可逆性の線維硬化型または線維腺症型であった．II型はI，III型の中間型といえ，組織形態は種々の型を示したが，II型で線維化が強く，不可逆性変化である線維硬化型，線維腺症型のものは比較的長いNSを有するものが多く，仮にII型でNSの長さを2cm未満の群，2cm以上の群に分けると，NSの長さが2cm以上の群は炎症型を1例認めるのみで，11例中10例が線維硬化型，線維腺症型であった．一方，NSの長さが2cm未満の群では線維硬化型，線維腺症型は認められなかった．ここで乳頭部の各組織所見が胆管像にいかなる影響を及ぼすか，胆管径，NSの長さについてみると，**表7**に示すごとく，各者間に推計学的な有意差は認められなかったが，胆管径は大きな差異を認めず，NSの長さはとくに線維化の程度により顕著な差異を認めた．よって，炎症性変化により組織が荒廃し，線維化が進行したものは確かにNSの長さが長いような印象を受ける．前述したごとく，著者のいうNSは胆管末端部の病的な狭窄であり，Hand[33]のいうthickened segmentに囲まれた生理的な狭窄部（nerrow distal segment, Kune[34]）とは本質的に異る．しかし，病的狭窄であるNSはnarrow distal segment周囲に存在するOddi筋やその周囲に起こる線維性結合織の増殖により招来される訳であり，このように生理的狭窄が病的狭窄に変化した場合，狭窄の状態が何如に変化するのか，また乳頭部の線維化が進行すれば実際にNSが延長するのか否かについては，総胆管十二指腸内部の長さが諸家の報告でも6～38mmと個人差が著しく[33)~35)]採取された乳頭部の組織がせいぜい3cmと小切片であり，更に線維化の進行したもの程筋層の萎縮，荒廃が著しいなどの点により，詳細はなお不明である．現時点では，正常な状態では不明瞭であった狭窄部が，線維化の進行により狭窄部辺縁がやや不整となり，動きが制限されX線上に，より明瞭に投影されると解釈する方が妥当と思われる．したがって，II型でもNSが明瞭で長い例はIII型と同様，不可逆性の変化である線維硬化型あるいは線維腺症型の可能性が極めて高く，これらに対しては積極的に乳頭形成術を考慮すべきと考えられる．腺症型の2例はいずれもII型であり，組織学的には不可逆性と思われるが，2例とも末端のNSは10mm，12mmと短く，辺縁はスムーズで比較的動きも良く，造影所見のみでは診断は困難と思われた．

表7　乳頭部組織所見と胆管径，NS．年齢との関連

		胆管径* (mm)	NS* (mm)	年令
炎症細胞浸潤	⊕	20.9±4.9	19.8±4.2	60.9
	⊕⊕	18.7±3.4	18.3±5.0	56.5
腺の増生拡張	⊖⊕	19.4±3.9	18.6±3.9	57.2
	⊕⊕	21.2±5.3	20.7±5.2	63.5
線　維　化	⊖⊕	19.0±4.7	15.0±3.2	55.1
	⊕⊕	20.8±3.9	21.7±3.3	62.7

*：M±SD

以上，胆管末端像はその病理組織学的所見と密接な関連性を有しており，術前の直接胆管造影における胆管末端像を詳細に観察することにより，乳頭部狭窄の質的診断はある程度可能であり，これは乳頭部狭窄に対する外科的手術適応を術前に検討する上で大いに参考となると思われる．

IV　結　　語

教室で乳頭形成術を施行した48例について，術前の直接胆管造影における胆管末端像，および切除乳頭の組織学的観察，対比を行い以下の結論を得た．

1．胆管末端像について，末端部形態の経時的変化"動き"を重視し，I型（7例），II型（21例），III型（14例）およびIV型（6例）の4型に分類した．

2．切除乳頭の組織学的検索では，炎症細胞の浸潤は全例に認められたがその程度は軽度なものが多く，腺の増生拡張および線維化が高度なもの程軽度であっ

た．

3．乳頭部の組織学的所見について，炎症性変化，加齢変化を考慮し，Ⓐ炎症型，Ⓑ腺症型，Ⓒ線維硬化型，およびⒹ線維腺症型の4型に分類，その経過としてⒶ→Ⓒ→Ⓓ，またはⒶ→Ⓑ→Ⓓの2つの経路が考察された．

4．末端分類のI型は，組織型は全例炎症型で全く可逆性の変化であり，IV型も6例中4例が急性炎症を伴う炎症型であった．

5．III型は14例中12例が不可逆性の線維硬化型または線維腺症型であつた．

6．II型は種々の組織型を示したが，NSが2cm以上の例では，11例中10例がIII型同様線維硬化型または線維腺症型であった．

7．胆管末端像とその病理組織学的所見は密接な関連性を有しており，術前の直接胆管造影における胆管末端像を詳細に観察することにより，乳頭部狭窄の質的診断は十分可能と思われた．

稿を終るにあたり，ご校閲を賜わつた古賀道弘教授に深謝するとともに，本研究を直接ご指導頂いた中山和道助教授，ならびに研究室の諸兄に感謝する．本論文の要旨は第80回日本外科学会総会，および第15回胆道疾患研究会において発表した．

文　献

1) Hess, W.: Surgery of the liver, biliary tree and pancreas, 103—133, Piccin Editore-Padova, Italy, 1979.
2) Jones, S.A. and Smith, L.L.; Transduodenal sphincteroplasty for recurrent pancreatitis, Ann. Surg., 136: 937—947, 1952.
3) McBurney, C.L.: Section of the intestine for the removal of a gallstone, New York J. Med., 53: 520—526, 1891.
4) Jones, S.A., et al.: Choledochoduodenostomy to prevent residual stones, Arch. Surg., 86: 1014—1029, 1963.
5) 槇　哲夫：日本における胆道疾患の特質と十二指腸乳頭切除術．診療，8：666—674，1955.
6) 盛岡敬二：各種胆道疾患に於ける経胆管的胆道撮影像の分析．弘前医学，13：70—81，1961.
7) 羽生富士夫ほか：乳頭形成術の問題点．外科，35：1310—1316，1973.
8) Myers, R.N. et al.: Cinefluorographic observations of common bile duct phisiology. Ann. Surg., 156: 442—450, 1962.
9) 酒井正彦ほか：ERCPにおけるCine撮影の有効性．Gastroenterological Endoscopy, 20: 756—764, 1978.
10) 丹英太郎：T字管設置患者における胆道運動生理の観察．日消外会誌，11：81—99，1978.
11) 安藤文二郎：輪胆管壁筋の形態学的研究．医学研究，12：3731—3787，1938.
12) McPhedran, N.T. et al.: Fibrosis of the ampulla of Vater, results of a survey of necropsy cases for evidence, Arch. Surg., 83: 458—461, 1961.
13) 徳山武郎：ファーテル乳頭部領域の病理組織学的知見補遺．順天堂医学，12：77—94，1966.
14) Acosta, J.M. et al.: Fibrosis of the papilla of Vater, S,G.O., 124: 787—794, 1967.
15) Sanctis, C. et al.: Ampullary biopsy, a critical appraisal based on a histological study of the normal papilla of Vater. Brit.J.Surg., 55: 250—255, 1968.
16) 田辺俊之：胆道と膵の関連を含む良性乳頭部病変について剖検症例による検討．日消病会誌，71：973—988，1974.
17) 石川功：ファーター乳頭部，小乳頭，傍乳頭部憩室，Promontryに関する形態学的研究（前編）ファーター乳頭部の特に加齢による変化および膵，胆道病変との関連について．日消病会誌，73：1003—1021，1976.
18) 三宅博：胆石症．182—186．金原出版，東京，1970.
19) Roux, M. et al.: Roentgen and pathologic appearance of chronic odditis. J.Int.Coll.Surg., 32: 599—612, 1959.
20) Selberg, W.: Das morphologische Substrat der sogenannten Papillitis stenosans cholangica, Zbl. Alg. Path., 96: 551—554, 1957.
21) Hess,W.: Surgery of the biliary passages and the pancreas, D.Van Nostland Co., Princeton, 1965.
22) Jacobsson, B.: The morphology of the choledochoduodenal junction and the functional properties of the extrahepatic biliary ducts in cholecystectomized patients. Rev. Int. Hepat., 15: 939—952, 1965.
23) 松崎松平：胆道系疾患に及ぼす加齢の影響．日消病会誌，69：824—842，1972.
24) 梅園明ほか：胆石症，胆嚢炎に対する経十二指腸乳頭形成術．手術，22：1101—1107，1968.
25) 福田武隼：十二指腸乳頭炎の病理組織学的検討．日消外会誌，8：343—355，1975.
26) Acosta, J.M. et al.: Papillitis, inflammatory disease of the ampulla of Vater. Arch.Surg., 92: 354—361, 1966.
27) 小澤正則：良性疾患に基づく総胆管末端部胆汁排出障害の臨床病理学的検討．日消外会誌，11：707—720，1978.

28) Cattell, R.B. et al.: Stenosis of the sphincter of Oddi. New.Eng.J.Med., 256: 429—435, 1957.
29) 中村豊：各種胆道疾患．特に胆管拡張例における十二指腸乳頭部の病理組織学的研究．日外会誌, 61：1219—1227, 1960.
30) Grage, J.B. et al.: Stenosis of the sphincter of oddi, a clinicopathologic review of 50 cases. Surgery, 48: 304—317, 1960.
31) Puente, J.L. et al.: Pathology of stenosis of the papilla of Vater. International Surgery, 53: 411—419, 1970.
32) 福島高文：胆道の病的生理知見補遺．弘前医学, 6：335—359, 1955.
33) Hand, B.H.: An anatomical study of the choledochoduodenal area. Brit.J.Surg., 50:486—494, 1963.
34) Kune, G.A.: Current practice of biliary surgery. Ist ed, 25—27, Little Brown and Co. Boston, 1972.
35) Jones, S.A.: Sphincteroplasty (not sphincterotomy) in the treatment of biliary tract disease. Surg. Clin. North.Amer., 53: 1123—1137, 1973.