日消外会誌　14（11）：1626～1633，1981年

原発性総胆管結石症の検討

新潟市民病院第1外科
斉藤　英樹　　桑山　哲治　　藍沢　　修
丸田　宥吉　　若佐　　理

CLINICAL STUDIES ON PRIMARY COMMON BILE DUCT STONES

Hideki SAITO, Tetsuji KUWAYAMA, Osamu AIZAWA,
Yukichi MARUTA and Osamu WAKASA
The 1st Department of Surgery, Niigata City Hospital

総胆管内で形成される結石はstasis stoneと呼ばれ胆汁うっ滞が原因と考えられているが，われわれは当科において経験した原発性総胆管結石症27例の胆管形態を3型に分類し，それぞれについて胆汁うっ滞発生の機序を検討した．その結果，Ia型（21例）では旁乳頭憩室，Ib型（2例）では乳頭炎，II型（4例）では高度な総胆管拡張が胆汁うっ滞を来たす原因であると推定された．治療法としては胆汁うっ滞を除く何らかの胆道ドレナージ手術を附加することが必要で，Ⅰa，Ⅰb型に対しては十二指腸乳頭形成術，II型に対しては胆管空腸吻合術（胆道再建）が選択すべき術式と考えられた．

索引用語：原発性総胆管結石症，旁乳頭憩室，乳頭炎，十二指腸乳頭形成術，胆管空腸吻合術（胆道再建）

Ⅰ．はじめに

近年胆石症の診断技術のめざましい進歩によって胆道の情報が正確に把握できるようになり胆石症の手術成績は向上しつつあるが，胆石症の治療に関してはなお検討すべき点が残されていて，その1つに再発結石の問題がある．

胆管内で形成される結石はstasis stoneと呼ばれるように胆汁うっ滞とそれに伴う細菌感染が成因と密接に関係していることが知られ，単なる結石の除去では胆汁うっ滞が除かれないため結石再発が起こり得る．

stasis stoneとしてよく知られている肝内胆石症，術後胆管狭窄や先天性総胆管拡張症に伴う胆管結石症の病態や治療については種々の検討が行われているが，いわゆる原発性総胆管結石症についての報告は少ない．

そこでわれわれは当科で経験した原発性総胆管石症（以下本症と略す）27例の胆管形態や臨床像，さらに術後遠隔成績について検討を加え，2,3の知見を得たので報告する．

II．総胆管結石症の分析

昭和49年1月から昭和55年12月までに新潟市民病院第1外科で手術された胆石症は，肝，胆道，膵の悪性疾患合併例を除くと，640例で，その内訳は胆嚢結石症498例，総胆管結石症138例，肝内結石症4例である（**表1**）．総胆管結石症を結石部位別にみると胆嚢総胆管結石症が82例，総胆管結石症（狭義）が56例である．

胆嚢総胆管結石症における総胆管結石を結石の性状から検討すると胆嚢結石の落下と考えられる症例が79例（コレステロール系石56例，ビリビン系石23例）で，他の3例は胆嚢結石（いずれもコレステロール系石）とは明らかに異なるstasis stoneで総胆管原発の結石と考えられた（**表2**）．

一方，狭義の総胆管結石症56例を臨床経過，胆管形態，結石の性状などからその原因を検討すると胆嚢結

表1　胆石症手術例（昭49.1～昭55.12）

胆　石　症	症例数
胆嚢結石症	498
総胆管結石症	138
肝内結石症	4
計	640

表2　胆嚢総胆管結石症における総胆管結石の分類

1）胆嚢結石の落下	79例
2）原発性総胆管結石症	3例

表3　総胆管結石症(狭義)の分類

1）胆嚢結石の落下	17例
2）遺残結石	7例
3）先天性総胆管拡張症	6例
4）肝内結石症	2例
5）原発性総胆管結石症	24例

石の落下と考えられるものが17例（コレステロール系石15例，ビリルビン系石2例），遺残結石が7例，先天性総胆管拡張症が6例，肝内結石症が2例で，他の24例が本症であった(**表3**)．以上の結果，当科における本症は27例で総胆管結石症の約20%を占めていた．

III．本症27例の胆管形態と臨床像

直接胆道造影（ERCP, PTC, T字管造影）と十二指腸造影所見および手術所見から本症27例を形態的に3型に分類した（図1）．すなわち，

Ia型：総胆管が軽度～中等度拡張し壁は薄い．胆嚢はやや腫大しているがほぼ正常．旁乳頭憩室を伴う．

Ib型：総胆管，胆嚢ともIa型と同様な形態であるが旁乳頭憩室は存在しない．

II型：総胆管が高度に拡張し壁は肥厚している．胆嚢は萎縮している．

である．以下，各型について詳述する．

(1)　Ia型（図2）

この型に属する症例が最も多く21例で，男性が11例，女性が10例である．年齢は44～78歳(平均64歳)，発症から手術までの期間は1ヵ月～4年7ヵ月でほとんど

図1　原発性総胆管結石症の胆管像

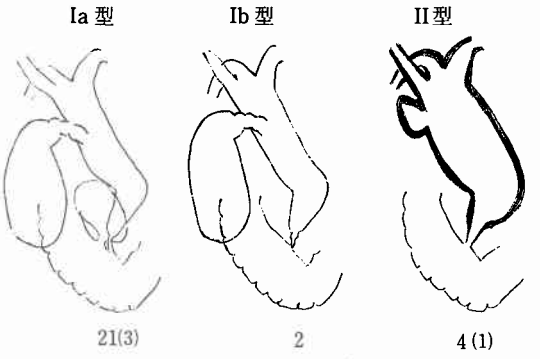

（　）は再手術症例

図2　Ia型のPTC像．大きな旁乳頭憩室があり総胆管末端部に結石陰影を認める．

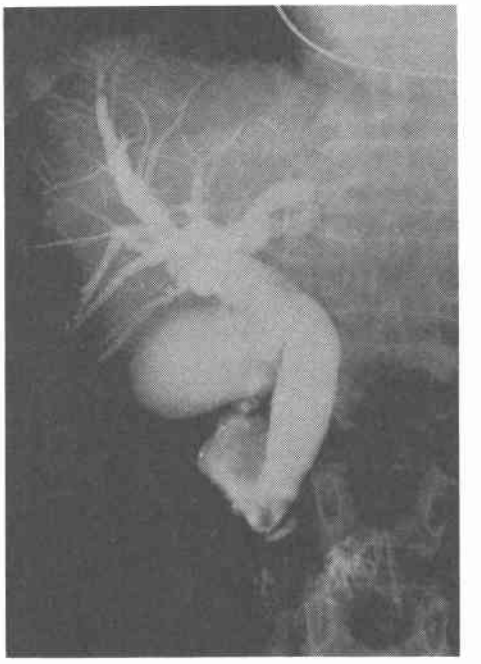

の症例が1年以内に手術を受けていた．臨床症状としては疼痛が18例，発熱が10例，黄疸が9例で，経過中に胆管炎を伴った症例が約半数に認められた．

結石の数は1～5個で，単発が12例であった．形は単発の場合は卵形で，多発の場合は樽型を呈し，非常に柔らかく容易に指でつぶすことのできる結石であった．

胆道造影像から総胆管径を計測すると軽度拡張（11～15mm）が5例，中等度拡張（16～25mm）が14例，高度拡張（26mm以上）が2例で中等度拡張を示す症例が多かった．また総胆管末端部像をみると狭窄像5例，不整硬化像5例，憩室による圧排像2例，憩室に接した総胆管の限局狭窄像2例と何らかの異常所見が認められる症例が多かった．流量とブジーの通過性[1]から乳頭狭窄と判定した症例は15例中5例(33.3%)であった．

この型では旁乳頭憩室の存在が特徴的であるが，憩室の大きさは最大径が20mm以上の大きなものが多く(15例)，多発は7例であった．憩室の位置を確認できた12例について乳頭に対する憩室の位置的関係をみると口側が3例，外側が10例，内側が3例であった．

(2)　Ib型（図3）

この型に属する症例は2例のみである．1例は49歳の男性で6ヵ月前に疼痛が出現した．術中胆管造影で総胆管径は14mmで3個のstasis stoneが存在した．乳頭部のブジーの通過性は良好であったが，術後のT字管造影で総胆管末端部に硬化先細り像を認めた．

他の1例は約40年間胆管炎の症状を繰返してきた70歳の男性である．PTCで総胆管が23mmと拡張し大きな卵形の結石陰影が1個認められた．総胆管末端部は不整像を示し，十二指腸への造影剤の流出は不良であった．

(3) II型（図4）

4例がこの型に属し，男性が2例，女性が2例である．年齢は52～67歳（平均60歳）で発症から手術までの期間は5～33年と長く，発症年齢は2例が20歳，1例が34歳であった．全例に胆石症の三主徴である上腹部痛，発熱，黄疸が認められ経過中に胆道感染を繰返していた．結石の数は数個～多数で，形は卵形または不整形で，1例は胆道鋳型を呈していた．

この型の特徴は高度な胆管拡張が存在することであるが，総胆管径は26～34mm（平均29.5mm）で拡張部の胆管壁の厚さは1～3mmであった．3例に総胆管壁の組織学的検索を行った．粘膜は大部分剥離し壁は瘢痕性～硝子様に肥厚しリンパ球や形質細胞の瀰慢性浸潤が認められ，筋層は全例に存在した．

また，膵管胆管合流異常は認られず乳頭部のブジーの通過性はむしろ良好で，3例に胆道内圧，流量を測定したがいずれも正常であった．

図3　Ib型のPTC像と術中胆管造影像（右下）．拡張した総胆管内に大きな結石陰影を認める．総胆管末端部に不整像を認め十二指腸への造影剤の流出は不良である．

図4　II型のPTC像．胆管は高度に拡張し多数の結石陰影を認める．

IV．胆石再発症例の検討

138例中再手術症例は17例で，前回の手術が当科で行われた症例は4例である．再手術症例について初回手術および再手術の所見，臨床経過，摘出した結石の性状などを検討して遺残か再発かを判定した．その結果，遺残が10例，再発が4例で，他の3例は判定不能であった．判定不能とした3例中1例は先天性総胆管拡張症であり，他の2例は後に肝内結石症であることが判明して肝左葉切除術が施行された．再発症例の概要を表4に示す．

症例1は初回手術が当科で行われた．初回手術時胆嚢内に多数の混合石と総胆管内に同一性状の結石1個を認めた．総胆管径は10mmで，流量8ml/mm，残圧22cm H_2O と異常値を示したが，乳頭部は9mmのブジーが通過したため，胆摘兼総胆管切石術を施行しT字管を留置した．術後のT字管造影で2個の旁乳頭憩室が認められた．約2年後の肝機能検査でアルカリフォスファターゼ値の上昇を認めたためDICを行ったところ拡

表4　再発症例の概要

症例	年令	性	初回手術診断	再手術までの期間	初回手術時の結石	再手術時の結石	初回手術々式	再手術々式
1	70	男	胆嚢総胆管結石症	2年5カ月	コ系石	ビ・石灰石	胆摘・総胆管切石 Tドレナージ	総胆管切石 Tドレナージ
2	77	女	胆嚢結石症	3年8カ月	不明	ビ・石灰石	胆摘・総胆管切開 Tドレナージ	EP* →総胆管切石 Tドレナージ
3	63	男	胆嚢総胆管結石症	6年	不明	ビ・石灰石	胆摘・総胆管切石 Tドレナージ	総胆管切石 Tドレナージ
4	67	男	胆嚢総胆管結石症	16年	不明	ビ・石灰石	胆摘・総胆管切石 Tドレナージ	胆管空腸吻合 (胆道再建)

*：endoscopic papillotomy

張した総胆管内に1個の結石陰影が認められた．まもなく急性化膿性胆管炎を発症したため緊急手術を行い，絹糸を核とした拇指頭大のビリルビン石灰石1個を摘出した．症例2,3,4は他施設で初回手術が行われたため結石の種類は不明である．

症例2は初回手術時総胆管の拡張があり総胆管切開術を行ったが結石はなく，術後のT字管造影でも結石像は認められなかった．2年11ヵ月後発熱に黄疸が出現して来院，ERCPで総胆管内に5個の結石像を認めた．内視鏡的乳頭切開術を試みたが結石の摘出に失敗し9カ月後再手術を行った．術後のT字管造影で最大径20mmの旁乳頭憩室が認められた．症例3は初回手術から6年後右季肋部痛と発熱が出現した．総胆管は21mmと拡張し，小指頭大のビリルビン石灰石1個が認められた．ブジーによる検索では乳頭狭窄は存在しなかったが，術後のT字管造影で最大径34mmの大きな旁乳頭憩室が認められた．

症例4は初回手術から約11年後に右季助部痛，発熱，黄疸が出現した．再手術によりビリルビン石灰石4個を摘出した．総胆管は28mmと高度に拡張していたが，PTC，術中胆道内圧，流量測定，ブジーによる検索などから乳頭部に通過障害は認められなかった．これらの再発症例の結石は典型的な原発性総胆管結石であり，症例1,2,3はⅠa型，症例4はⅡ型に相当する症例であると考えられる．

V．手術々式と術後遠隔成績の検討

本症27例に対して行った手術々式を**表5**に示す．結石除去とT字管ドレナージのみ行った症例は8例で，他の19例は何らかの胆道ドレナージ手術が附加されている．Ⅰa型では乳頭形成術が13例（内視鏡的乳頭切開術1例を含む）と最も多く，2例に胆管空腸吻合術（胆道再建1例，側々吻合1例）が行われた．Ⅰb型では乳頭炎が強く疑われた1例に乳頭形成術が行われた．Ⅱ型では1例に乳頭形成術，2例に胆管空腸吻合術（胆道再建）が行われた．

遠隔時の死亡3例を除き術後1年以上経過した22例に対してアンケート調査を行い，さらに来院に応じた15例に精査を行った．アンケート調査の結果では良好またはやや良好が21例，不良が1例であった．不良と回答した1例は約6年前に結石除去とT字管ドレナージのみ行ったⅡ型の症例で，ERCPを行ったところ総胆管が23mmと拡張し中に結石像1個を認め結石の再発と考えられた（**図5，6**）．Ia型で結石除去とT字管ドレナージのみ行った症例の中で1例にアルカリフォスファターゼ値の高値とDICで総胆管の中等度拡張を認めたが，結石再発を指摘された症例はなかった．乳頭形成術や胆管空腸吻合術が行われた10例には結石の再発は認められなかった．

表5　原発性総胆管結石症に対する手術々式

術式	Ⅰa	Ⅰb	Ⅱ	計
(A) 胆嚢摘出術＋(B) 総胆管切石術	6(2)	1	1	8
(A)＋(B)＋(C) 乳頭形成術	13(1)*	1	1	15
(A)＋(B)＋(D) 胆管空腸吻合術	1		2(1)	3
(A)＋(B)＋(C)＋(D)	1			1
計	21(3)	2	4(1)	27

*：endoscopic papillotomy，(　) は再手術例

図5　II型のPTC像（初回手術時）

図6　図5と同一症例で初回手術から約6年後のERCP像．総胆管末端部に卵形の結石陰影を認める．

VI. 考　　察

胆石症，中でも胆管結石症の治療に際しては結石の遺残と再発を常に念頭に置いて手術を行わなければならない．胆管結石の大部分は胆嚢から落下したものであるが，胆管内で結石が形成される場合も少なからず存在する．

Madden[1]はAschoffによる胆石肉眼的分類中の総胆管原発うっ滞結石（Stasis stone-primry in common bile duct）の外科的意義を強調し，原発性総胆管結石症について詳細な分析を行った．彼によれば原発性総胆管結石は卵形または胆道の鋳型状を呈し非常に柔らかく容易に指でつぶすことができ，Aschoffによってearthyと形容された結石である．126例の総胆管結石症の中で76例（60.3%）が本症であり，76例中16例（21.5%）は胆嚢内に結石はなく胆嚢自体も正常であった．このような所見は総胆管内で結石が形成される有力な証拠であって，事実，結石除去のみ行った症例の25～30%が再手術を受けたと述べている．

しかしSaharia ら[3]は結石形態のみで胆嚢原発か総胆管原発かを決定することは困難であるとし，本症の診断基準として，(1)　胆嚢摘出術の既往があること（総胆管切開があってもなくてもよい），(2)　初回胆道手術後少なくとも2年間無症状であること，(3)　総胆管内にMaddenの記載したような結石が存在すること，(4)長い遺残胆嚢管や胆管狭窄が存在しないことを挙げている．

さて，本症の総胆管は著明に拡張していることが多いが，必ずしも総胆管末端部の機械的通過障害は存在せず，MaddenやSaharia らは総胆管拡張の発生機序は不明であると述べている．小野ら[4]は胆道内圧と乳頭部組織所見から検討し本症では総胆管末端部が生理的胆汁排出の律動運動を失って弾力性に乏しい不完全狭窄となっているため胆汁うっ滞が起こると説明している．また，松本[5]は121例の胆管結石症例中，本症は107例でこのうち82例（68%）が先天性総胆管拡張症の成人型に属し，本症における総胆管拡張が先天的な胆道の形成異常に基づいていると発表している．しかしながらわれわれの検索では総胆管結石症138例中先天性総胆管拡張症は6例で，本症27例には松本の言う先天性総胆管拡張症成人型の形態的特徴は見出せなかった．

われわれは本症27例を形態的に3型に分類した．その結果，本症における胆汁うっ滞の原因としてⅠa型

とⅠb型では乳頭部病変，Ⅱ型では高度な総胆管拡張が推定された．

Ⅰa型では旁乳頭憩室の存在が特徴的な所見である．旁乳頭憩室が総胆管や膵管を圧迫して胆汁や膵液の流出を妨げて胆道膵疾患が発生することはすでに1934年 Lemmel[6]が Papillen-syndrom として報告している．中野ら[7]は195例の十二指腸憩室を検討し径10㎜以上を有する旁乳頭憩室は総胆管の拡張を呈するものが多く，憩室が大きい程拡張度は大きく胆汁分泌障害を伴うことが多かったとし，憩室がある大きさ以上になると胆道に悪影響を及ぼし胆道感染，ひいては胆石発生の素地を作ると述べている．武内ら[8]によれば径10㎜以上の旁乳頭憩室84例中胆石症合併例は5例6％にすぎず，偶然に憩室と胆石が合併している可能性もある．しかし，松川ら[9]は ERCP で診断された胆石症を憩室の有無に分けて検討し憩室群では有為の差をもって胆石症の頻度が高かったと述べ，諸家の報告[10)11)12)13)]でも旁乳頭憩室の胆石合併頻度はかなり高率である．

一方，本症と旁乳頭憩室の関係についての報告は少ない．大きな憩室に総胆管結石の合併例が多く[14)15)]，胆嚢結石より総胆管結石の方に憩室が約3倍多く認められたとする報告[16)]がある．また，鈴木ら[17)]は旁乳頭憩室例にビリルビン石灰石例の胆石症合併例が多いと述べているが，われわれの検索でも**表6**に示すようにコレステロール系石の憩室合併率が4％であるのに対してビリルビン系石では57.1％と高率に憩室を合併していた．さらに結石再発の面から検討するとわれわれの経験した4例の再発結石症例中3例が旁乳頭憩室を伴うⅠa型であり，扇谷[18)]らは10例中6例に，小沢ら[19)]は17例中5例に旁乳頭憩室を認め，結石再発の原因として旁乳頭憩室を重視している．われわれの経験した本症27例中Ⅰa型が21例と多数を占めていたことは旁乳頭憩室の存在が本症と強い関連性を有することを示唆し，旁乳頭憩室が総胆管末端部の機能的器質的病変を惹起し胆汁うっ滞と上行感染を来たし，その結果として結石が形成されると考えられる．

表6　胆石の種類からみた総胆管結石症と旁乳頭憩室の関係

	憩室（＋）	憩室（－）	計
コレステロール系石	3（4.0％）	72	75
ビリルビン系石	36（57.1％）	27	63
計	39（28.3％）	99	138

Ib型では総胆管末端部像から乳頭炎の存在が疑われる．乳頭炎がいかなる機序によって発生するかは明らかではないが，大多数の乳頭炎は胆嚢炎や胆石症に合併しており[20)]，二次的に発生するという考えが多い．しかし，Acosta ら[21)]は胆石症以外の患者においても同様な組織像が観察されることから乳頭炎が胆道膵疾患の原因となる可能性があると述べている．槇[22)]は本邦の胆道疾患における乳頭炎の重要性を指摘し，乳頭炎が oddi 筋の機能異常を来たして胆汁うっ滞，内圧亢進，胆管拡張を起こし結果的にビリルビン系胆石の原因になっているとし，中村[23)]も総胆管拡張症例には高率に胆道末端部の線維性慢性炎症が存在したと報告している．また，小沢[24)]は総胆管末端部の前膨大部には特殊な弁状構造がありこの部は軽度の炎症や機能異常によって容易に狭窄が生じ胆汁排出障害を来たすと述べている．したがって乳頭炎が primary に存在し胆汁うっ滞を生じ，さらに結石形成を起こす可能性も推察される．

Ⅱ型は総胆管の高度の拡張と慢性炎症性病変を伴う壁肥厚が特徴的な所見である．まず先天性総胆管拡張症との鑑別が問題となるが，(1) 膵管胆管合流異常が認められない，(2) 総胆管下部の狭窄が存在しない，(3) 慢性炎症による胆嚢の萎縮が存在する，(4) 総胆管壁に筋層が認められる等から明らかに異なった疾患であると考えられる．Longmire ら[25)]は慢性的な胆管拡張と胆汁うっ滞が結石形成を来たし，さらに胆管の閉塞と胆管炎を繰返えす胆道の病態を nonobstructive dilatation of the common bile duct と呼び，(1) congenital cystic dilatation of the common duct, (2) hypotonia of common duct, (3) inflammatory choledochitis の3つの病変を挙げている．そして(1)，(2)は先天性の胆道形成異常であるが，(3)は後天性疾患であって，総胆管内に落下した胆嚢結石が長期間無症状で胆管内にとどまって軽度の閉塞状態が続き徐々に胆管の拡張と壁の肥厚，慢性炎症が生じ，何年か後に症状が出現して結石が排除されても拡張した胆管は正常に回復せず胆汁うっ滞を生じ結石が形成され，再び閉塞と胆管炎が繰返えされると説明している．Ⅱ型では臨床経過が長く全例胆道感染を繰返しており，また萎縮した胆嚢内に2個のコレステロール系石が存在した症例もありこの型は Longmire の inflammatory choledochitis に相当する病変と考えられる．

さて本症の治療であるが胆汁うっ滞が原発性総胆管

結石形成の原因であることから胆道内の胆汁うつ滞を完全に除く必要がある．

Ia型では旁乳頭憩室に対する手術が必要である．憩室の切除が最も望ましい術式であるが，Vater乳頭は憩室開口部の辺縁に存在することが多く憩室切除は乳頭部損傷の危険があり，また，膵組織内に埋没している場合切除は困難である．Pinotti[26]や大西[27]らは憩室切除術＋乳頭形成術を推奨しているが，乳頭狭窄などの異常がない限り乳頭形成術を附加しないものもいる[28][29]．鈴木ら[30]は胆道内圧の面から旁乳頭憩室を3群に分類し，憩室が胆道系に影響を及ぼしていると推定される場合は憩室切除術や憩室形成術を，すでに乳頭部病変の存在する場合は乳頭形成術を行っていると報告している．旁乳頭憩室症例の多くは総胆管末端部像で異常を認め，また薬物負荷による胆道内圧曲線の検討から総胆管末端部の機能低下を伴い[31]，Ia型では胆道末端部に何らかの機能的，器質的な変化をすでに来たしていると考えられる．そこでわれわれは憩室はあえて切除せずに乳頭形成術を行い，症例によっては憩室壁の一部を含めた乳頭形成術，または憩室内乳頭形成術を行つている．

Ib型では乳頭炎に対する手術が問題となる．乳頭部の浮腫，細胞浸潤，結合織の増生などの病変はかなり可逆的なもので結石の除去とT字管ドレナージによって乳頭部の安静を計れば乳頭炎は改善される可能性もある[32][33]．しかしながら，Acostaら[21]が乳頭炎のあるものは術中胆管造影またはブジーの通過性から全例乳頭狭窄を伴っていたと述べている如く，臨床上問題となる乳頭炎の大部分は線維化を主とする狭窄性乳頭炎である．本症における結石の原因が胆汁うっ滞であることから乳頭炎を放置することは結石再発の惧れがあり，Ia型と同様Ib型も乳頭形成術の適応であると考えている．

II型では高度の総胆管拡張があり何らかの胆道ドレナジー手術が必要である．術式としては乳頭形成術と胆管消化管吻合術があり，それぞれの術式の適応に関しては種々の見解が発表されているが，結石再発予防の点からみるとMadden[2]，Shein[34] Johnson[35]らは胆管十二指腸吻合術を，小野[4]，梅園[35]Kourias[37]らは乳頭形成術を，Braasch[38]，内藤[39]らは胆管空腸吻合術を採用している．ところで，胆管十二指腸吻合術と乳頭形成術に際して最も問題となるのは十二指腸内容の逆流とそれに関連した胆管炎である．一般に吻合口が大きく充分開存していれば胆汁うっ滞による上行感染は問題にならないとされているが，術後愁訴の面からみると高度の胆管拡張や壁肥厚を伴った症例の予後は不良である[40][41]．II型においては胆管病変はすでに非可逆性変化を来たしているためこれらの胆道ドレナージ手術を行っても胆汁うっ滞の場は依然として存在するので逆流のより少ない術式を選択すべきである．したがってわれわれはこの型では原則として胆管空腸吻合術（胆道再建）を行う方針としている．

VII. まとめ

当科で経験した原発性総胆管結石症27例の胆管形態，臨床像および術後遠隔成績などを検討し以下の結果を得た．

1）総胆管結石症の約20%が本症であった．

2）胆管形態から本症を次の3型に分類した．

Ia型（21例）：総胆管が軽度～中等度拡張し壁は薄い．胆嚢はほぼ正常．旁乳頭憩室を伴う．

Ib型（2例）：総胆管，胆嚢ともＩａ型と同様な形態であるが旁乳頭憩室は存在しない．

II型（4例）：総胆管が高度に拡張し壁が肥厚している．胆嚢は萎縮している．

3）再発結石4例中3例がIa型，1例がII型であった．

4）本症の原因としてIa型では旁乳頭憩室，Ib型では乳頭炎，II型では高度の胆管拡張などによる胆汁うっ滞が推定された．

5）本症の治療法としては胆汁うっ滞を除く附加手術が必要で，Ｉａ型とＩｂ型の場合は十二指腸乳頭形成術，II型の場合は胆管空腸吻合術（胆道再建）の適応であると考えられた．

文　献

1）斉藤英樹：胆石症における胆道末端部病変の診断法としての流量測定法の意義について．日外会誌，77：1377—1393，1976

2）Madden, J. L.: Primary common bile duct stones. World J. Surg., 2: 465—471, 1978.

3）Saharia, P. C., Zuidema, G. D., Cameron, J. L.: Primary common duct stones. Ann. Surg., 185: 598—604, 1977.

4）小野慶一，嶋野松郎：胆汁うっ滞の病態と臨床，日本医事新報　No.2789：3～10，1977.

5）松本由郎：胆道の形成異常と胆管結石症．本庄一夫著．肝・膵・胆道の外科，南江堂，p332—349.

6）Lemmel G.: Die Klinische Bedeutung der Duodenaldivertikel. Arch. f. Verd. Krht., 56: 59—70, 1934.

7）中野　哲，戸田安士：十二指腸憩室の臨床的意義

一第1報　とくに胆道，膵臓への機能的，形態的影響について一．日本臨床，32：2948—2955，1974．
8）武内俊彦ほか：十二指腸憩室，特に傍乳頭憩室の臨床的意義について．胃と腸，10：729—738，1975．
9）松川昌勝ほか：傍乳頭憩室の膵胆道系に与える影響一内視鏡的逆行性膵胆道造影法の立場より一．臨放，22：287—294，1977．
10）中野　哲，早川哲夫：十二指腸憩室の臨床的意義一第2報，十二指腸傍乳頭部憩室の臨床像について．日本臨床，32：453—462，1975．
11）古賀道弘ほか：憩室の胆道疾患合併について．外科治療，15：367—373，1966．
12）佐藤寿雄ほか：十二指腸憩室の外科治療．外科診療，16：247—254，1974．
13）Landor J. H., Fulkerson, C. C.: Duodenal diverticula Relationship to biliary tract disease. Arch. Surg., 93: 182—188, 1966.
14）大野孝則ほか：十二指腸憩室のX線的検討，胆道疾患との関連について．日消会誌，68：1111—1112，1971．
15）酉家　進ほか：十二指腸憩室の臨床的考察—X線並びに内視鏡の立場から一．日消会誌，71：1029—1041，1974．
16）穴沢雄作ほか：胆石を合併した十二指腸憩室．臨外，27：541—548，1972．
17）鈴木範美ほか：旁乳頭憩室と胆道疾患の関連性について．日消外会誌，11：915—922，1978．
18）扇谷一郎ほか：再発結石10例の検討，第15回胆道疾患研究会，プロシーディングス．181—182，1979．
19）小沢　洋ほか：胆石再手術例の臨床的検討，第15回胆道疾患研究会，プロシーディングス．197—198，1979．
20）Hess, W.: Surgery of the biliary passages and the pancreas. Von Nostrand Company, 1965, p71—76.
21）Acosta. J. M., Nardi, G. L.: Papillitis. Arch. Surg., 92: 354—361, 1966.
22）槇　哲夫：日本人胆道疾患と乳頭炎の問題．外科，20：529—533，1958．
23）中村　豊：各種胆道疾患，特に胆管拡張例における十二指腸乳頭部の病理組織学的研究．日外会誌，61：1219—1227，1960．
24）小沢正則：良性疾患に基づく総胆管末端部胆汁排出障害の臨床病理学的検討．日消外会誌，11：707—720，1978．
25）Longmire, W. P. and Mandiola, S.: Nonobstructive dilatation of the common duct. Surg. Clin. Nort. Am., 50: 1099—1106, 1970.
26）Pinotti. H. W., Pontes, J. F. and Bettarello, A.: Surgical procedures upon juxta-ampullar duodenal diuerticula. S. G. O., 135:11—16, 1972.
27）大西英胤ほか：十二指腸傍乳頭部憩室の外科治療．手術，29：99—104，1975．
28）池田明生，中山和道：胆石症と十二指腸憩室．手術，30：1055—1065，1976．
29）白井牧郎：十二指腸憩室の臨床　とくに傍乳頭部憩室の外科的意義とその手術適応について．日消外会誌，11：297—309，1978．
30）鈴木範美，佐藤寿雄：乳頭旁十二指腸憩室，この症例の手術適応と術式の選択．外科，42：457—463，1980．
31）斉藤英樹ほか：旁乳頭憩室を伴った胆道疾患に対する乳頭形成術について．第16回胆道疾患研究会プロシーディングス，197—198，1980．
32）仲里尚美ほか：胆管結石の外科治療一遠隔成績からみた手術々式の検討一．日外会誌，81：654—664，1980．
33）舟木昭蔵ほか：十二指腸乳頭形成術の適応—Manometric cholangiraphyについて一．外科，33：403—408，1971．
34）Schein, C. J. and Gliedman, M. L.: Choledochoduodenostomy as an adjunct to choledocholithotomy. S. G. O., 146: 25—32, 1978.
35）Johnson, A. G. and Rains, A. J. H.: Prevention and treatment of recurrent bile duct stones by choledochoduodenostomy. World J. Surg., 2: 487—496, 1978.
36）梅園　明ほか：明石症に対する十二指腸乳頭括約筋形成術の評価．日消外会誌，11：923—927，1978．
37）Kourias. B. G. and Tierris, E. J.: Transduodenal sphincterotomy with strict indications. Amer. J. Surg., 112: 426—431, 1966.
38）Braasch, J. W., Fender, H. R. and Bonnel, M. M.: Refactory primary common bile duct stone disease. Amer. J. Surg., 139: 526—530, 1980.
39）内藤行雄ほか：総胆管空腸吻合術の適応について．外科治療，21：62—74，1969．
40）Stefanini, P., Carboni, Patrassi, N. et al: Transdenal sphincteroplasty. Its use in the treatment of lithiasis and benign obstruction of the common duct. Amer. J. Surg., 128: 672—677, 1974.
41）堤敬一郎ほか：十二指腸乳頭形成術後の遠隔時における肝機能および胆管病変の変化について．手術，29：627—631，1975．