日消外会誌　14（11）：1639～1644，1981年

症　例

腸管穿孔と腸狭窄を合併したSLEの1例

筑波大学臨床医学系外科
鬼塚　正孝　更科　広実　小野　陸
轟　健　高瀬　靖宏　名越　和夫
岡村　隆夫　岩崎　洋治
同　内科
河野一郎　桜井徹志
君津中央病院
田中寿一

A CASE REPORT OF SYSTEMIC LUPUS ERYTHEMATOSUS COMPLICATED WITH PERFORATION AND STENOSIS OF THE INTESTINE

Masataka ONIZUKA, Hiromi SARASHINA, Atsushi ONO, Takeshi TODOROKI, Yasuhiro TAKASE, Kazuo NAGOSHI, Takao OKAMURA and Yoji IWASAKI
The Department of Surgery, Institute of Clinical Medicine, The University of Tsukuba
Ichiro KONO and Tetsushi SAKURAI
The Department of Medicine, Institute of Clinical Medicine, The University of Tsukuba
Juichi TANAKA
Kimitsu Chuo Hospital

索引用語：SLE，腸管窄孔，腸狭窄

はじめに

全身性エリテマトーデス（以下SLEと略）は，臨床症状が多彩なことで知られるリウマチ性疾患であり，消化器疾状もまれでなく，時として大量消化管出血，潰瘍，穿孔，腸管閉塞などの急性腹症に発展する症例も見られる．我々は，ARA分類予備基準[1]によりSLEと診断された患者で，腸管穿孔と腸狭窄を合併した症例を経験したので報告する．

症　例

患　者：22歳　女性

主　訴：腹部膨満

家族歴：特記すべきことなし

既往歴：10歳時，虫垂切除術，鼡径ヘルニア根治術をうけた．

現病歴：中学生の頃より，時々右膝関節痛が見られた．昭和53年10月，両側頬部に蝶形紅斑が現われ，両手指・両足底にも紅斑が出現したため，近医にてステロイド剤の投与を受けた．昭和54年1月，右膝関節痛・血沈亢進・蛋白尿・脱毛・円板状狼瘡ならびにレイノー症状が出現し，この時点でSLEと診断され，近医にて漢方薬治療を続けた．昭和55年3月には感冒様症状が悪化し，高熱・めまい・呕気なども出現し，君津中央病院に入院した．この時，抗核抗体陽性・補体の低下・強度の貧血を指摘され，プレドニゾロン30mg/dayによる治療が開始された．同年4月中旬より，下痢・便秘を繰返す様になり，加えて心窩部痛・呕気・呕吐などの消化器症状を示す様になった．さらに7月中旬からsubileus様の症状を呈していたが，7月23日の夜間に突然上腹部痛を訴え，汎発性腹膜炎の診断のもとに緊急手術を受けた．この時の開腹所見では，Treitz靱帯から1m肛門側の空腸に，狭窄と瘻孔形成が見られ，その口側で腸管の穿孔が認められた．下部小腸にも数

表1　入院時臨床検査成績

血沈（60分）	70mm	T.P.	7.1g/dl	CRP	(−)
尿		ALB.	3.8g/dl	RA	(−)
蛋白	7mg/dl	IgG	1255.5mg/dl	ASO	(−)
糖	(−)	IgA	715mg/dl	LE細胞	(−)
沈査		IgM	209mg/dl	抗核抗体	(+)
赤血球	11〜20/1視野	IgD	2.0mg/dl	(Speckld pattern)	
白血球	1〜5/1視野	Na	135mEq/l	ENA-ab.	
便潜血	(−)	K	3.6mEq/l	RNPab.	(+)
末梢血		Cl	99mEq/l	SS-Bab.	(−)
Hb	13.3g/dl	BUN.	8.5mg/dl	直接クームステスト	(+)
赤血球	410万/mm^3	Creat.	0.6mg/dl	間接クームステスト	(−)
Ht	38.3%	血糖	70mg/dl	C_3	50mg/dl
網状赤血球	27%	GOT	19U	C_4	17mg/dl
血小板	28.6万/mm^3	GPT	17U	CH_{50}	28.3
白血球	9100/mm^3	LDH	228U	RAHA	1：40
		ALP	11.3U	ハプトグロビン	10mg/dl

カ所に同様の狭窄が認められたが，全身状態不良のため穿孔部の空腸切除術のみが行われた．術後Subileus症状を繰返したためSLEと腸狭窄の精査目的にて当科を紹介された．

入院時所見：栄養状態不良で，顔面と両下腿に浮腫を認めた．腹部は全体に膨満し，金属性のグル音が聴取された．

臨床検査成績：表1に示す様に，軽度の白血球増多が見られる以外，血算・生化学・血清検査所見に異常は認められなかった．血沈は1時間値78mmと著しく亢進し，免疫学的検査では，抗核抗体陽性・直接クームステスト陽性・補体およびハプトグロビンの低下が認められた．

腹部単純X線所見（図1）：腹部中央に小腸内ガス像を多量に認め，明らかな鏡面像が数カ所に見られた．

注腸二重造影所見：回盲部ならびに大腸には，狭窄や潰瘍などの異常所見を認めなかった．

経口小腸造影所見（図2）：バリウムの排泄遅延が見られた．さらに著明な回腸の拡張と，2カ所に高度の狭窄が認められた．

血管撮影所見：上腸間膜動脈撮影では，Second jejunal artery支配領域の腸管の拡張が著明で，その部分の末梢血管の蛇行が軽度に認められた．しかし，血管の狭窄や途絶などの異常所見は全く認められなかった．

臨床経過（図4）：発病当初に見られた著しい貧血や白血球増多は，輸血とプレドニゾロン30mg/dayの投与により改善が見られていた．当院入院後は，下痢や発熱などの全身症状は比較的少くなってきたので，プレドニゾロンの使用を10mg/dayまで漸減していった．しかし，腸の通過障害による症状が強いため経口摂取を中止し，高カロリー輸液にて全身状態の改善をはかり，第2回手術を行った．この時の所見では腹壁に腸管の癒着は見られず，回腸末端から約130cmの部分と，さらに口側90cmの部分の2カ所に明らかな狭窄を認めた．

図1　腹部単純X線写真．腹部中央に鏡面像が見られ，多量の小腸内ガス像が認められる．

図2　経口小腸造影．2カ所の部分（矢印）に狭窄を認め，著明に拡張した回腸が認められる．

図3　上腸間膜動脈撮影．上腸間膜動脈には狭窄や途絶などの異常所見は認められない．

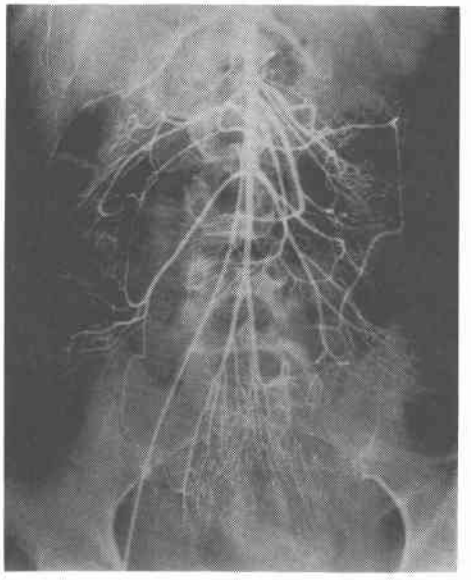

また，狭窄部より口側の腸管は，著しく拡張しており，その漿膜面には高度の充血が認められた．このため，2カ所の狭窄部を含めて約120cm空腸を切除し，端々吻合を行い閉腹した．術後経過は良好で，術後2週目に血沈は正常値に復し，徐々に経口摂取に切り換えたが，

図4　臨床経過

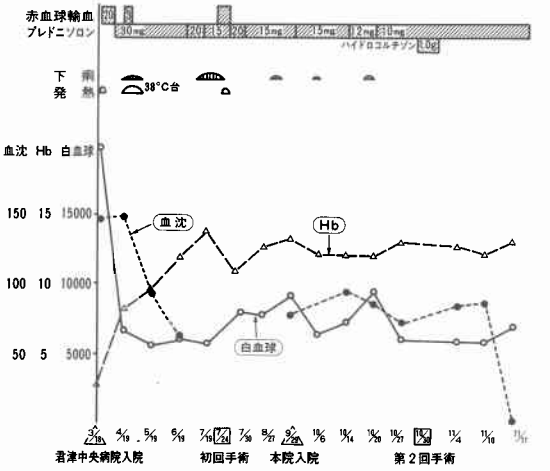

図5　切除腸肉眼所見(初回手術時)．狭窄部の口側に瘻孔部（←印）と穿孔部（◀印）がみられる．

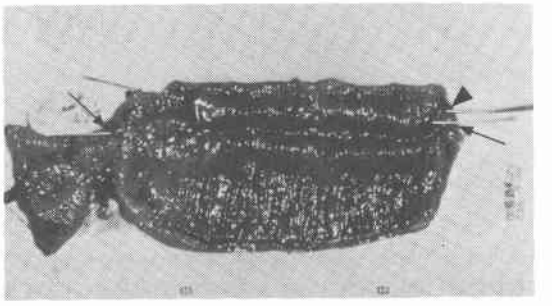

腹部症状を訴えることもなく，術後6週で退院となった．

切除腸肉眼所見（**図5・6**）：初回手術の摘出標本ではTreitz靱帯から90cmの空腸部分に，瘢痕性狭窄が認められ，これに接した部分に瘻孔形成が見られた．さらに瘻孔の口側にはピンホール大の穿孔部位が確認された．第2回手術の摘出標本では，狭窄部の粘膜面には腸管の全周にわたる潰瘍瘢痕が見られ，周囲は浮腫状に隆起している．潰瘍周辺の炎症所見は比較的少なく，瘢痕性治癒期の状態を示している．

病理組織所見（**図7・8**）：初回手術時の組織所見では，潰瘍周辺の粘膜下組織の小動脈には著しい浮腫性の内膜肥厚が見られたが，その部分に炎症性細胞浸潤を認めなかった．このような変化は，穿孔部や瘻孔部附近に多数見られたが，肉眼的に正常と思われた粘膜下組織や漿膜にも同様の変化が認められた．これに比べ，第2回手術時の組織所見は，初回手術時のものと

図6　切除腸肉眼所見(第2回手術時)．全周性の瘢痕性潰瘍と周囲の浮腫性隆起が認められる．

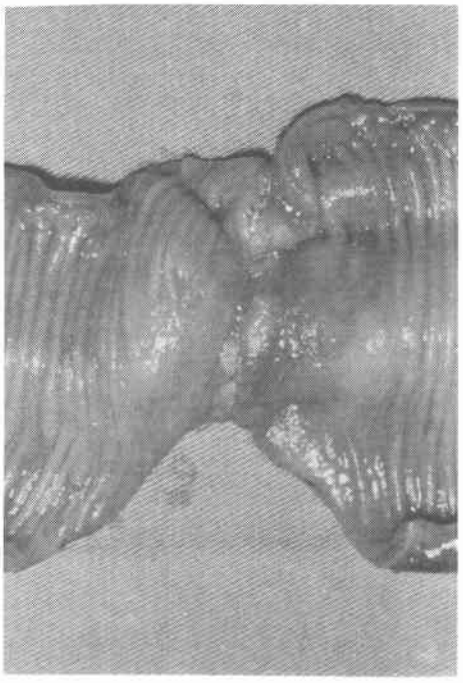

図7　病理組織所見(初回手術時)．粘膜下組織の小動脈に浮腫性の肥厚が認められる．

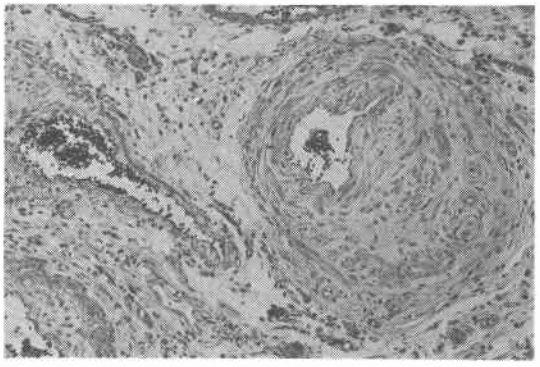

やや異なっていた．潰瘍から比較的はなれた部分の粘膜下組織では，線維性内膜肥厚の著明な小動脈が多数見られ，高度の閉塞像を呈していた．また，elastica Van Gieson染色法では，肥厚した小動脈の内膜の弾性線維の層状増生が強く認められた．

考　察

SLEは原因不明の慢性炎症性疾患であり，多くの異なった臓器を侵し，臨床症状が多彩なことで知られている．消化器症状もその1つであり，Dubois[2]らはその経過中に，腹痛19.2%・下血6.3%・下痢5.9%の頻度で出現すると報告している．本例においても，発症後1年6カ月を経て，下痢・腹痛といった症状を訴えるようになった．Scanlon[3]らは，SLEにおける消化器症状が少なくないことを述べ，急性腹症が本疾患の初発症状となった症例を報告している．しかし，SLEの第1選択剤であるステロイド剤の投与により，消化器症状が明確とならずに，病変のみが進行することがあり，Berg[4]らは，これを“Steroid masking”と呼んで，特に注意をはらっている．本症例においても，4カ月にわたるステロイド治療中，下痢・便秘などの比較的軽い症状から，突然消化管穿孔に至った経過を考えると，それまで軽症であった消化器症状は，ある程度maskされていたものと考えられる．顕性化しないでmaskされた臨床症状を見落とさない事が重要である．

図8　病理組織所見(第2回手術時)．線維性の内膜肥厚を伴なう小動脈が高度の閉塞像を呈している(←印)．

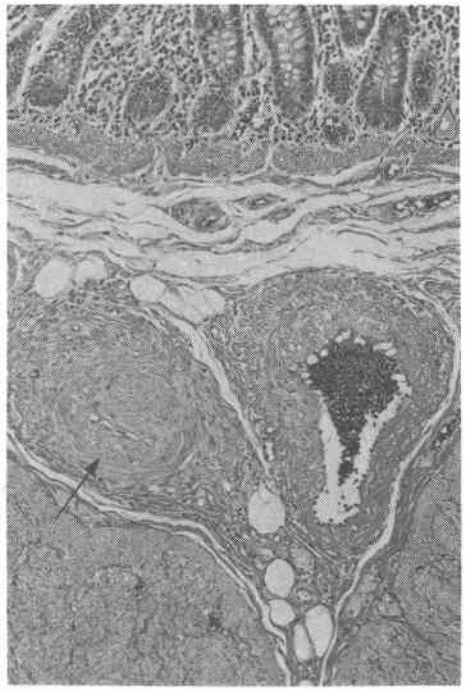

SLEに由来した急性腹症の原因は様々で消化管出血，潰瘍，穿孔，腸管閉塞，塞栓，急性膵炎，腹膜炎などが見られる．本例の如く腸管穿孔をきたした例はきわめてまれで，川村[5]らの世界的集計によると，これまでわずか22例にすぎない．Brown[6]らは，腸管閉塞を

きたした5例を報告しているが，部位別に見ると，胃1例・十二指腸3例・上部空腸1例であり，このうち1例に穿孔を伴ったと述べている．また，Berg[4]らはSLEの腸管穿孔の診断には，立体単純腹部X線写真より，側臥位における撮影の方が，腹腔内free air発見率が15%高いことを示しており，さらにこの様な穿孔の診断に，腹腔穿刺も有意義であると述べている．

SLEの消化管病変の本態は，全身性に起こっている血管炎の1つとして捉えることができる．Pollak[7]らは，14例の急性腹症をきたしたSLEの組織像について言及している．その特徴は，小腸の粘膜と粘膜下組織の小血管に，強い浮腫性の変化と，急性・慢性の炎症性細胞浸潤を伴ったフイブリノイド壊死が見られることとしている．また，Kistin[8]らは，とくに小動脈の著明な内膜の肥厚をも強調している．本例では，明らかな炎症性細胞浸潤は2回の手術双方の組織所見で認められず，Kistinらの言う内膜の肥厚のみが存在し，初回手術時では浮腫性，第2回手術時では線維性の内膜肥厚の組織像を呈していた．なお，Pollak[7]らの述べている組織学的特徴が，本症例で現われていないことが，ステロイド剤による抗炎症作用で活動性病変が抑えられ炎症性細胞浸潤が見られなかったためか，またはその時期がSLEの活動期に一致していなかったためであるのかを，病理形態学的に評価することは困難であった．また，Stoddard[9]らはステロイド剤の大量投与自体が，ステロイド潰瘍の如き消化管病変をきたすことも示唆している．本症例に見られた腸管穿孔の発生は，このようなステロイド潰瘍や，血管炎に由来する潰瘍からの直接的な腸管穿孔とも考えられるが，本症例はステロイド剤の漸減療法によく反応していたことや，穿孔部が潰瘍部と一致していないことから，腸狭窄による機械的な腸管内圧上昇に伴う炎症性変化と，SLE自体の血管炎が相加的・相乗的に作用して，穿孔に至らしめたと考える方が妥当であろう．また本例において，手術時に狭窄を解除してはじめて血沈が正常化したことも，上述した悪循環を断ったことを裏づける．

川村[5]らは，ステロイド剤投与中断後，全身的に血管炎が再燃し，回腸末端壊死と腎機能低下をきたした例を報告している．このような考え方で，SLEによる血管炎が直接に作用して，消化管病変をきたしたと考えられる頻度は，15%程度であるとHoffman[10]らは集計報告している(**表2**)．また河野[11]らは，SLEにおける心筋の線維化に伴う，僧帽弁の疣贅が遊離して塞栓をきたして腸管壊死を起こす可能性があると述べている．このように，血管炎以外の形で消化管病変が出現する場合もあることを考慮に入れておきたい．

表2 Gastronlestinal disease directly auributable to SLE

	Total SLE	GI
Couris	231	1.3%
Estes and Christain	150	16.0%
Matolo and Albo.	51	27.5%
Shapeero et al.	141	14.0%
Zizac et al.	140	10.7%

文献9）より引用

おわりに

22歳の女性で，腸狭窄と腸管穿孔をきたし，2回の手術で消化器症状の消失したSLEの1例を報告した．またSLEの消化管病変に関して，症状・診断・組織像について考察を加えた．

文　献

1) Cohen A.S., Reynolds W.E., Franklin E.C., Kulka J.P., Ropes M.W., Shulman L.E. and Wallace S.L.：Preliminary criteria for the classification of systemic lupus erythematosus. Bull. Rheun. Dis., 21：643—648, 1971.
2) Dubois E.L., Tuffanelli D.L.：Clinical manifestations of systemic lupus erytheratosus. JAMA, 190：104—111, 1964.
3) Brown C.H., Scanlon P.J. and Haserich J.R.：Mesenteric arteritis with perforation of the jejunum in a patient with systemic lupus erythematosus. Cleve. Clin. Q., 31：169—178, 1956.
4) Berg P., Postel A.H. and Lee S.L.：Perforation of the ileum in steroid treated systemic lupus erythematosus. Am. J. Dig. Dis., 5：274—282, 1960.
5) 川村肇，権田信之，押味和夫，他：ステロイド中断後回腸壊死と腎症急性増悪をきたした全身性エリテマトーテスの1例．日本臨床免疫学会会誌，3：96—103，1977.
6) Brown C.H., Shirey E.K. and Haserich J.R.：Gastrointestinal manifestations of systemic lupus erythematosus. Gastroenterology, 31：649—666, 1956.
7) Pollack V.K., Grove W.J., Kark R.M. et al.：

Systemic lupis erythematosus simulating acute surgical conditions of the ebdomen. N. Engl. J. Med., **259**: 258—266, 1954.

8) Kistin M.G., Kaplan M.M. et al.: Diffuse ischemic colitis associated with systemic lupus erythematosus-response to subtotal colectomy. Gastroenterology, **75**: 1147—1151, 1978.

9) Stoddard C.J., Lau P.H. et al.: Acute abdominal complications of systemic lupus erythematosus. Br. J., **65**: 625—628, 1978.

10) Bruce I. Hoffman and Warren A. Katz: The gastrointestial manifestations of systemic lupus erythematosus: a review of the literalure. Seminars in arthritis and rheumatism., **9**: 237—241, 1980.

11) 河野一郎，足立山夫，檀和夫，他：広範な腸管壊死を呈したS.L.E.の1例. 臨床免疫, **8**：659—663, 1976.