研究速報

ヒト食道癌由来細胞株SGF-3の性状

真保　俊　小田切治世　唐木　芳昭
斉藤　寿一　藤巻　雅夫　奥村　秀夫*

緒　言

近年，ヒト消化器細胞の培養は，多施設で盛んに行われ，その株化細胞の性状に関する報告は多数みられる．しかしながら，食道癌細胞の培養に関する報告は，数例をみるにすぎない[1]．われわれは，昭和55年1月以来，食道癌手術前後の補助療法の実験モデルとして，ヒト食道癌細胞の培養化を，12例の切除標本より試みてきた．現在，4株継代中だが，その中で，安定した増殖を示している1株について，培養の経過と性状に関して報告する．

材料および方法

材料は，44歳男性で，術前未処置の，頚部食道癌症例の手術摘出標本の一部で，組織学的には，中分化型扁平上皮癌であった（図a）．初代培養は，腫瘍を1mm角に細切し，組織片培養で開始した．培養液は，RPMI1640とHam F-12を1：1に混合し，これに新生仔牛血清を10%添加したものを用いた．培養は，すべて37℃，5%CO_2インキュベーター内で，湿度は約95%で行った．初回の植え継ぎは，培養開始後，30日目に行い，1年後の現在，57代に至っている．

a：原腫瘍組織像
H.E×100

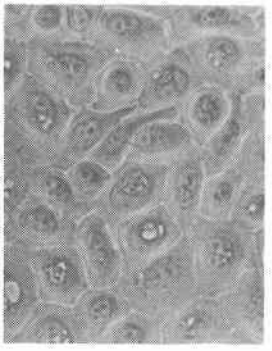

b：培養30代位相差
顕微鏡像　×160

培養結果

培養細胞の形態は，位相差顕微鏡観察では，増殖の旺盛な，小型の多角形細胞を主体に，単層シート状で，はめ絵様あるいは，敷石状を呈し，典型的な上皮細胞様配列を示した．また，比較的大型の単核細胞並びに，多核巨細胞も散見された（図b）．継代を重ねる事によっても，細胞の形態，配列に変化はみられなかった．PAS染色では，培養細胞には，ほぼ平均して，PAS陽性物質が認められた．培養細胞を，単層シート状の状態で固定し，包埋し電子顕微鏡で観察すると，原腫瘍と比較して，トノフィブリル及び細胞表面の微絨毛が豊富にみられ，ミトコンドリアは，細長く，かつ縮少化し，この培養系における特徴の一つと思われた．染色体分析では，低2倍体から低3倍体域に分布し，明瞭なマーカー染色体は認められなかった．培養11代の細胞を4.5×10^6/0.1 ml個をBALB/cヌードマウスの背部皮下に接種し，異種移植性について検討した．移植後2週目より同部に腫瘍を形成，3週目に腫瘍を摘出し，光顕的，電顕的に検索した．H.E染色で，角化を伴う扁平上皮癌の所見を示し，原腫瘍の組織と類似していた．電顕像では，胞体内に多数のトノフィブリルがみられ，デスモゾームもよく観察された．温度感受性試験では，各種（腺癌，扁平上皮癌，黒色腫）ヒト悪性腫瘍由来細胞株との比較で，高温域（37℃～42.5℃）における温度感受性を，増殖能を指標として検討したところ子宮頚部扁平上皮癌由来細胞株（SKG）と類似の極性を示した．

結　論

以上の結果より，SGF-3を培養食道扁平上皮癌細胞と判定した．培養細胞は，原組織とは存在様式，あるいは，間質との相互作用の因子を含め同一ではないが，由来の明らかな細胞を培養し分析を加える事は意義がある．今後さらに多くの細胞株を樹立し，比較検討のうえ，治療モデルとして活用しようと考えている．

索引用語：ヒト食道癌由来細胞株

文　献

1) Nishihira T., Kasai M., Mori S., et al.: Characteristics of two cell lines (TE-1 and TE-2) derived from human squamous cell carcinoma of the esophagus, GANN. 70: 575—584, 1979.

富山医科薬科大学第2外科＜昭和59年9月29日受付＞
国立予防衛生研究所

CHARACTERIZATION OF AN ESTABLISHED CELL LINE (SGF-3) DERIVED FROM HUMAN ESOPHAGEAL CARCINOMA

Takashi SHINBO, Haruyo OTAGIRI, Yoshiaki KARAKI, Juichi SAITOH and Masao FUJIMAKI
Second Department of Surgery, Faculty of Medicine, Toyama Medical and Pharmaceutical University, Toyama
Hideo OKUMURA
National Institute of Health, Tokyo