日消外会誌　15（1）：31～39，1982年

膵頭部領域癌拡大郭清切除術症例の検討
―リンパ節転移を中心に―

金沢大学第2外科
米村　豊　永川　宅和　宮崎　逸夫

STUDIES OF LYMPH-NODE METASTASIS ON PANCREATODUODENAL CANCER WITH EXTENDED RADICAL RESECTION

Yutaka YONEMURA, Takuwa NAGAKAWA and Itsuo MIYAZAKI
The Second Department of Surgery, School of Medicine, Kanazawa University, Kanazawa

過去5年間に切除された膵頭十二指腸領域癌24例（うち乳頭部癌9例，膵内胆管癌5例，膵頭部癌10例）について主としてリンパ節転移および予後につき検討した．乳頭部癌のリンパ節転移率は56%，転移部位は⑬⑭⑰，膵内胆管癌では転移率60%，転位部位は⑧×⑫⑬⑭⑯⑰，膵頭部癌では転移率90%，転移部位は⑧⑧×⑨⑪⑫⑬⑭⑯⑰⑱であった．リンパ節転移と予後では転移陰性6例は5年生存4例をふくめ全例生存中である．転移陽性例では乳頭部癌・膵内胆管癌の各1例が5年生存したが転移部位は⑰b⑬aであり，⑭，⑧×に転移を有する例は全例1年以内に再発死した．膵癌ではリンパ節有転移例は全例再発死した．このことから腸間膜根部，腹腔動脈根部・大動脈周囲リンパ節の徹底した郭清が必要と考えられた．

索引用語：膵頭部癌，乳頭部癌，膵内胆管癌，膵頭十二指腸領域癌のリンパ節転移

Ⅰ．はじめに

本邦における膵癌罹患率は漸次増加する傾向にあり，1979年には7210人が膵癌により死亡している[1]．一方，診断技術の進歩した今日でも発見される時点では既に極めて高度な進展を示す症例が多く，その治療成績は消化器癌のなかでも最も不良なものの1つである．治療の主幹となる外科的治療成績を本庄ら[2]による全国集計でみてみると，5年生存率は根治術施行例の9.5%，手術死亡率20.8%と極めて不良である．教室ではより安全で根治性を高める術式を開発すべく，色素によるリンパ流の検索，切除症例，剖検例の検討を押し進めて来た[3)~6)]．今回はこれら考えに則り切除された膵頭十二指腸領域癌症例のリンパ節転移状況およびその予後につき検討し，若干の知見を得たので報告する．

Ⅱ．対象および方法

1）対象

教室では過去19年間に膵癌手術248例を経験した．そのうちわけは膵頭十二指腸領域癌172例（膵頭部癌120例，乳頭部癌38例．膵内胆管癌14例），膵体尾部癌45例，膵全体癌31例である．膵頭十二指腸癌の切除率は膵頭部癌18.3%，乳頭部癌89.5%，膵内胆管癌85.7%であった．本稿で対象としたのは組織学的に十分な検索がなされた昭和48年12月より昭和53年12月までの5年間に切除された膵頭十二指腸領域癌24例（膵頭部癌10例，乳頭部癌9例，膵内胆管癌5例）である．

昭和52年4月以前の14例は全例標準的膵頭十二指腸切除例であり，それ以降の10例は拡大リンパ節郭清症例である．

2）方法

乳頭部癌，膵内胆管癌では全例膵頭十二指腸切除（以下P・D）が，膵頭部癌ではP・D 5例，膵全摘5例（うち門脈合併切除3例）であった．切除標本は5mm毎に全割し，H-E染色を行った．リンパ節は切除後直ちに標本より可及的に摘出してホルマリン固定後，リンパ節門部を通る1切片を組織学的に検討した．さらに摘

出されなかった小リンパ節は全割標本から顕微鏡下でひろいあげた．手術所見・肉眼分類・組織学的分類・組織学的所見およびリンパ節分類はすべて膵癌[7]．胆道癌[26]胃癌[27]取扱い規約にしたがった．なおewについては膵後方剝離面以外に門脈，上腸間膜動脈周囲剝離面についても癌細胞の有無を検討した．

Ⅲ．結　　果

1）組織像

乳頭部癌の組織型は乳頭状腺癌7例，管状腺癌2例であり，断端陽性例や被膜浸潤陽性例はなかった．膵浸潤は2例に，十二指腸浸潤は3例に，総胆管浸潤は1例にみられた．ly陽性は3例(33%)であったがv陽性例はなかった．infでは$\alpha 1 \cdot \beta 7 \cdot \gamma 1$であった．perineural iuvasionは1例にみとめた（**表1**）．

膵内胆管癌では管状腺癌3例，乳頭腺癌2例であった．断端や被膜浸潤例はなかった．膵浸潤は4例，十二指腸浸潤は1例であり，ly陽性5例(100%)，v陽性2例（40%）であった．inf.では$\alpha 0 \cdot \beta 1 \cdot \gamma$ 4例であった．perineural invasionは3例（60%）にみられたが，これらは胆管周囲の神経組織内にみられたものである（**表2**）．

膵頭部癌の組織型では管状腺癌8例，腺扁平上皮癌1例・未分化癌1例であった．切除断端に癌細胞の露出をみる断端陽性例は50%にも及んだ．陽性部位は門脈切断端に2例，ewに3例であった．また門脈剝離面・上腸間膜動脈剝離面5mm以内の近傍に癌をみる例は7例であった．なおpw・bdw陽性例はなかった．十二指腸浸潤は5例，総胆管浸潤は8例，門脈浸潤は2例（門脈合併切除の行われた3例中2例に陽性）であり，ly陽性は10例(100%)，v陽性は3例(30%)であった．inf.では$\alpha 1 \cdot \beta 0 \cdot \gamma 9$例であった．perineural invasionが膵頭神経叢内にみられた例は8例（80%）であった（**表3**）．

2）リンパ節転移部位

摘出リンパ節個数を標準術式と拡大術式で比較してみると前者で平均23個，後者では86個で約3倍となった．また24例全例の平均リンパ節個数は52個であった（**表4**）．

表1　乳頭部癌症例の組織像

症例	年．性	手術	H.P.s.n.	大きさ	組織型	他臓器浸潤	ly.	v.	inf.	p.n.i.※	断端	予　　后
1	61．♂	PD	$H_0P_0s_0n_0$	2.5×1.5	pap.	du+ ch+	1	0	γ	−	−	2年．生
2	73．♂	PD	$H_0P_0s_0n_0$	2×1.5	pap.	−	0	0	β	−	−	2月．死
3	45．♀	PD	$H_0P_0s_0n+$	2.5×1.5	pap.	−	0	0	β	−	−	7月．死
4	60．♀	PD	$H_0P_0s_0n_0$	3.5×1.4	pap.	−	0	0	β	−	−	4年2月．生
5	51．♂	PD	$H_0P_0s_0n+$	0.7×0.7	tub.	−	0	0	β	−	−	1年10月．死
6	66．♀	PD	$H_0P_0s_0n_0$	1.0×1.0	tub.	du+ panc+	1	0	β	−	−	6年9月．死
7	47．♀	PD	$H_0P_0s_0n+$	3.7×1.2	pap.	du+ panc+	3	0	β	−	−	1年9月．死
8	56．♂	PD	$H_0P_0s_0n+$	2.5×1.5	pap.	−	0	0	α	−	−	6年2月．生
9	65．♀	PD	$H_0P_0s_0n+$	2×1.0	pap.	−	0	0	β	+	−	1年．死

※ p.n.i.; perineural invasion
（1980年 12月現在）

表2　膵内胆管癌症例の組織像

症例	年，性	手術	H.P.s.n.	大きさ	組織型	他臓器浸潤	ly	v	inf.	p.n.i	断端	予　　后
1	58・♂	PD	$H_0P_0s_0n_0$	2.5×0.5	tub.	panc.※+.	1	0	γ	+ 胆管周囲	−	2年2月．生
2	61・♂	PD	$H_0P_0s_0n_0$	2.5×1.5	pap.	panc. +.	2	1	γ	+ 胆管周囲	−	2年5月．生
3	65・♀	PD	$H_0P_0s_0n+$	3.7×3.7	pap.	−	1	0	β	−	−	6年10月．生
4	67・♂	PD	$H_0P_0s_0n+$	2.5×0.7	tub.	panc. +.	1	0	γ	+※※ p.d.a.周囲	−	2月．死
5	60・♀	PD	$H_0P_0s_0n+$	4.5×2.5	tub.	panc+. du+.	3	1	γ	−	−	3月．死

※ panc.　膵浸潤をみとめるもの
※※p.d.a.　pancreatico duodenal arfery周囲
（1980年．12月現在）

表3　膵頭部癌症例の組織像

症例	年，性	手術	HPVAsn	大きさ	組織型	他臓器浸潤	ly	v	inf.	p.n.i.	断端	予後
1	53.♂	TP/PD※	H_0P_0V ± $A+s_1n+$	4×2.5	tub.	du_3. ch_3. 門脈	3	1	γ	膵頭神経※※	pvw+※※※	3月．死
2	56.♂	TP	$H_0P_0V+A-s_1n+$	2.0×2.0	tub.	du_3. ch_2. st_2	3	0	γ	同+上	門脈+	7月．死
3	51.♂	PD	$H_0P_0V+A-s_2n+$	4.5×4.0	tub.	du_2. ch_3	3	0	γ	同+上	ew+．門脈+	2月．死
4	41.♂	TP/PD	$H_0P_0V+A-s_2n+$	3.8×3.5	Adesq.	ch_3. 門脈	3	3	γ	同+上	pvw+．SMA+	5日．死
5	67.♀	TP	$H_0P_0V+A-s_1n+$	3.0×3.5	tub.	du_2. ch_3	3	0	γ	同+上	門脈+	11月．死
6	74.♂	PD	$H_0P_0V+A-s_2n+$	3.5×2.5	tub.	du_3. ch_3	3	1	γ	同+上	ew+	12日．死
7	59.♂	PD	$H_0P_0V+A-s_2n+$	2.5×2.0	tub.	ch_2	3	0	γ	同+上	門脈+	11日．死
8	63.♂	PD	$H_0P_0V+A-s_2n+$	2.0×2.0	tub.	ch_2	3	0	γ	同+上	ew+	3月．死
9	63.♂	TP/PD	$H_0P_0V+A-s_0n+$	5×2	tub.	－	1	0	γ	膵内神経+	門脈+．SMA+	11月．死
10	68.♀	PD	$H_0P_0V-A-s_0n_0$	4.0×4.0	undiff.	－	1	0	α	同+上	－	7年2月．生

※　VP，門脈合併切除
※※　膵頭神経：膵頭神経叢内癌浸潤陽性例
※※※　pvw+　；　門脈切除断端5mm以内に癌細胞を認めるもの
門脈+　；　門脈周囲剥離断端5mm以内に癌細胞を認めるもの
SMA+；　上腸間膜動脈剥離断端5mm以内に癌細胞を認めるもの

表4　拡大手術と標準術式とのリンパ節検索コ数

	膵癌		乳頭部癌		膵内胆管癌		計	
	n	平均リンパ節	n	平均リンパ節	n	平均リンパ節	n	平均リンパ節
拡大手術（S52以降）	6	72	1	90	3	78	10	86
標準術式（S48～S52）	4	26	8	24	2	13	14	23
平均	10	51	9	52	5	52	24	52

乳頭部癌の有転移例は5例（56%）であり，有転移例の転移リンパ節個数は1～4個，平均2個，転移度は平均3.4%であった．転移部位は⑬・⑭・⑰であり転移率は⑬44%（⑬a 11%，⑬b 44%），⑭22%（⑭aのみ）⑰29%（⑰a 14%，⑰b 14%）であった．このように乳頭部癌では腸間膜根部へ向かうリンパ流を主体とし転移するものと考えられた（表5）．

膵内胆管癌の有転移例は3例（60%）であり，有転移例の転移リンパ節個数は1～6個，平均3.7個，転移度は平均9.2%であった．転移部位は⑫⑬⑭⑯⑰⑧×であり，転移率は⑫25%（靱帯後部リンパ節のみ）⑬60%（⑬a 60%，⑬b 40%）⑭40%（⑭b 20%，⑭d 33%）⑯25%⑰33%（⑰aのみ）⑧×33%であった．膵内胆管癌では陽間膜根部のみならず，腹腔動脈根部へ向かうリンパ流により転移するものと考えられた（表6）．

膵癌の有転移例は9例（90%）であり有転移例の転移リンパ節個数は1～15個，平均6.7個，転移度は10.8%であった．転移部位は⑧⑧×⑨⑪⑫⑬⑭⑯⑰⑱であり転移率は⑧38%⑧×29%⑨25%⑪20%⑫40%（傍胆管リンパ節40%，靱帯後部リンパ節33%）⑬50%（⑬a 20%，⑬b 30%）⑭44%（⑭a 50%，⑭b 33%，⑭c 14%，⑭d 14%）⑯29%⑰40%（⑰a 30%，⑰b 10%）⑱29%であった（表7）．このように膵頭部癌では極めて広範なリンパ節転移をみたが，癌占居部位からみた転移様式を検討すると，頭部に限局する例では⑫⑬⑭⑰にのみ転移をみたが，頭体部を占居する例では⑧⑧×⑨⑪⑫⑬⑭⑯⑰⑱と転移が広範となることが明らかとなった（表8）．

大動脈周囲リンパ節が組織学的に検索された15例（乳頭部癌4例，膵内胆管癌4例，膵頭部癌7例）のうち⑯番有転移例は膵癌2例・膵内胆管癌1例であった．これら3例の転移部位は図1に示すごとくLgll. preaortica superior sinistra 2例，Lgll interaorticovenosae 2例，Lgll. preaortica inferior sinistra 1例であった．これら症例のリンパ節転移度は平均で膵癌14%，膵内胆管癌36%，平均転移個数は膵癌13個，膵内胆管癌4個であった．予後は平均3.3カ月（最長5カ月）と不良であった．なお大動脈周囲リンパ節への単独転移例はみられなかった．

3）　リンパ節転位と予後

乳頭部では直死はなかったが入院死が1例（11%）にみられた．耐術例8例の1年率は88%・2生率50%・

表5　乳頭部癌症例のリンパ節転移部位

	3	4	5	6	7	8	9	12			13		14				15	16	17		8×	計
								胆嚢管	傍胆管	靭帯後部	a	b	a	b	c	d			a	b		
1	0/6	0/13	0/1	0/7	0/4	0/1	0/5	0/1	0/1	0/2	0/2	0/5	0/3	0/3	0/1	0/3	0	0/11	0/1	0/5	0/3	0/90
2	0/5	0/4	0/1	0/7	0/5	0/1	0/5	0/1	0/1	0/1	0/1	0/2	/	/	/	/	0	/	0/2	0/3	/	0/49
3	0	0/2	0	0/2	/	0/2	/	/	0/1	0/1	0/3	2/2	/	0/2	/	/	0	/	0/2	0/3	/	2/20
4	/	/	/	0/1	/	0/1	/	/	0/1	0/2	0	0/1	/	0/3	/	/	0	/	0	0/1	/	0/10
5	/	/	/	/	/	/	/	0/1	0/1	0/1	1/4	1/2	/	1/3	/	/	0	0/2	1/2	0/1	/	4/17
6	/	/	/	0/2	/	/	/	0/1	0/1	0/1	0/5	0/3	/	0/2	/	/	0	/	/	/	/	0/15
7	/	0/2	0/1	0/4	0/2	0/1	0/4	0/1	0/1	0/1	0/2	1/1	/	1/1	/	/	0	/	0/2	0/2	/	2/25
8	/	/	/	0/5	0/2	0/2	0/5	0/1	0/1	0/1	0/3	0/2	0/3	0/2	/	/	0	0/2	0/1	1/2	/	1/32
9	/	0/9	0/1	0/9	0/10	0/1	0/1	0/1	0/1	0/1	0/1	1/1	/	/	/	/	0	0/3	/	/	/	1/39
	0/3	0/5	0/5	0/8	0/5	0/7	0/5	0/7	0/9	0/9	1/9	4/9	0/2	2/7	0/1	0/1	0	0/4	1/7	1/7	0/1	5/9

表6　胆内胆管癌症例のリンパ節転移部位

	3	4	5	6	7	8	9	12			13		14				15	16	17		8×	計
								胆嚢管	傍胆管	靭帯後部	a	b	a	b	c	d			a	b		
1	0/2	0/3	0/1	0/4	0/4	0/1	0/15	0	0/1	0	0/3	0/7	0/8	0/6	0/1	0/6	0/4	0/6	0/2	0/1	0/7	0/82
2	0/2	0/10	0/1	0/5	0/3	0/1	0/10	0/1	0/1	0/4	0	0/2	0/1	0/3	0	0/6	0	0/4	0/1	0/1	0/3	0/59
3	/	/	/	0/2	/	/	/	0/1	0/2	0/3	1/1	0/4	/	0/1	/	/	/	/	/	/	/	1/15
4	/	/	/	0/2	/	/	/	/	/	/	1/1	1/1	0/4	1/2	/	/	/	1/1	/	/	/	4/11
5	0/7	0/7	0/1	0/4	0/3	0/1	0/13	0/1	0/1	1/2	1/3	1/3	0/4	0/3	/	1/3	/	0/20	1/2	0/8	1/7	6/93
	0/3	0/3	0/3	0/5	0/3	0/3	0/3	0/4	0/4	1/4	3/5	2/5	0/4	1/5	0/2	1/3	0/2	1/4	1/3	0/3	1/3	3/5

表7　膵頭部癌症例のリンパ節転移状況

	3	4	5	6	7	8	9	10	11	12			13		14				15	16	17		18	8×	計
										胆嚢管	傍胆管	靭帯後部	a	b	a	b	c	d			a	b			
1	0/7	0/9	0	0/3	0/4	1/1	2/7	0/9	0/8	0/1	0/1	0/2	1/1	0/3	/	0/1	/	0/1	0	1/14	2/4	0/2	1/1	2/5	10/84
2	0/2	0/3	0/1	0/4	/	1/1	0/2	0/3	0/5	0	1/1	1/3	0/3	0/4	0/3	0/3	0/3	/	0/3	0/8	2/2	0/8	0	0/7	5/68
3	/	0/1	0/2	0/1	/	0/1	0/8	/	/	0/1	1/1	0/1	0/2	0/2	/	0/2	0/6	0/6	0	0/4	1/2	0/2	/	/	2/42
4	0/4	0/2	0/1	0/5	0/5	1/1	0/2	0/3	0/6	0/2	0/1	0/1	0/2	1/2	4/13	3/6	1/1	2/11	0/6	0/11	0	0/2	1/1	0/1	13/83
5	0/2	0/3	0	0/2	0/2	0/1	0/5	0/3	0/4	0	0/1	0/1	1/2	0/2	/	0/2	0/1	0/6	0/2	0/6	0/2	0/4	0	0/1	1/52
6	/	/	/	0/1	/	/	/	/	/	0/1	0/1	/	0/2	0/2	0/2	1/2	0/1	0/3	/	/	0	0/2	0	0/3	1/20
7	0/8	0/9	0/1	0/2	0/4	0/1	0/4	/	/	0/1	1/1	1/1	0	1/2	/	1/3	0/1	/	/	0/4	0	1/2	0	0/3	5/47
8	/	/	/	0/4	/	/	/	/	/	0	1/1	1/1	0	1/3	/	/	/	/	/	/	0	0/2	/	/	3/11
9	/	0/5	0	0/1	0/1	0/1	0/6	/	/	0	0/1	0/1	0/	0/1	/	0/2	/	/	/	/	0/3	0/8	/	/	0/41
10	0/1	0/6	0	0/5	0/1	0/1	5/9	0/8	1/5	0	0/1	0/	0/3	0/1	1/6	0/4	0/2	0/6	0/6	5/13	0/2	0/7	0/2	3/11	15/100
計	0/6	0/8	0/8	0/10	0/6	3/8	2/8	0/5	1/5	0/10	4/10	3/9	2/10	3/10	2/4	3/9	1/7	1/6	0/6	2/7	3/10	1/10	2/7	2/7	9/10

表8　膵癌占居部位とリンパ節転移状況

	8	9	10	11	12	13	14	16	17	18	8×
膵頭部に限局する例 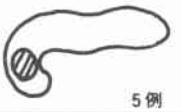 5例	0/3	0/3	0/1	0/1	3/5	2/5	2/5	0/3	2/5	0/3	0/3
頭体部を占居する例 5例	3/5	2/5	0/4	1/4	1/5	2/5	2/5	1/4	2/5	2/4	2/4

図1　大動脈周囲リンパ節転移症例の転移状況

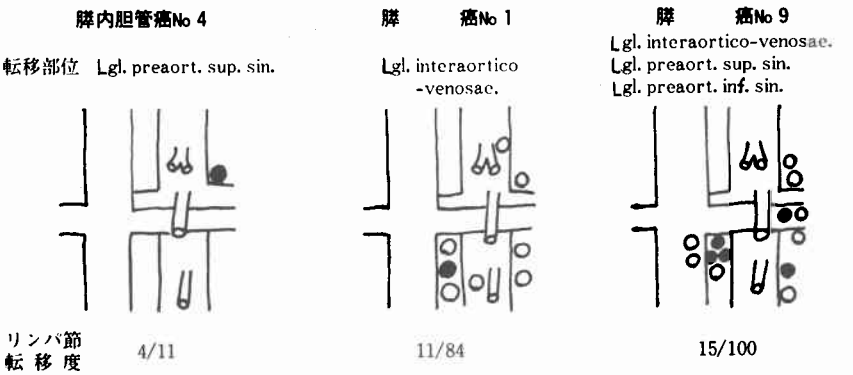

4生率43%・5生率33%であった．

膵内胆管癌では直死はなく入院死を除く3例の5生率は100%であった．

膵頭部癌では直死3例であり，入院死1例を除く耐術例6例の1生率17%，5生率17%であった．

リンパ節転移と予後をみてみると，図2のごとく転移陰性の6例は全例生存中である（乳頭部癌3例・膵内胆管癌2例・膵癌1例）．転移陽性例では乳頭部癌，膵内胆管癌の各1例のみが生存している．前者では⑰bに後者では⑬aにのみ転移がみられたものである．乳頭部癌・膵内胆管癌では⑭・⑧×に転移を有する例では全例再発死した．膵癌ではリンパ節有転移例は全例再発死しており転移部位・転移度による差異はみられなかった．

4）　剖検例の検討（表10）

乳頭部癌5例・膵頭部癌3例に剖検が行なわれた．

表9　各因子における平均生存月数

	n		他臓器浸潤		ly		v		p, n, i		inf		
	(−)	(+)	(−)	(+)	—	(+)	—	(+)	(−)	(+)	α	β	γ
乳頭部癌	50月 n=3	26月 n=5	32月 n=5	33月 n=3	32月 n=5	41月 n=3	35月 n=9	—	35月 n=8	—	72月 n=1	32月 n=6	22月 n=1
膵内胆管癌	26月 n=2	5月 n=3	80月 n=1	14月 n=4	24月 n=1	28月 n=4	36月 n=3	16月 n=2	42月 n=2	18月 n=3	—	35月 n=3	15月 n=2
膵　癌	84月 n=1	6月 n=5	84月 n=1	6月 n=5	—	19月 n=6	23月 n=5	3月 n=1	—	19月 n=6	84月 n=1	5月 n=1	6月 n=4

表10　剖検例の検討

	年・性	手術時診断	血行転移	腹膜播種	残膵再発	リンパ節・局所再発	生存期間
1	60 ♂	乳頭部癌 tub. n ?	(−)	(−)	(−)	SMA根部 16	1年
2	62 ♂	乳頭部癌 pap-tub no	肝	(−)	(−)	SMA根部	1年6月
3	53 ♂	乳頭部癌 pap-tab n+(13a. 13b 14a. 17a)	(−)	(−)	(−)	SMA根部 16	1年10月
4	49 ♀	乳頭部癌 tub. n+(13b. 14a)	肝・肺 骨	(−)	(−)	SMA根部 16	1年9月
5	65 ♀	乳頭部癌 pap. n+(13b)	肝・肺 副腎	(−)	(−)	SMA根部 Virchow.	1年
6	41 ♂	膵癌 adino a canth. n+(8. 13b. 14a. b. c. 18)	肝	(−)		SMA根部	4日
7	48 ♀	膵癌 tub. n+(17b)	(−)	(−)		SMA根部 16	11月

図2　リンパ節転移部位と予後

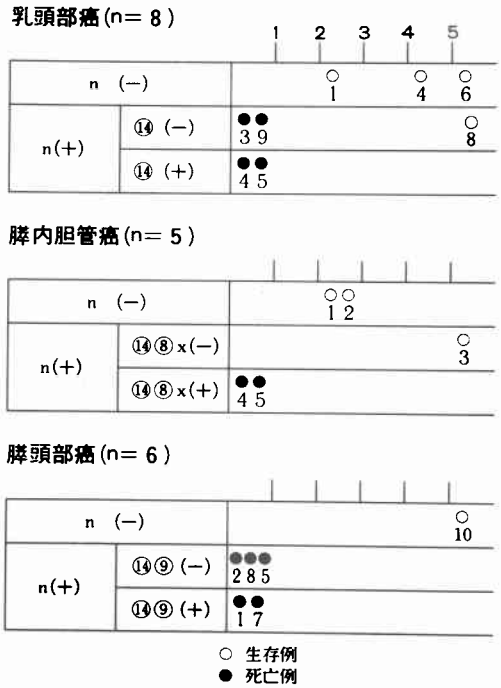

乳頭部癌5例では肝・肺等への血行性転移は3例にみられたが腹膜播種，残膵再発はみられなかった．注目すべきは5例全例が上腸間膜動脈根部に局所再発をみた．うち2例は上腸間膜動脈根部・大動脈周囲リンパ節にのみ再発がみられた．これら5例の切除標本の断端は陰性であったことから上腸間膜動脈根部・大動脈周囲リンパ節郭清が不十分であったものと考えられた．

膵癌の症例6は門脈合併切除をともなう膵全摘が，症例7は膵全摘が施行された・両者とも膵頭神経叢内にperineural invasionをみ，ew断端5mm以内に癌細胞をみとめた．症例7では11カ月生存したが，剖検では上腸間膜動脈は大動脈分枝部1cmから3cmの範囲にわたり浸潤をうけるも血行性転移・腹膜播種はみとめなかった．

考　察

現時点では膵頭十二指腸領域癌の治療成績は不良であり，諸家の報告をみてみると膵頭部癌切除例の5生率は佐藤[8]14.3%，中山[9]10%，土屋[10]0%，本庄[2]9.5%，Elias[11]7%，Hermeck[12]11%，膵内胆管癌では佐藤17.4%[8]，中山25%[9]，土屋[10]12.5%，本庄[2]24.1%，乳頭部癌では佐藤[8]38.5%，中山[9]44.4%，土屋[10]27.3%，本庄[2]34.8%である．このように予後不良である原因は早期発見の立ち遅れもさる事ながら，外科的治療成績を左右する予後支配因子が不明確である事も一因と考えられる．佐藤[8]は再発剖検例8信のうち肝転移7例，所属リンパ節再発6例，残膵再発3

例，腹膜播種2例をみとめ，局所再発の多い事を指摘し，リンパ節転移・被膜浸潤が予後と相関するとしている．またHermeck[12]らは局所浸潤，リンパ節転移を主体とした病期分類をうち出している．すなわちstage 1：膵に限局するもの，stage2：周囲臓器へ浸潤するもの，stage 3：リンパ節転移を有するもの，stage 4：全身的癌波及のあるものとし，stage 1, 2のみが切除後の生存期間が良好であったが，stage 3の予後はBy-pass手術のそれと差異をみなかったと報告した．自験例ではリンパ節転移陰性例は全例生存中であるが，リンパ節転移陽性例では2例が5年生存し得たが大部分は2年以内に再発死している．リンパ節有転移例で5年生存したのは乳頭部癌，膵内胆管癌の各1例であり，これら症例では⑬•⑰にのみ転移をみとめた．一方，⑭に転移を有する症例は全例2年以内に再発死した．このようにリンパ節転移の有無および転移部位は予後支配因子として極めて重要なものの1つであり，教室でもしばしば報告して来たところである[3)4)6)]．

ところで膵実質内リンパ管はKlein[13]，清水[14]は腺房周囲リンパ腔より発するとしているが，森[15]，金子ら[16]は小葉内にはリンパ管はなく，動脈が小葉内に入る部分から盲端で始まり，主として動脈にそい，互いに連絡しながら膵被膜下へ出て，さらに膵被膜下を縦横に走る太い淋巴幹管に合流するとしている．このリンパ幹管は経過中に膵表面より起こる輸出管を受容しつつ所属リンパ節へ流注すると報告した．膵所属1次リンパ節についてEvans[17]は膵癌取扱い規制でいう⑧⑨⑩⑪⑫⑬⑭⑮および⑯であると述べている．井上[18]も膵所属リンパ節を⑥⑧⑨⑩⑪⑫⑬⑭⑮⑯⑰⑱⑧×とし，さらに色素注入部位による流注リンパ節の相違につき言及している．すなわち，膵頭前面に色素を注入した場合は腸間膜根部，幽門下，腹腔動脈周囲，前・後膵十二指腸リンパ節へ流れ，膵頭後面へ注入すると後膵十二指腸リンパ節，腹腔膵後部リンパ節へ流注するという．膵体部上半部では腹腔動脈系へ，下半部は上腸間膜動脈系へ流れ，膵尾部では脾門，脾動脈幹リンパ節を経由し腹腔動脈根部へ向かうものと，膵下縁リンパ節・中結腸動脈根部リンパ節を通り，上腸間膜動脈根へ向かう2方向のリンパ流があるとしている．

また三輪[6]はEvans Blueを膵頭部へ注入すると，後膵十二指腸リンパ節が全例染色されるが，色素の流れは膵頭上部を左に横走するもの，中央を横走するものおよび後下膵十二指腸動脈にそうものの3つの経路をみとめたとしている．これら3経路は最終的に上腸間膜動脈右側に向かっており，後膵十二指腸リンパ節を経由せず直接上腸間膜動脈根部へ向かうものもみられた事から，上腸間膜動脈根部に沿うリンパ節が第1次リンパ節であるとしている．また乳頭部に色素を刺入した場合は後下膵十二指腸動脈に沿うリンパ流が主体であったと述べている．

色素1点刺入によるリンパ流の成績は，自験例乳頭部癌では⑰⑬⑭にのみ転移がみられ癌のリンパ節転移とよく一致した．すなわちCubilla，三輪らの指摘するごとく，乳頭部癌では下膵十二指腸リンパ節への転移を主体とする事が示唆された．土屋[10]，中山[9]，柯ら[19]はそれ以外に⑧⑫への転移が5～11%存在するとしている．

膵内胆管癌では⑫(靱帯後部)，⑬⑭⑰⑧×，⑯に転移をみとめており，乳頭部癌と異なり，腸間膜根部へ向かうもの以外に腹腔動脈周囲および肝十二指腸靱帯内リンパ節転移が起こるものと考えられた．とくに空腸第1動脈根部・⑧×（腹腔膵後部）リンパ節への転移をみとめており，これらリンパ箇は縦来の膵頭十二指腸切除では郭清されていない可能性があり局所再発の一因として重要と考えられた．すでに尾崎は[20]は乳頭部癌4例でこれらリンパ節に転移をみたと報告している．

自験例の乳頭部癌，膵内胆管癌で⑬⑰にのみ転移を有する4例中2例は5年生存しえたが，再発死した乳頭部癌では剖検により腸間膜根部リンパ節再発をみとめた．一方，⑭⑧×に転移を有する4例は全例2年以内に再発死しており剖検により腸間膜根部のリンパ節再発・肝転移をみた．この事実は腸間膜根部・腹腔動脈周囲リンパ節郭清が不十分であった事を示すものであり，今後は⑭に転移を有する症例をも治癒せしめる事が課題として残る．膵頭部癌では⑧⑨⑪⑫⑬⑭⑯⑰⑱⑧×と極めて多数のリンパ節に転移がみられた．しかし癌占居部位からリンパ節転移状況をみてみると，頭部に限局する例では⑫⑬⑭⑰にのみ転移をみたのに対し，頭体部を占居する例ではそれ以外に⑧⑧×⑨⑪⑱と脾動脈・腹腔動脈周囲リンパ節への転移がみられる様になる．井上は膵切痕に色素を注入した場合，上腸間膜静脈と脾静脈分岐部で2方向に分かれるとしている．すなわち1部は門脈に沿い腹腔動脈根部リンパ節へ，他のルートは下走し上腸間膜根部へ向かうと報告している．上述したリンパ節転移形式と併せ考えると膵切痕がリンパ流の節となっている可能性を示唆するものである．しかしEvans[17]は膵体部から流出した

リンパ管が幽門下リンパ節へ流注した例や膵頭部から流出したリンパ管が膵下縁リンパ節へ流注した例を見い出しており今後さらに症例をふやし検討してゆくべき問題点と考えている．

自験例膵頭部癌耐術例のうち有転移例ではリンパ節転移部位・転移後を問わず全例1年以内に再発した，剖検しえた2例ではいずれも上腸間膜動脈根部に癌再発がみられており，局所切除の不完全さが再発を惹起せしめたものと考えられた．Fortner[21]はリンパ節・門脈，時には上腸間膜動脈をも含め局所をen-blockに切除するregional pancreatectomyを施行し，良好な成績を納めつつあると報告している．われわれは3例に門脈合併切除を伴う膵全摘出術を施行したが，その予後は不良であった．しかし症例7では11カ月後の剖検で上腸間膜動脈根部にのみ再発をみとめており，Fortnerのregional pancreatecfomyを支持する結果と考えられた．

ところで自験例では膵癌の2例，膵内胆管癌の1例に大動脈周囲リンパ節転移がみられた．これら症例の転移部位は大動脈間リンパ節2例，左上前大動脈リンパ節2例，左下前大動脈リンパ節1例であった．

Evans[17]，井上ら[18]は膵から直接大動脈周囲リンパ節や腰リンパ本幹への色素の流注を少数例ではあるがみとめたとしている．腹腔動脈周囲，腸間膜リンパ節よりの輪出リンパ管は木田[22]，向尾[23]・平城[24]らによれば腸リンパ本幹に流入するものが80%にみられ，その他の例では腰リンパ本幹や胸管・乳糜槽へ直接流入するとしている．向尾は膵十二指腸リンパ節よりの輪出管は小腸間膜リンパ節からの輪出管と合流し腸リンパ本幹となるとしている．腸リンパ本幹はさらに胸管・乳糜槽へ2.3%，腰リンパ本幹へ27.5%，腰リンパ節へ47.5%が流入するとしている．この様に膵所属リンパ節は腸リンパ本幹，大動脈周囲リンパ節および胸管と極めて複雑に連絡しているが，上記の事実は大動脈周囲リンパ節郭清に妥当性を与えるものと考えられる．Elias[11]，Fortner[21]，永川ら[3]は大動脈周囲リンパ節の郭清を行うべきとしており，Cubilla[25]も膵頭より流出したリンパ管が左傍大動脈リンパ節へ流注した例があるとしている．さらに佐藤[8]は剖検8例中4例に大動脈周囲リンパ節転移をみたと報告している．われわれも7例の剖検例のうち上腸管動脈根部再発は全例にみとめたが，大動脈周囲リンパ節再発も4例（57%）にみとめた．しかし大動脈周囲リンパ節への単独転移症例は現在のところみとめておらず，有転移例では転移度も高く早期再発例も多い．未だ症例も少なく今後さらに症例を増やしこの部位の郭清の意義につき解明してゆかなければならないと考えている．そのほか膵癌においては膵頭神経叢内の神経周囲浸潤，門脈近傍への浸潤の頻度が高いことから教室で従来主張している膵頭神経叢の完全切離・門脈合併切除の意義は高いものと考える[3)4)5)]．

まとめ

昭和48年12月より53年12月までの5年間に切除された膵頭十二指腸領域癌24例につき，主としてリンパ節転移と予後につき検討し以下の結論を得た．

1）摘出リンパ節ケ数は昭和52年4月以前の標準術式では平均23個であったが，それ以降の拡大術式では平均86個と約3倍となった．

2）乳頭部癌のリンパ節転移率は56%で平均転移個数2.0個，転移度は3.4%であり転移部位は⑬，⑭，⑰であった．

3）膵内胆管癌のリンパ節転移率は60%，平均転移個数3.7個，転移度は9.2%であり，転移部位は⑧×，⑫⑬⑭⑯⑰であった．

4）膵頭部癌のリンパ節転移率は90%，平均転移個数6.7個，転移度は10.8%であり，転移部位は⑧×⑨，⑪，⑫，⑬，⑭，⑯，⑰，⑱であった．

5）リンパ節転移と予後では転移陰性の6例は5年生存4例をふくめ全例生存中である．転移陽性の乳頭部癌・膵内胆管癌では各々1例が5年生存したが，これら症例の転移部位は⑰b，⑬aであり，⑭，⑧×に転移を有する例は全例1年以内に再発した．膵癌ではリンパ節転移陰性の1例のみが5年生存したが，リンパ節有転移の9例では全例1年以内に再発死した．再発死剖検例では上腸間膜動脈根部・大動脈周囲リンパ節再発が高頻度にみられた．この様にリンパ節有転移例の予後は不良である事が明らかとなったが，今後は腸間膜動脈根部・腹腔動脈周囲・大動脈周囲リンパ節の徹底した郭清および門脈・上腸間膜動脈等の周囲臓器合併切除をふくめ検討される必要があると考えられた．以上膵頭部領域癌の拡大郭清症例について，とくにリンパ節転移状況および予後の面より検討し若干の考察を加え報告した．

文　献

1）末舛恵一：がんの統計：財団法人がん研究振興会．p. 20, 1980.
2）本庄一夫他：日本における膵癌治療の現況，日癌治，10：82—87，1975.
3）永川宅和他：術式よりみた膵癌の治療成績と膵癌

手術の根治性．日消外会誌，12：611—617，1979．
4）宮崎逸夫他：膵癌の根治手術，消化器外科，2：187—193，1979．
5）宮崎逸夫他：膵癌の拡大根治手術，胆と膵．1：441—450，1980．
6）三輪晃一他：膵頭領域癌のリンパ節転移．乳頭部癌，膵内胆管癌を中心に，癌の臨床，25：21—26，1979．
7）膵癌取扱い規約：日本膵臓病研究会編，1980．金原出版株式会社．
8）佐藤寿雄：膵癌の手術適応．癌と化学療法，7：197—204，1980．
9）中山和道他：膵頭部領域癌の治療成績．手術，34：659—669，1980．
10）土屋涼一他：膵頭十二指腸切除術とリンパ節郭清，外科診療，12：1176—1180．1979．
11）Elias, E.G.: Carcinoma of the pancreas. 98：138—140, Arch. Surg. 1979.
12）Hermeck, A.S., et al.: Importance of pathologic staging in the sugical management of adenocarcinoma of the exocrine pancreas Amer. J. Surg, 127：653—657, 1974.
13）Klein, E.: On the lymphatin system and minute structure of the salivary gland and pancreas. Ouart. J. microsc. 12.
14）Shimizu, S.: Minute distribrtion of the lymphatics in Japanese Giant Salamander, Foria. anat. Japonica, 10：17—23, 1932.
15）森　堅志他：実質内器管内リンパ管．東京医大雑誌，32：1—12，1974．
16）金子　清；膵臓内リンパ管の微細分布，解剖学雑誌．47：205—221，1972．
17）Evans, B.P., et al.: The gross anatomy of the lymphatics of the human pancreas. Surgery, 36：177—191, 1954.
18）井上與惣一：胃・十二指腸，膵臓竝びに横隔膜の淋巴管系統，解剖学雑誌，9：35—117，1936．
19）柯　鵬飛他：膵頭十二指腸領域癌の臨床病理学的研究，一予後を左右する因子の検討．日外会誌，81：562—573，1980．
20）尾崎秀雄他：リンパ節転移より見た膵頭十二指腸切除術の根治性の検討，日外会誌．77：28—29，1976．
21）Portner, J.G.,: Regional resection of cancer of the pancreas：A new surgical approach. Surgery, 73：307—320, 1973.
22）木田八兵衛：日本人胎児における腰リンパ本幹・陽リンパ本幹竝に胸管の人種解剖学的研究．熊本医学誌，32：880—901，
23）向尾軍平：人及び哺乳動物における胸管起始竝に之に関与するリンパ管系について．熊本医誌，28：37—66，1954．
24）平城　定：日本人胎児腸リンパ本幹の人種解剖学的研究．熊本医誌，32：987—1007
25）Cubilla, A.L., et al.: Lmph node involvement in carcinoma of the head of the pancreas area, Cancer, 41：880—887, 1978.
26）胆道癌取扱い規約：日本胆道外科研究会編，金原出版株式会社，1981年4月
27）胃癌取扱い規約：胃癌研究会編，金原出版株式会社，1979年5月．