日消外会誌　15（1）：86～88，1982年

症　例

食道胃接合部に発生した平滑筋腫の1治験例

群馬大学医学部第2外科
宮本　幸男　竹下　正昭　大竹　雄二
須藤　英仁　内田　健二　六本木　隆
小堀　哲雄　川井　忠和　泉雄　勝

A CASE OF LEIOMYOMA AT THE ESOPHAGO-GASTRIC JUNCTION

Yukio MIYAMOTO, Masaaki TAKESHITA, Uji OTAKE, Eijin SUDO, Kenji UCHIDA, Takashi ROPONGI, Tetuo KOBORI, Tadakazu KAWAI and Masaru IZUO
2nd Department of Surgery, School of Medicine, Gunma University

索引用語： 食道胃接合部，平滑筋腫

はじめに

食道平滑筋腫の手術例は近年次第に増加してはいるが，一般的な疾患とはいえない．今回われわれは，下部食道から噴門部にかけて発生したきわめてまれな平滑筋腫の手術例を経験したので，若干の文献的考察を加えて報告する．

症　例

患者：26歳，男性，運転手

主訴：嚥下障害と心窩部痛

家族歴：　既往歴　特記すべきことなし

現病歴：1979年2月頃からものを食べた時に胸につかえる感じが出現し，10月頃からは，心窩部痛をともなうようになった．近医を受診し，下部食道の異常を指摘され，1980年2月25日当科に入院した．1年間に体重減少が3 kgあった．

入院時所見　身長166cm，体重56kgやせ型で眼瞼結膜に貧血，黄疸なく，腹部は平坦で異常所見はない．検便，検尿，血液一般所見に異常はみられなかった．

X線所見　バリウムによる食道，胃透視では，下部食道から噴門部にかけて辺縁平滑なレリーフの圧排像があり，粘膜下腫瘍が疑われた（図1）．

食道胃内視鏡所見　門歯より32cmの食道後壁から左側，噴門部小弯側から後壁にかけて隆起性の病変があり，その表面粘膜は正常で粘膜下腫瘍と診断した．生検はおこなわなかった（図．2a,b）．

図1　下部食道から噴門にかけて粘膜の平滑な陰影欠損をみる．

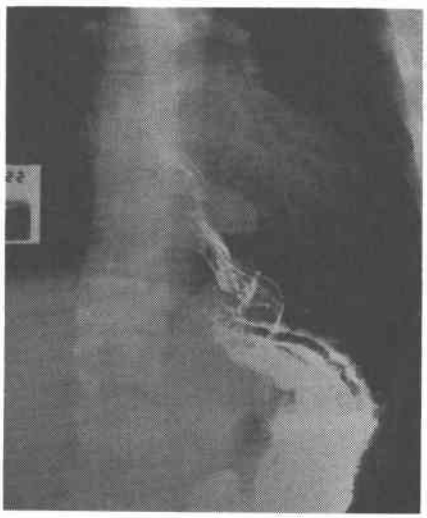

手術所見　胸骨下半の縦割と上腹部正中切開で開腹，腹水なく肝，脾，その他の臓器に異常所見は認められない．噴門部から食道下部にかけて全周性に手拳大の腫瘤を認める．腫瘤の周囲への浸潤，癒着はなく，下部食道，噴門側切除を施行，食道胃吻合術にて再建をした．

切除標本，食道下部から噴門部に跨る12×8.5×4cm

図２　a, b 粘膜下腫瘍をおもわせる隆起をみる.

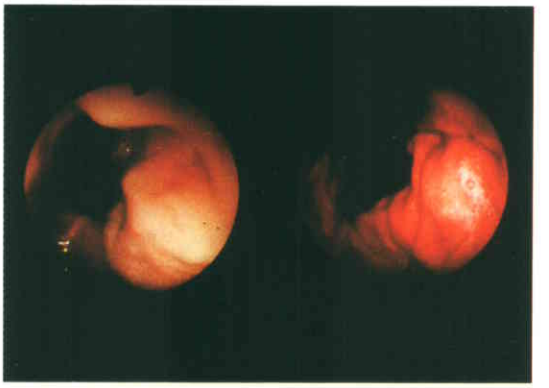

図３　剔出標本　粘膜下腫瘍

図４　剔出標本割面　線維性の充実した腫瘤

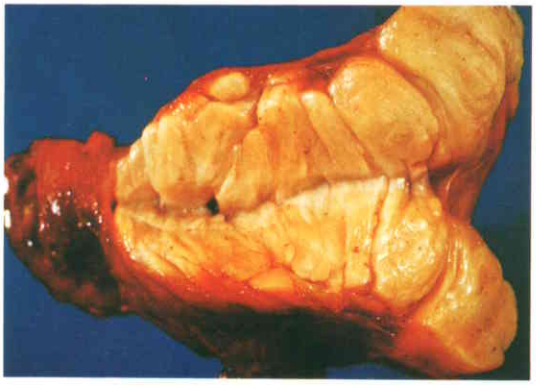

表1　本邦における食道・胃接合滑筋腫手術例の集計

No.	報告者	報告年	患者	主訴	術前診断	合併疾患	術式	腫瘍の大きさ(cm)
1	中村嘉三	1968	24才 ♂	嚥下障害	食道粘膜下腫瘍	食道裂孔ヘルニア	開胸開腹 食道・胃吻合	8×12×4.5
2	広瀬道郎	1969	15才 ♀	嚥下障害	食道良性腫瘍	(−)	開腹 食道・胃吻合	鶏卵大
3	内田雄三	1971	53才 ♀	上腹部不快感	食道粘膜下腫瘍	(−)	開腹 食道・胃吻合	4.5×4×3
4	内田雄三	1971	72才 ♀	腹痛	噴門部粘膜下腫瘍	(−)	開腹 食道・胃吻合	6.5×4×2
5	内田雄三	1971	17才 ♂	上腹部痛	噴門部粘膜下腫瘍	(−)	開腹 食道・胃吻合	4×2×2.7
6	秋山洋	1972	54才 ♂	不詳	胸部上部食道癌	食道癌	開胸開腹 食道・胃吻合	極小
7	赤井貞彦	1973	60才 ♀	嚥下障害	胸部中部食道癌	食道癌	開胸開腹 食道・胃吻合	小
8	宮沢幸久	1974	不詳	(−)	食道・胃接合部粘膜下腫瘍	(−)	開腹腫瘍摘出	5cm大
9	早川直和	1978	59才 ♀	胸痛	噴門部早期癌粘膜下腫瘍	胃癌	開腹 食道・胃吻合	3.5×2×1.5
10	自験例	1980	26才 ♂	嚥下障害 心窩部痛	食道・胃接合部粘膜下腫瘍	(−)	開腹 食道・胃吻合	12×8.5×4

図5　病理組織像（88×）平滑筋腫

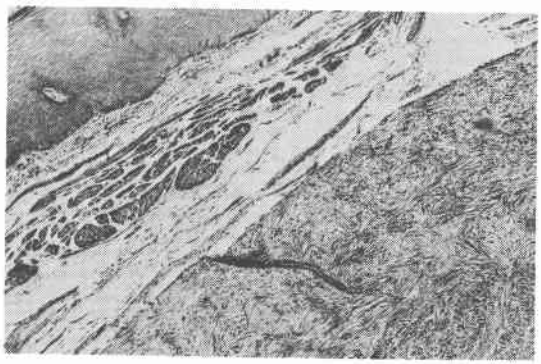

の弾性硬で貝柱様の充実性の粘膜下腫瘍であった（図3，4）．

病理組織学的所見　長紡錘形細胞が比較的疎な配列を示し，腫瘍細胞の核は長紡錘形をなし，異型細胞はなく，核分裂像もみられず平滑筋腫と診断された（図5）．

術後経過　順調で食道胃吻合部の狭窄も認められず，術後逆流性食道炎の症状もなく，3週目で全治退院した．

考　察

食道平滑筋腫の手術例は1932年 Sauerbruch[1]によってはじめて報告された．本邦では1933年の大沢[2]の報告にはじまり，1975年未までに恩田ら[3]は147例を集計し検討している．内田ら[4]はとくに食道胃境界部に跨る症例の臨床的特異性につきのべているが，この部位の平滑筋腫はまれで，1968年の中村ら[5]の報告以来，自験例をふくめて，本邦では10例をかぞえるにすぎない（**表1**）．そこで若干の考察をした．

症状は嚥下障害が10例中4例にみられたが，粘膜下腫瘍ということでかなり大きくならないと嚥下障害はみられないものと思われる．年齢は好発年齢はなく，15歳から72歳まで広く分布しており，若年者から老人までみられた．性別では男女ともほぼ同数で差はなかった．腫瘍の大きさは極小のものから，手拳大とかなり大きなものもあった．粘膜下腫瘍とその他の合併病変を有するものが10例中4例にみられた．早川ら[10]は平滑筋腫とその表面の微小IIc型早期胃癌の併存した症例を報告している．

診断法はX線および内視鏡検査が主体をなしており，食道造影では辺縁平滑な陰影欠損で，造影剤の通過性や，粘膜面は正常で潰瘍形成は少ないようであった．食道の軸変位や腫瘍より口側の拡張の有無などが食道癌との相違点であるが，平滑筋肉腫で壁内浸潤のない症例との鑑別は困難であろう．内視鏡所見としては，内腔に突出する腫瘤で粘膜面は正常で，かつ通過性も容易のこととが多い．最近は粘膜下腫瘍にたいしても，いわゆる hot biopsy による生検を積極的におこない良性，悪性の鑑別の試みが上部消化管においても，行われているが，自験例もふくめ，術前生検で確診されたものはなかった．治療の問題点として，上述の如く術前の諸検査にても確診は困難で，とくに肉腫との鑑別診断はむずかしく，積極的に早期に手術すべきと考える．従来の報告では，殆んどの症例に下部食道切除術，食道胃吻合が施行されている．

おわりに

食道胃接合部に跨るまれな平滑筋腫に切除術をおこない全治した症例を経験したので，若干の文献的考察を加えて報告した．

本論文の要旨は1980年第42回日本臨床外科医学会総会にて発表した．

文　献

1) Sauerbruch, F.: Demonstrationen aus dem Gefiete der Thoraxchirurgie, Arch. Klin. Chir., 173: 457—463, 1932.
2) 大沢　達：食道外科，日外会誌，34: 1319—1590, 1933.
3) 恩田芳和ほか：食道・胃重複平滑筋腫の治験例—本邦食道平滑筋腫手術例集計の検討—，外科診療，96: 1614—1620, 1978.
4) 内田雄三ほか：胃平滑筋腫—特に食道胃境界部の症例に関する検討—，臨床と研究，49: 981—987, 1971.
5) 中村嘉三ほか：下部食道に発生した巨大平滑筋腫の1治験例，日胸外会誌，16: 806—807, 1968.
6) 広瀬道郎ほか：食道平滑筋腫の1例，日消病誌，66: 1374, 1969.
7) 秋山　洋ほか：食道平滑筋腫について，臨床外科，27: 1615—1619, 1972.
8) 赤井貞彦ほか：食道線維筋腫の2例，日消外会誌，7: 323, 1974.
9) 宮沢幸久ほか：食道平滑筋腫の2例，日消病誌，27: 1037—1048, 1975.
10) 早川直和ほか：食道胃接合部の平滑筋腫とその表面粘膜上の微小IIc型早期胃癌の1例，胃と腸，13: 1075—1080, 1978.