日消外会誌　15（5）：852～856，1982年

転移性肝平滑筋肉腫の1例

東邦大学医学部第2外科
川村　邦昭　　寺嶋　　剛　　曽布川憲充
鈴木　孝雄　　継　　行男

A CACE OF METASTATIC LEIOMYOSARCOMA OF THE LIVER

Kuniaki KAWAMURA, Takeru TERASHIMA, Norimitsu SOFUKAWA, Takao SUZUKI and Yukio TSUGU
Second Department of Surgery, Toho University School of Medicine

索引用語：転移性肝平滑筋肉腫，肝右葉切除，平滑筋肉腫

はじめに

消化管に発生する平滑筋肉腫は近年診断技術の進歩により多数の症例が報告されるようになった．また本症の転移は肝に多いという特徴を有している．しかしながら予後不良であることから転移性肝平滑筋肉腫に対して手術的治療が可能な症例は非常に少ない．今回われわれは小腸を原発とする平滑筋肉腫の術後7年目に肝転移を認めた症例を経験し，これに対して肝右葉切除術を施行しえたのえで臨床経過とともに若干の文献的考察を加えて報告する．

症　例

患者：42歳，男性

主訴：腹部腫瘤および右悸肋部痛

家族歴：特記すべきことなし

既往歴：約7年前に小腸腫瘍によるイレウスで開腹術を受けた既往があり，その際の病理組織診断では神経鞘腫ということであった．

現病歴：1979年7月頃より右悸肋部痛が出現し，近医を受診した．この時右悸肋部に母指頭大の腫瘤を触知することを指摘されたが，疼痛の緩解により放置していた．1980年3月右悸肋部痛が増強し，また徐々に腫瘤の増大を認めたため同病院を受診し，肝腫瘍の疑いで入院した．腫瘍は制癌剤に反応して縮小傾向を示したため同年5月14日退院したが，その後6月初旬より再び腫瘍の増大，症状の増悪をきたしたので当科を紹介され6月20日入院した．

入院時所見：体格，栄養状態良好，脈拍，血圧は正常で貧血，黄疸を認めない．胸部には理学的に異常所見なし．腹部は平坦で腫瘤は右乳腺上で肋骨弓下約5指触れ，その下縁は明瞭で鈍，内側は正中線部に達する．表面は比較的平滑で，弾性硬，軽度の圧痛を認めるが波動は証明されない．脾腫，腹水及び表在性リンパ節腫大は認められない．

臨床検査所見：末梢血，尿検査で異常所見なし．肝機能検査はICG 21.8%で中等度の障害，LDHの軽度上昇を認める以外特記すべき異常なくAFP，HBs抗原及びCEAも陰性であった（表1）．胸部レ線では胃，十二指腸，大腸の著明な偏位圧排像を認めた（図1）．経静脈的胆道造影では胆嚢は左方へ偏位するも異常なく，総胆管は造影不良で不明であった．^{99m}Tcによる肝シンチグラムでは右葉上下に大きな陰影欠損像を認めた（図2）．超音波検査では右葉下縁から下方へ向って強い内部エコーを呈する大きなSOLを認め，右腎の

表1　臨床検査成績

血液一般		**肝機能検査**		
WBC	4,000	T.P.	7.1	g/dl
RBC	408×10⁴	Alb.	4.0	〃
Hb	13.5 g/dl	TTT	1.7	SH·U
Ht	40.1%	ZTT	7.0	K·U
plt	16.7×10⁴	GOT	26.8	mU/ml
プロトロンビン時間	13.0秒	GPT	15.6	〃
フィブリノーゲン	392.0mg/dl	Alp	191.5	〃
FDP	2.5μg/ml	LDH	224.5	〃
検尿一般		γ-GTP	42.7	〃
蛋白	(−)	LAP	43.3	〃
糖	(−)	ICG	21.8	%
ウロビリノーゲン	(±)	**血清学的検査**		
沈渣	正常	W_a-R	(−)	
血清電解質		HB_s-Ag	(−)	
Na	140.0mEq/L	α-FP	< 20	ng/ml
K	4.4 〃	CEA	1.5	〃
Cl	102.0 〃	血沈1時間	24	mm

図1　消化管造影

胃透視　　注腸

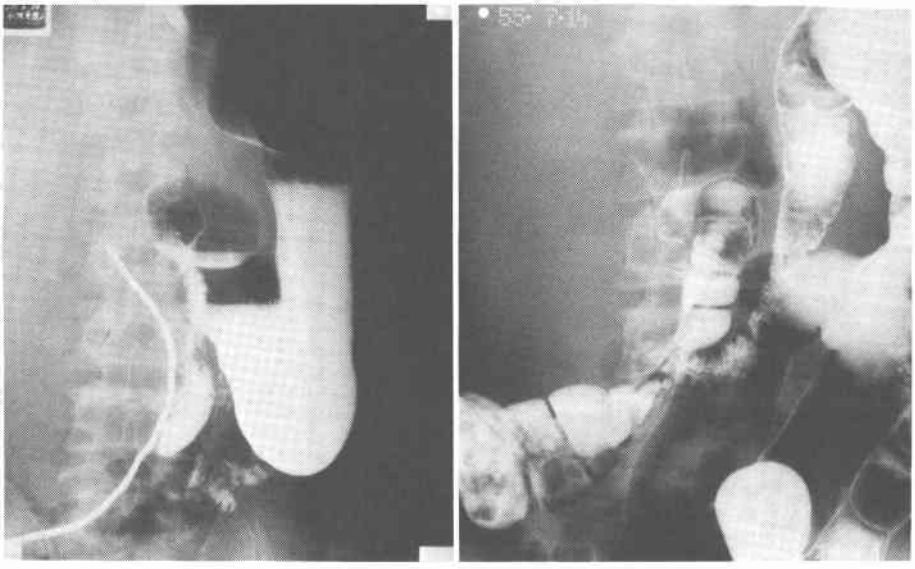

図2　肝シンチグラム（^{99m}Tc）
肝右葉上下に大きな陰影欠損を認めた．

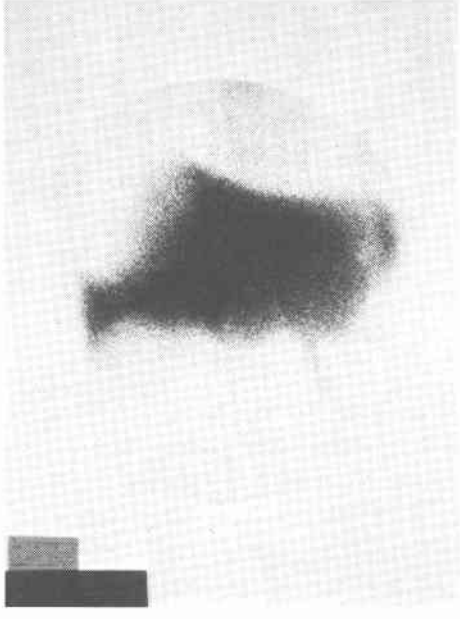

図3　血管造影像
右肝動脈領域に2ケの腫瘍陰影を認めた．

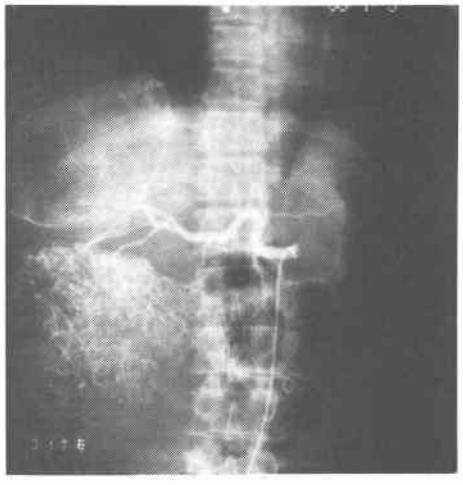

下方への圧排を示す．また右葉上方には微細な内部エコーを呈する辺縁の明瞭なほぼ球状の cystic area を認めた．腹腔動脈撮影では同部位に右肝動脈に栄養される2コの腫瘍像を認め，下部腫瘍は hypervascular で多数の腫瘍血管の複雑な屈曲蛇行と内径の不整像を示し，他方上部腫瘍は比較的血管に乏しく腫瘍血管が辺縁を包囲している像を示した（図3）．CT scan による所見では右葉上方に円形の low density area を示す腫瘍を認め，contrast enhancement を行うとその辺縁が不規則輪状に描出された．また下方にも同様な area を認めたがその部位では contrast enhancement により腫瘍の辺縁は増強されなかった（図4）．

以上の所見より肝内転移を示す原発性肝癌が疑われた．

図4　CTスキャン
上：右葉上部の腫瘍，下：右葉下部の腫瘍

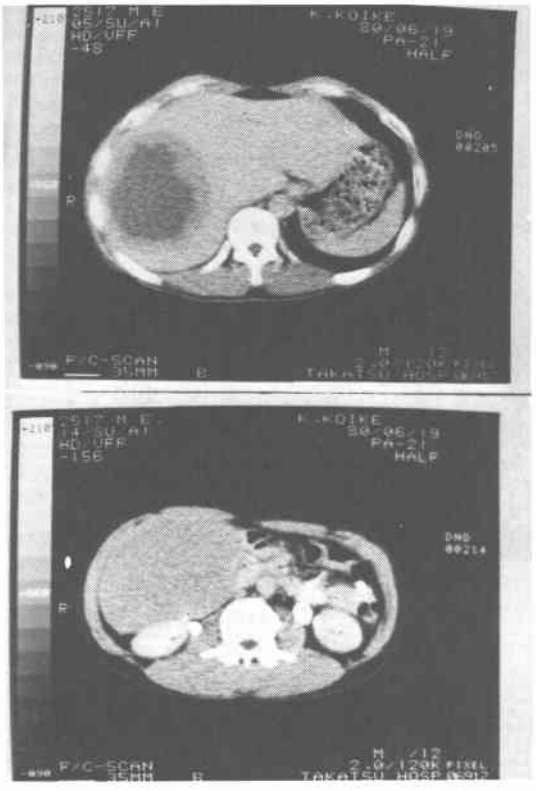

入院後の経過：1980年6月12日よりFT-207坐薬750mg/日を21日間投与したのち，さらにMMC 2mg及びエンドキサン200mgを週2回，計5回投与して併用療法を行ったが腫瘍の縮小傾向が認められないため7月18日transcatheter arterial embolization therapyを施行した．1カ月後のCT scanでは上部腫瘍はやや縮小し，内部はhomogenous low densityとなった．下部はcontrast euhancementにより一部homogenous low-densityを示したが，やはりirregularityを認めた．臨床的には腫瘍の縮小ははっきりせず，ようやく7週頃よりわずかに縮小傾向を示したのみであったため9月9日手術を施行した．

手術所見：肋骨弓に沿う弓状切開にて開腹するに，腹瘍は肝右葉の大部分を占め，右葉下方の一つは小児頭大の黄赤色充実性，表面平滑な腫瘍で，他の一つは右葉上部にあり，下部よりやや小さく正常肝表面より半球状に隆起した嚢腫性の腫瘍であった．両腫瘍ともに周囲組織への浸潤やリンパ節への転移を認めなかった．胸骨旁切開を追加したのち肝右葉を授動し，controlled methodにて胆嚢を含めて右葉切除を行い腫瘍を摘出した．残存肝の断面の被覆は行わなかった．尚術中出血量は2,600mlであった．

図5　切除標本
肝右葉上部の腫瘍は単一な嚢胞を形成し，下部の腫瘍は充実性の腫瘍を示す

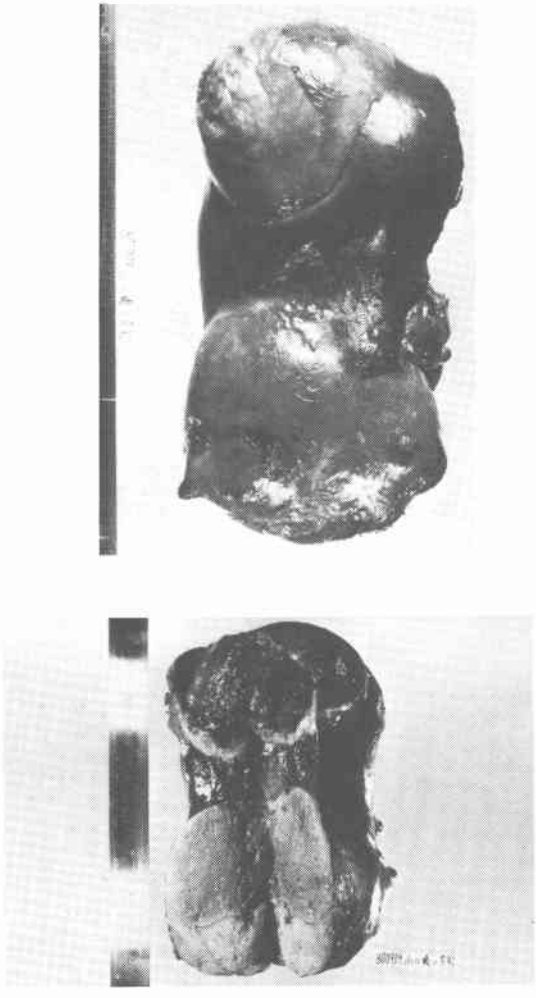

摘出標本：切除肝重量は1,720gで上部腫瘍の大きさは9.5×9×7cmで，隆起している腫瘍の表面は灰白色を呈し自壊していた．割面は嚢胞を形成し内容は茶褐色の漿液性液で約200ml貯留していた．下部腫瘍は12.5×12.5×8cmで表面は黄赤色を呈し，弾性硬で割面は全体として黄色充実性であった（**図5**）．

組織学的所見：両腫瘍ともに同様な所見で腫瘍細胞は紡錘形で大きな核を有し，細胞束が不規則に交錯して増生している．細胞核形態や核分裂像がかなり目立

図6　肝腫瘍病理組織所見
切除標本の病理組織検査では平滑肉腫と診断された.

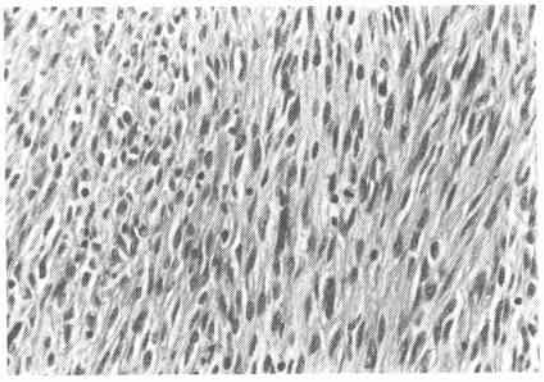

つことなどより肝平滑筋肉腫と診断された(図6). しかしながら肝原発か否かについては不詳のため7年前に切除された小腸腫瘍の組織標本を再度検索した結果, 明らかに小腸の平滑筋肉腫で, 肝腫瘍の組織像と類似していることから転移性肝平滑筋肉腫との結論に達した.

術後経過：術後2週目頃より肝機能は正常化し経過良好で1980年11月1日退院した. 術後1年を経た現在健康で再発の徴候はみられない.

考　察

肝原発の平滑筋肉腫は極めてまれな疾患で, 集計しえた本邦報告例は8例にすぎないが, 消化管からの平滑筋肉腫の肝転移は門脈を経由する血行性転移とされ[1)2)6)], 数多く報告されている. 肉腫の原発部位をみると胃が最も多く, つぎに小腸で大腸は極めて少ない. 肝への転移率では, Skandalakis[3)]は145例中38例(26.2%), Golden & Stout[4)]は30%, そして草島[5)]は64例中22例(34.4%)に肝転移を認めたと報告している. そのため臨床診断に際しては肝転移についても検索し対処する必要がある. われわれの症例も小腸腫瘍の組織標本の再検により前述のように転移性の肝平滑筋肉腫であることが判明した. 本症の術前診断は臨床症状や臨床検査でも特異なものがないため一般に困難で, 肝シンチグラム, 超音波検査, 腹腔動脈撮影, CT scanなどが有用であるが, 確定診断は生検以外にない. 組織診断で問題となることは, 特に神経鞘腫との鑑別で消化管の神経鞘腫が肝に転移したといわれる症例を検討すると, その大部分は平滑筋肉腫であることが多いといわれている[6)]. 一方肝切除に関しては肝内血管分布による肝区域の概念が導入されてから多数の臨床例が報告されるようになり, ようやく一定の手術手技として確立されると同時に術中術後管理の進歩により比較的安全に肝切除が行われるようになったが, 当然ながら肝切除の適応を十分に考慮しなければならない. 転移性の肝腫瘍も原発性と同様に切除量, 手術手技によっても異なるが, 解剖学的及び病態生理学的にもかなりの制約を受ける. すなわち原発性腫瘍に比べて多発散在性かつ両葉に転移を認める場合が多いため適応範囲が狭くなるが, 手術にまさる有効な治療法が少ない現在では転移性腫瘍でも本症例のように肝転移巣がいづれかの区域又は一葉に限局する塊状型や結節型では積極的に手術を行うべきと考えている. しかしながら本邦においては平滑筋肉腫の肝転移を対象として肝切除を行った症例は数例報告されているにすぎない[7)8)].

Schwartz[9)]は転移性肝癌の切除条件として 1. 原発巣の切除が十分になされている. 2. 全身あるいは腹腔内に転移巣がない. 3. 患者が手術侵襲にたえられる. 4. 肝転移巣の切除が可能であることを上げているが, 事実高橋[10)]やFoster[11)]の集計によると結腸直腸癌の場合に肝転移例の1/4が手技的に肝切除が可能であると報告していることや切除不能例あるいは原発巣のみの姑息的切除例に比べて明らかに延命効果の点で良好な結果を得ていること[12)]より転移性の肉腫についても肝切除の適応をあてはめ, 外科的療法の可能性をも考慮すべきであると思われる.

おわりに

小腸平滑筋肉腫切除後7年目に肝転移を認めた症例に対し肝右葉切除術を施行しえたので報告し, 若干の文献的考察を加えた.

文　献

1) Giberson, R.G., Dockerty, M.B. and Gray, H.K.: Leiomyosarcoma of stomach; clinicopathologic study of 40 cases. Surg Gynec & Obst 98: 186—196, 1954
2) 山本　浩, 吉川謙蔵, 北岡久三ほか：胃に発生した非上皮性腫瘍の臨床的ならびに病理学的考察. 外科　32：876—886, 1970
3) Skandalakis, J.E., Gray, S.W. and Shepard, D.: Smooth muscle tumors of the stomach. Int abstr surg. Surg Gynec & Obstet 110: 209—226, 1960
4) Golden, T. and Staut, A.P.: Smooth muscle tumers of the gastrointestinal tract and retroperitoneal tissues. Surg Gynec Obstet 73: 784—810, 1941

5) 草島義徳，倉知　圓，藤田秀春ほか：巨大空腸平滑筋肉腫の1治験例ー並びに本邦小腸平滑筋肉腫186例の検討ー．外科治療　42：503—507，1980
6) 佐野量造，広田映五，下田忠和ほか：胃肉腫の病理．胃と腸　5：311—321，1970
7) 安田秀樹，鈴木　茂，井手博子ほか：拡大肝右葉切除を行なった胃肉腫肝転移の1例．日消病会誌　35：1173—1176，1980
8) 東島哲也，奥村賢三，多田弘人ほか：胃肉腫による転移性肝癌の1例．日消病会誌　77：512，1980
9) Schwarty, S.I.: Surgical diseases of the liver. McGraw-Hill Book Co., 1964, p231
10) 高橋　孝，山田　粛，梶川憲治ほか：結腸癌，直腸癌肝臓転移の臨床的研究．癌の臨床　18：330—335，1972
11) Foster, J.H.: Survival after liver resection for secondary tumors. Amer J Surg 135：389—394, 1978
12) Trede, M. and Raute, M.: Möglichkeiten der chirurgischen Therapie bei Lebermetaestasen. Dtsch Med Wschr 106：492—498，1981