日消外会誌　15（7）：1174～1180，1982年

食道静脈瘤における直達手術前後の門脈血行の変化
―経皮経肝門脈造影による検討―

久留米大学第1外科
山名　秀明　　掛川　暉夫　　小深田盛一
姜　　定幸　　外山　俊二　　本多　哲矢

STUDIES ON TNE CHANGE IN HEMODYNAMICS OF THE PORTAL VEIN BEFOR AND AFTER DIRECT OPERATION TO ESOPHAGEAL VARICES

Hideaki YAMANA, Teruo KAKEGAWA, Seiichi KOFUKADA, Sadaaki KAN, Shyunji TOYAMA and Tetsuya HONDA
The First Department of Surgery, Kurume University School of Medicine

左開胸経横隔膜的アプローチによる直達手術前後の門脈血行の変化を，食道静脈瘤患者20例を対象として経皮経肝門脈造影により検索した．術前の門脈圧は394±47mmH_2Oであり，術後約1カ月目の門脈圧は375±55mmH_2Oと若干の減少を認めたが有意なものではなかった．脾静脈圧と上腸間膜静脈圧も術後にはそれぞれ22±70%，17.3±48%の減少を認めたが有意なものではなかった．一方，門脈本幹径，脾静脈径，上腸間膜静脈径の変化をみると，脾静脈径のみが術後に有意（$p<0.001$）に縮小しており，20例中14例に脾静脈血栓が認められた．また門脈本幹に軽度の血栓形成を認めたものは5例（25%）であった．このことより，本法による直達手術後には大半の症例が脾静脈血栓を併発することが判明した．また門脈本幹にも軽度ではあるが高頻度に血栓形成を認めたことは術後の肝不全発生の一因としても重要な意味をもつものと思われた．

索引用語：食道静脈瘤，経皮経肝門脈造影，門脈血栓，脾静脈血栓

緒　言

食道静脈瘤は門脈圧亢進症に伴う重篤な症状として知られている．門脈圧亢進症の治療とした門脈下大静脈吻合術[1]は一世を風靡したが，本邦での成績はかならずしも好ましいものとはいえなかった．そこで門脈圧を下降されずに食道静脈瘤のみの消失を目標とした術式が試みられるようになり，現在では食道離断術に広範な血行遮断術を併用した直達手術[2]と食道静脈瘤のみの減圧を計ろうとする選択的シャント手術[3)4)]によって良好な成績[5]が収められている．私どもの教室でも1976年にWalkerの食道離断術を試みたことに始まり，直達手術を本症に対する標準術式として施行しきた．しかしながら，その成績は好ましいものとはいえず，1974年より左開胸経横隔膜的アプローチによる直達手術[6)7)]を施行するに至って良好なものとなってきた．今回，この左開胸経横隔膜的直達手術が門脈血行にどよような変化をもたらすかということで，術前後に経皮経肝門脈造影（以下PTPと略す）を施行して検索してみたところ，若干の新知見を得たので報告する．

研究対象ならびに方法

1）　対象症例

1980年より1981年10月までに教室に入院した成人の食道静脈瘤症例は66例で，このうち左開胸経横隔膜的直達手術を施行し，かつ術前後を通してPTPを試みた20症例を検索対象とした．検索症例の内訳は**表1**に示すようであり，原因症患として肝硬変症が16例，特発性門脈圧亢進症（以下IPHと略す）が4例であった．男女比は14：6で男性が多く，肝機能障害程度を私どものGrade分類（表2）でみると，Iが10例，IIが10例，

表1　症例の内訳と肝予備力所見

No.	Name	Sex	Year	Etiology	KICG	ICGRmax	HPT	PTT	Ch-E	OGTT	Al	Ascites
1	T.N	M	31	LC(B)	0.126	0.750	100	100	0.51	DM	3.9	(-)
2	E.S	M	48	LC(B)	0.051	0.170	47	78	0.58	P	3.2	(-)
3	M.M	M	63	LC(B)	0.064	0.263	51	66	0.42	DM	3.0	(-)
4	N.T	M	50	LC(B)	0.114	0.775	54	69	0.77	P	3.9	(-)
5	H.K	M	50	LC(B)	0.078	0.455	55	75	0.47	P	3.2	(-)
6	T.E	M	43	LC(B)	0.052	0.179	63	71	0.39	P	3.4	(-)
7	T.N	M	58	LC(B)	0.060	0.556	85	85	0.38	P	3.4	(-)
8	T.H	F	58	LC(B)	0.099	0.700	36	65	0.62	P	4.0	(-)
9	T.T	M	54	LC(B)	0.133	1.667	120	100	0.51	P	4.1	(-)
10	M.H	F	53	LC(B)	0.084	0.400	52	86	0.35	P	3.2	(+) control 可能
11	A.O	M	49	LC(B)	0.077	0.217	55	84	0.39	P	3.2	(-)
12	T.H	F	59	IPH	0.094	0.435	65	78	0.61	N	3.5	(+) control 可能
13	S.K	F	56	IPH	0.087	0.476	58	86	0.67	N	3.7	(-)
14	T.F	M	50	LC(B)	0.055	0.208	44	69	0.35	P	3.0	(-)
15	Y.A	M	47	LC(B)	0.079	0.303	56	81	0.33	P	3.5	(-)
16	E.U	F	45	IPH	0.144	1.250	81	100	0.56	N	3.7	(-)
17	D.Y	M	47	LC(B)	0.102	0.625	67	92	0.50	N-P	4.4	(-)
18	K.I	M	37	LC(A)	0.092	0.667	70	74	0.32	N-P	3.8	(-)
19	M.K	F	54	IPH	0.126	0.769	85	85	0.42	P	3.0	(-)
20	N.T	M	58	LC(B)	0.085	0.909	100	73	0.52	P-L	3.3	(+) control 可能

表2　教室での肝予備力 Grade 分類と手術適応基準

検査項目 ＼ GRADE	I	II	III	IV
KICG (min^{-1})	>0.080	>0.045	>0.035	>
ICGRmax (mg/kg/min)	>0.500	>0.180	>0.100	>
HPT (%)	>70	>30	>20	>
PTT (%)	>70	>40	>30	>
Ch-E (ΔpH)	>0.70	>0.30	>0.20	>
50gOGTT	Normal-p	parabolic	P-L	Linear
Albumin (g/dl)	>3.5	>2.5	>2.0	>
Ascites	(-)	(±)	(+) control 可能	(+) control 不能

grade I：全直達手術可能，
II：左開胸経横隔膜的直達手術可能，
III：経胸的食道離断のみ可能，
IV：手術不能

III，IVが0例であった．

2）PTP 施行方法

PTP 施行に先がけて Seliinger 法による腹腔動脈と上腸間膜動脈の prostagranin E_1 使用による pharmacoangiofraphy を施行して，肝や門脈の形態および肝癌などの合併病変の有無を検索しておく．患者を抑臥位に固定して超音波断層診断装置により肝内門脈枝が十分に描出される肋間と位置を決定する．同部より肝被膜に達するまで局所麻酔を行い，超音波ガイド下に21G のディスポーザブル PTC 針（トップ，PTC needle）を用いて目標とする門脈枝を穿刺する．内套針を抜き，門脈血の逆流を確める．X線イメージ下に，少量のウログラフィンを注入して門脈像を描出した後，0.21インチの J 型ガイドワイヤーを外套針に通して上腸間膜静脈末梢部にまで進めて外套針を抜去する．このガイイドワイヤーを介して図1に示す教室で

図1　教室で考案した PTP 用ダイレータ付シース



考案したダイレーター付シース(Cook 社製，Kofuka-da sheath)を肝内門脈枝に挿入する．このシースを用いることにより，非常に固い肝臓でも容易にカテーテルを進めることが可能で，カテーテル交換においても疼痛も無く有用である．ダイレーターのみを抜去し，シースを介して門脈造影用カテーテルを挿入する．まず門脈本幹圧，脾静脈圧，左胃静脈圧，上腸管膜静脈圧を測定し，ついで脾静脈および上腸間膜静脈造影を連続血管撮影にて行う．また必要に応じて左胃静脈や短胃静脈の選択的造影を施行する．

術前のPTPは手術日より1週間以内に，術後のPTPは約1カ月後に施行した．なお，1例のみは術後約3カ月目に施行した．

検索結果

1)　門脈圧の変化

術前後の門脈本幹圧，脾静脈圧，上腸間膜静脈圧の変化は**図2**に示すようであった．

術前の門脈本幹圧は平均で394±47mmH_2Oであり，術後約1カ月目には375±55mmH_2Oと0.4±15.8%の減少がみられたが有意なものではなかった．脾静脈圧は術前が391±54mmH_2O，術後は369±63mmH_2Oで1.3±21.2%の減少がみられたが有意なものではなかった．上腸間膜静脈圧は術前が390±46mmH_2O，術後が365±59mmH_2Oで3.5±14.7%の減少がみられたが，これも有意なものではなかった．

2)　門脈血管径の変化

門脈造影像より門脈本幹径，脾静脈径，上腸間膜静脈径の最大部を計測し術前後を比較検討したところ**図3**に示すようであった．

図2　術前後の門脈圧の変化．(P.V.，門脈本幹：S.V.，脾静脈：S.M.V.，上腸間膜静脈．)

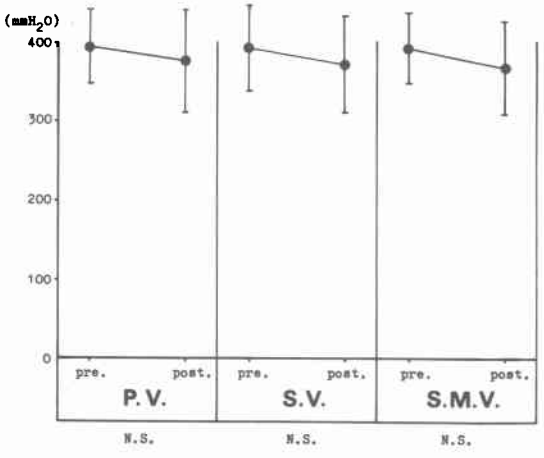

図3　術前後の門脈血管径の変化
(P,V.，門脈本幹；S.V.，脾静脈；S.M.V.，上腸間膜静脈．)

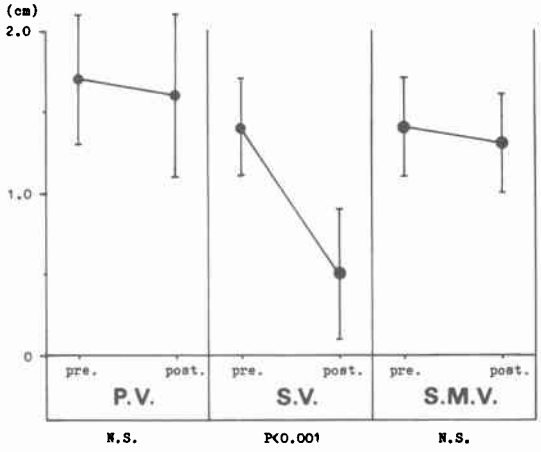

術前の門脈本幹径は1.7±0.4cmで，術後は1.6±0.5cmとほとんど変化はみられない．脾静脈径は術前の1.4±0.3cmから術後には0.5±0.4cmと有意($p<0.001$)に縮小している．上腸間膜静脈径は術前が1.4±0.3cmで，術後は1.3±0.3cmとほとんど変化はみられない．

3)　門脈造影所見の変化

図4は症例7の術前と術後の門脈造影像を示したものである．術前の脾静脈造影をみると脾静脈，門脈ともに著明に拡張しており下腸間膜静脈への逆流が認められる．左胃静脈もわずかに造影されているが描出は不良で，その根部の径も0.5cmと軽度の拡張しか認められない．肝内門脈枝は両葉ともに良く造影されており，右葉の萎縮と左葉の肥大所見を認める．上腸間膜造影像をみると造影剤はすべて求肝性に流れているが，肝左葉枝の造影は認められない．一方，術後の脾静脈造影像をみると下腸間膜静脈への著明な逆流と残存した左胃静脈への逆流所見がみられ，脾静脈末梢部は血栓にて完全に閉塞している．門脈本幹径は術前と差はなく，肝内門脈枝も両葉ともに造影されているが，右葉の造影は術前に比べてやや不良となっている．上腸間膜静脈造影をみると，術前と同様に造影剤はすべて求肝性に流れており脾静脈への逆流所見は認められない．また術前にはみられなかった肝左葉の描出は，術後の造影では良好となっている．

この症例のように術後に脾静脈の血栓形成を認めた

図4　症例7の術前後のPTP像

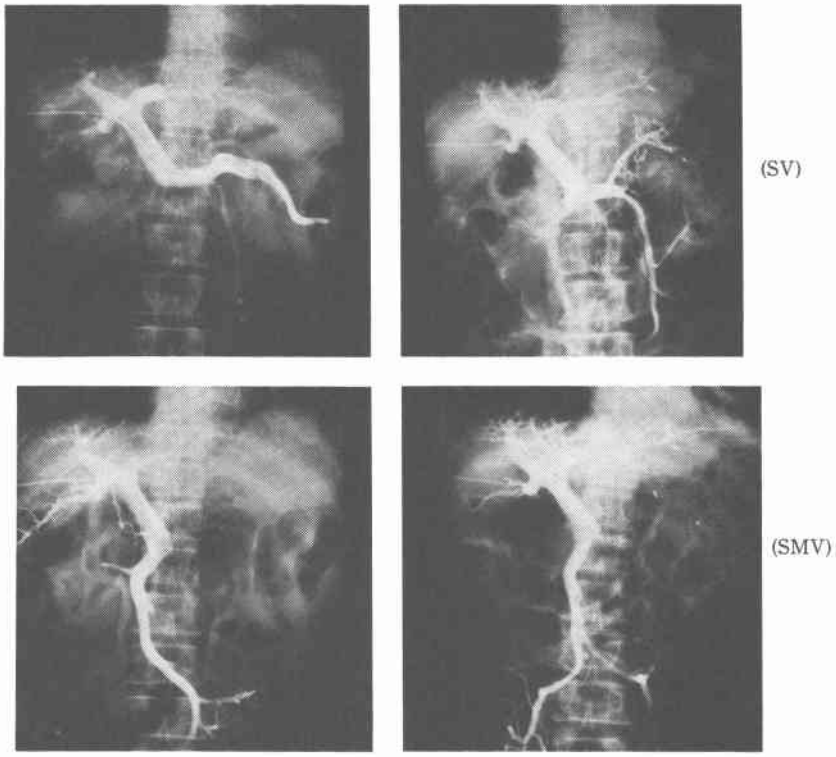

表3　門脈系の静脈血栓形成頻度

門脈本幹	5/20 例（25%）
脾静脈	14/20 例（70%）
上腸間膜静脈	0/20 例（ 0%）

ものは**表3**に示すように20例中14例（70%）と高率であった．

図5は症例12の術前後の門脈造影像で，左胃静脈の著明な拡張を除いては，先の症例と同様の所見であるが，術後の造影で門脈本幹に軽度の血栓形成が認められる．この症例のように軽度の門脈血栓形成を術後に認めたものは20例中5例（25%）であった．しかしながら，高度の門脈血栓を認めた症例はなく，また**表3**に示すように上腸間膜静脈の血栓形成も全く認められなかった．

図6は症例6の術前後の門脈造影像である．術前の脾静脈造影像をみると著明に拡張した遠肝性副血行路の脾腎静脈シャントを認め，大半の造影剤はこのシャントを介して流出している．上腸間膜造影像では，造影剤は求肝性に流へているが肝左葉枝は造影されていない．本症例は胃体上部潰瘍も合併していたことより胃上部切断術を施行したが，術後の脾静脈造影をみると脾腎静脈シャントは開存しており脾静脈血栓は認められない．しかしながら，肝内門脈枝の描出は術前と比べて改善している．上腸間膜静脈造影をみると造影剤は脾静脈へ逆流しており，自然発生した脾腎静脈シャントも造影されている，しかし，大部分の造影剤は求肝性に流れており，肝内門脈枝の描出も良好で，術前造影では見られなかった肝左葉枝も十分に造影されてうる．このように，術前の上腸間膜静脈造影で肝左葉が描出されず，術後の造影にて描出が認められた症例は20例中17例（85%）であった．

考　察

門脈圧亢進症の治療として初めて体系づけられた門脈下大静脈吻合術[1]は現在でも欧米を中心として広く施行されている．しかしながら，本邦では高度肝障害例が多いこともあって本術式のように門脈血流に大きな変化を与える術式の成績は不良[8]であった．そこで門脈圧を下降させずに食道静脈瘤のみの消失を計ることを目標とし，食道または噴門部離断に広範な血行遮断術を併用した直達手術[2)9)]と食道静脈瘤のみの減圧

図5　症例12の術前後のPTP像.

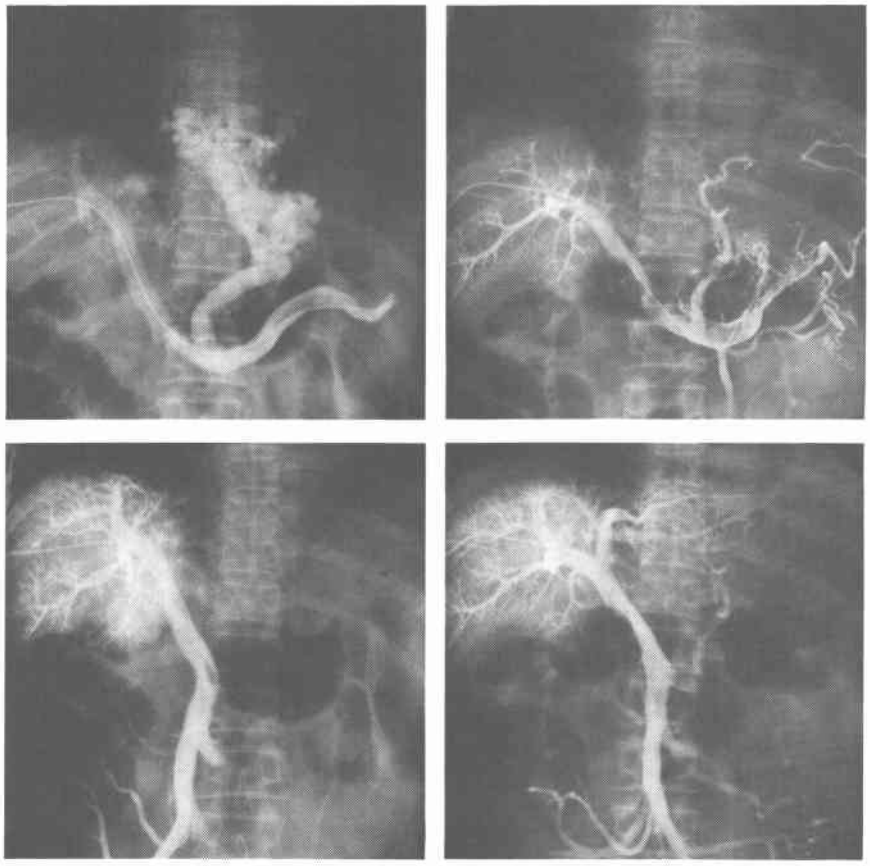

を計ろうとする選択的シャント手術[3)4)]が標準術式として施行されるようになった．しかし，これらの術式が門脈血行にどの程度の影響を及ぼすかという事は明確ではない．選択的シャント術の一つであるWarren[3)]の遠位脾腎静脈吻合術後の門脈血行変化についての報告は比較的多く，本術式のselectivityについて種々の意見[10)~13)]が述べられている．一方，直達手術後の門脈血行の変化についての報告は少なく，直達手術が門脈圧を温存可能か否かは明確ではない．出月[14)]は食道離断術によっては門脈圧の変化は認められないと述べ，鶴丸[15)]は食道離断により門脈圧は上昇し，経腹的血行遮断術によって門脈圧は下降して術前門脈圧に近づくと述べている．これらの報告は東大2外科法[2)]の検討であり，その他のアプローチによる直達手術後の門脈血行の変化は不明である．今回，私どもは左開胸経横隔膜的アプローチによるI期的直達手術前後の門脈血行の変化をPTPによって検索してみたところ，術後約1カ月目より門脈本幹圧，脾静脈圧，上腸間膜静脈圧は術前と比べて若干の減少は認めるものの有意差はいずれもなかった．しかし，術中門脈圧測定で脾摘前後の差を算出してみると53±38mmH_2Oの有意（$p<0.01$）な減少を認めた．このことより，左開胸経横隔膜的直達手術は血行遮断術のみでは門脈圧を温存できず，食道離断術を施行することによって初めて門脈圧を下降させない術式ということができるものと考えられる．

次に門脈造影像により左開胸経横隔膜的直達手術前後の変化をみると，門脈本幹径と上腸間膜静脈径には明らかな変化は認められなかったが，脾静脈径は術後に著明な縮小を示し，また高頻度（70%）に脾静脈血栓が設められた．杉浦[16)]やHunt[17)]は食道静脈瘤患者の脾摘後の発熱の一因として門脈系の血栓性静脈炎を疑うと述べているが，この脾静脈血栓を認めたことは彼等の推察を証明するものと思われる．ちなみに血栓形

図6　症例6の術前後のPTP像

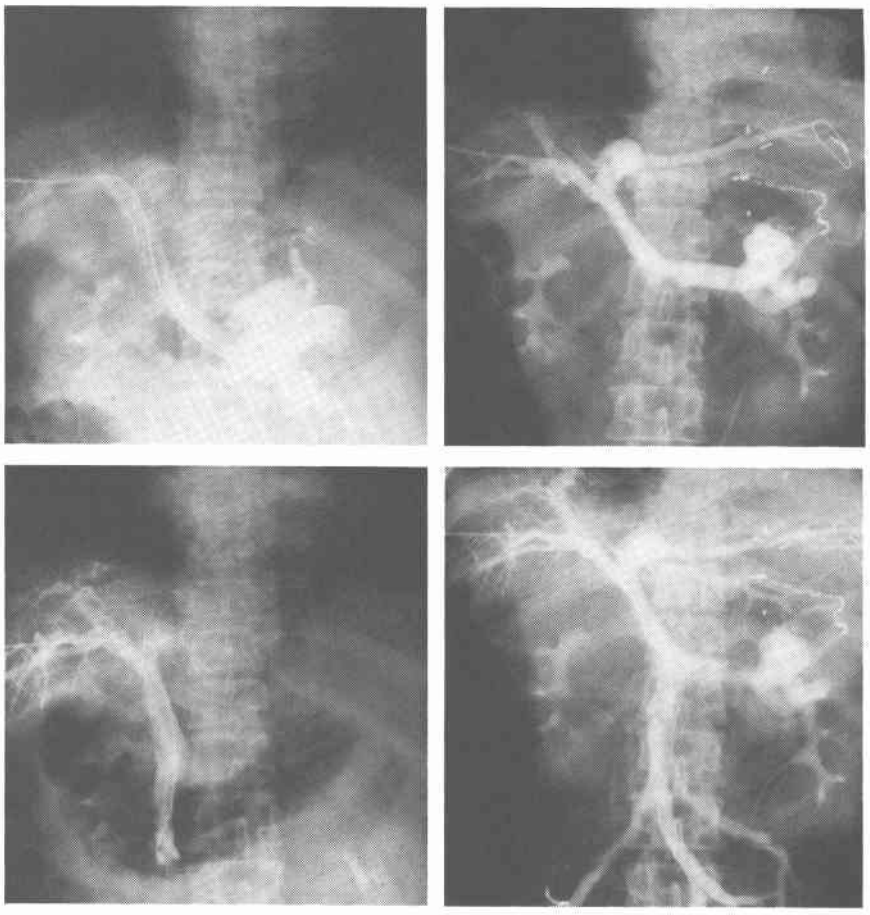

成を認めた14例の術後の発熱(37.5℃以上)期間は21±4日で，血栓を伴わない6例の発熱期間は12±5日と有意($p<0.001$)な差が認められた．また軽度ではあったが門脈本幹にも高頻度（25%）に血栓形成を認めたことは，術後の肝不全発生との関連も考えられ注目に値するものと思われる．

最後に門脈造影からみた血流の変化についてみると，術後約1カ月では新たな遠肝性副血行路の形成は認められず，また残存した脾静脈への逆流入も少ないことより脾静脈を介して直接に後腹膜系に自然発生シャントを形成する確率は低いものと考えられた．また，術前の造影にて上腸間膜静脈血はほとんどの症例において萎縮した肝右葉にしか流入していないのに反して，術後には脾静脈よりの血流減少により上腸間膜静脈血は肥大した肝左葉にも流入することが判明した．このことは栄養とホルモンが豊富な血液が代償肥大した肝左葉にも大量に流入することを示しており生体にとって有利なものと考えられる．小澤[19]はインシュリンが肝のミトコンドリアの代償能の発現に重要な役割を演じることより，直達手術の有効性を述べており，この面に関しては今後更に検討を加えて行く所存である．

結　語

食道静脈瘤例20例における左開胸経横隔膜的直達手術前後の門脈血行の変化をPTPにより検索したところ，次のような結果を得た．

1）術前の門脈本幹圧，脾静脈圧，上腸間膜静脈圧はそれぞれ394±47，391±54，390±46mmH_2Oで，術後約1カ月目には375±55，369±63，365±59mmH_2Oと若干の圧減少を認めたが有意なものではなかった．

2）術前の門脈本幹径，脾静脈径，上腸膜静脈径はそれぞれ1.7±0.4，1.4±0.3，1.4±0.3cmで，術後約

1カ月目には1.6±0.5, 0.5±0.4, 1.3±0.3cmとなり脾静脈径のみに有意（$p<0.001$）な縮小を認めた.

3）術後に脾静脈血栓の発生を認めた頻度は70%で，門脈本幹にも25%の頻度で軽度の血栓形成を認めた.

4）門脈系に血栓形成を認めた症例の術後の発熱(37.5℃以上)期間は平均で21±4日間で，血栓形成を認めなかった症例の12±5日間と比べて有意（$p<0.001$）な差が認められた.

5）術前の上腸間膜静脈造影で左肝内門脈枝が描出されずに，術後の造影にて初めて描出された症例は20例中17例（85%）にみられ，本術式施行により栄養とホルモンが豊富な門脈血を肝両葉に流入せしめるものと推察された.

（本論文の要旨は第18回日本消化器外科学会総会において発表した.）

文　献

1）Blakemore, A.H.: Portacaval shunting for portal hypertension. Surg Gynec Obstet **94**: 443—454, 1952

2）杉浦光雄，島　文夫，市原壮六ほか：食道離断術—東大2外科法—．胸部外科　**29**：87—94, 1976

3）Warren, W.D., Zeppa, R. and Fomen, J.: Selective trans-splenic decompression of gastroesophageal varices by distal splenorenal shunt. Ann Surg **166**: 437—455, 1967

4）井口　潔，小林迪夫：門脈圧亢進症に対する新しいselective shunt術式—我々の左胃静脈—下大静脈吻合術．外科診療　**10**：576—585, 1968

5）井口　潔：食道静脈瘤治療の現況．日外会誌　**82**：1140—1142, 1981

6）山名秀明，武田仁良，掛川暉夫ほか：食道静脈瘤に対する左開胸経横隔膜アプローチ術式の応用．外科診療　**22**：1273—1277, 1980

7）河野　洋：食道静脈瘤の外科療法に関する実験的，臨床的研究．日消外会誌　**13**：790—795, 1980

8）杉浦光雄：遠隔成績よりみた門脈圧亢進症の手術法の検討—門脈下大静脈吻合術．日外会誌　**67**：1470—1472, 1966

9）山本貞博：胃上部切除術．外科治療　**26**：643—648, 1972

10）Fischer, J.E., Bower, R.H., Atamian, S., et al.: Comparison of distal and proximal splenorenal shunts. Ann Surg **194**: 531—544, 1981

11）Belghiti, J., Grenier, P., Nouel, O., et al.: Long-term loss of Warren's shunt selectivity. Arch Surg **116**: 1121—1124, 1981

12）Maillard, J.N., Flamant, Y.M., Hay, J.M., et al.: Selectivity of the distal splenorenal shunt. Surgery **86**: 663—671, 1979

13）磯松俊夫，早坂真一，加藤紘之ほか：門脈外科における術中圧・流量測定の意義．日外会誌**82**：1055—1058, 1981

14）井月康夫：食道静脈瘤出血に対する経胸的食道離断術の研究．第1編—経胸的食道離断術の実験的研究，第2編—臨床的研究．日外会誌　**67**：903—939, 1966

15）鶴丸昌彦：門脈圧亢進症における遠肝性副血行路の検討．日外会誌　**80**：424—441, 1979

16）杉浦光雄：門脈圧亢進症．現代外科学大系40，門脈，副腎．中山書店，1970, p352—362

17）Hunt, A.H.: A contribution to the study of portal hypertension. E & Livingstone Ltd., Edinburgh, 1958, p 117—117

18）小澤和恵：代償性機能からみた肝臓外科の限界とその将来への展望．日消外会誌　**13**：910—919, 1980