日消外会誌　15（7）：1189～1195，1982年

肝硬変合併細小肝細胞癌の診断における超音波検査の有用性（腫瘤径3cm未満の5症例の検討）

熊本大学第1外科
稲吉　厚　渡辺　栄二　田代　征記
同　第3内科
田代　篤信　赤星　玄夫

USEFULNESS OF ULTRASONOGRAPHY FOR DIAGNOSES OF MINUTE HEPATOMAS WITH LIVER CIRRHOSIS (STUDIES OF FIVE CASES WITH MINUTE HEPATOMA UNDER 3 CM IN DIAMETER)

Atsushi INAYOSHI, Eiji WATANABE and Seiki TASHIRO
The First Department of Surgery, Kumamoto University School of Medicine
Atsunobu TASHIRO and Motoo AKAHOSHI
The Third Department of Internal Medicine Kumamoto University School of Medicine

今回，最近の4年5カ月間に経験した腫瘤径3cm未満の肝硬変合併細小肝癌5例6病変について，超音波検査の有用性を検討した．超音波検査では，血管造影と同じく6病変中5病変で腫瘤を検出することができた．外来での肝癌のスクリーニング法として，従来のAFPの測定に加え，超音波検査およびCT検査を併用すると，より確実に早期診断が可能であると考えられる．細小肝癌のエコーパターンは，非癌部肝組織と比べ，高エコー型，正エコー型，低エコー型を認めた．肝硬変合併細小肝癌症例の手術では，腫瘤が肝の深部に存在する場合は表面から視触診上確認できないことがあり，術中超音波検査および超音波ガイド下切除が有効であった．

索引用語：細小肝細胞癌，肝癌の超音波診断，肝硬変合併肝細胞癌

はじめに

近年，肝癌の手術法および術後管理の進歩にともなって，肝切除術が積極的に行われるようになり，今後，さらに切除率，予後を向上させるためには肝癌の早期発見がいっそう重要になると思われる．従来，肝癌のスクリーニング検査として用いられてきたAFPの測定やRI検査のみでは，微小肝癌の診断は困難を感じることが多かった[1)2)]．一方，最近の超音波診断装置の進歩は著しく，とくに，リアルタイムの電子スキャン装置の出現により，分解能が向上し，微細な変化まで観察できるようになり，従来困難であった肝癌の早期発見がかなり可能となってきている．われわれは最近の4年5カ月間に，肝硬変を合併している3 cm未満の細小肝細胞癌5例の6病変を経験したので，各症例を供覧し，各症例の超音波検査法と他の補助検査法との診断能を比較検討するとともに，超音波断層像と病理所見との対比検討を行ない，細小肝細胞癌に対する超音波診断の臨床的意義について考察したので報告する．

装　置

超音波診断装置はアロカSSD 10C（bistable装置），同波数2.25 MHz，アロカSSD 140W（gray-scale装置），周波数2.25 MHz，アロカSSD 220リニア電子スキャン装置，周波数3.5 MHzおよび5 MHzを使用し，術中用探触子は，アロカ社のUST-563, UST-565T（5 MHz, 3.5 MHz）を使用した．

対象および方法

1977年5月から，1981年9月まで4年5ヵ月間に，術前に超音波検査を施行し，手術で切除され，組織学的に確定診断のついた最大径が3cm未満の細小肝細胞癌（以下細小肝癌）5例の6病変を対象とした，1例は細小肝癌切除後，1年8ヵ月後に再発した症例である．年齢は48歳から60歳までで，平均53.3歳であり，性別は男4例，女1例であった．これら5例の6病変について，超音波検査と他の補助検査との診断能を比較検討するとともに，術前，術中，切除標本の超音波断層像を病理所見と対比し検討した．

結　果

1.　超音波検査と各補助検査法との診断能の比較

細小肝癌症例において，超音波検査法の診断能を検討するために，現在一般に行われている他の補助検査における診断成績と比較検討した(**表1**)．まず，AFPに関しては6病変中20ng/ml未満の正常範囲内にあったものが1病変で，残り5病変は20—251ng/mlの範囲内で肝細胞癌の存在が疑われる400ng/ml以上の高値を示したものはなかった．また，肝シンチグラムでは6病変ともSOLとして検出されなかった．肝のCTでは施行した5病変のうち3病変でlow density areaを検出し，これらはいずれも2cm以上の腫瘤であった．　CTで検出できなかった2例は2.5×1.7cmと1.5×1.5cmの腫瘤であった．肝血管造影は6病変全例に施行し，5症変でhypervascular lesionを検出した．　血管造影で検出できなかった1例は2cm以上の腫瘤であったが周囲肝組織と同程度のvascularityを示し，腫瘍血管が不明瞭であった症例である．超音波検査では6病変中5病変で腫瘤エコーを検出し，血管造影と同様の高い検出率を示した．超音波検査で検出できなかった1例は腫瘤は2cm以上あったが，肺による死角となる横隔膜面に接して存在していた．

表1　3cm未満の細小肝細胞癌症例における各補助検査法の診断能の比較

No.		patient	age	sex	AFP	Echo	R・I	CT	Angio
1		T.M	55	♂	20	−	−		+
2	a	I.H	48	♀	43	+	−	+	+
	b		49		251	+	−	−	+
3		K.O	60	♂	10	+	−	+	−
4		S.I	52	♂	193	+	−	+	+
5		K.T	56	♂	83	+	−	−	+

（＋：正診例）

表2　3cm未満の細小肝細胞癌症例の病理所見

No.		location	size	necrosis	capsule	cirrhosis（型）
1			2.2 × 2.0	−	+	Z
2	a		2.5 × 2.5	−	+	Z
	b		2.5 × 1.7	+	+	Z
3			2.4 × 2.4	−	+	Z
4			2.5 × 2.5	−	−	Z
5			1.5 × 1.5	−	+	Z

図1　〔症例2〕の術前超音波断層像
（右第7肋間断層像T：腫瘤）

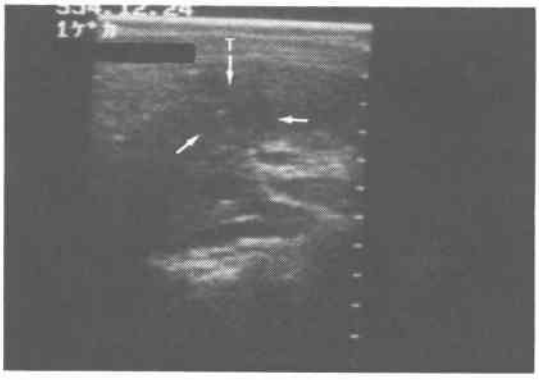

2.　細小肝癌症例

次に，超音波検査法が細小肝癌の診断において有用であった4症例を供覧する．

〔症例2〕I・H., 48歳，女性

肝硬変と食道静脈瘤の精査で来院した患者で，昭和54年12月に超音法検査を施行した際，肝の右後下区域に2.5cm大の低エコー型の腫瘤エコーを検出した（**図1**）．肝血管造影では同部に腫瘍濃染像を認め，CTでも同部にlow density areaを検出した．AFPは43ng/mlと低値であったが，　以上の所見より肝細胞癌の診断で腫瘤を含めた肝部分切除を施行した．その後，経

過観察を行っていたが，昭和56年9月に肝の右後上区域に超音波検査で，　1 cm大と2 cm大の2個の嚢胞性病変とともに2×2 cmの辺縁を低エコー帯により囲まれ，周囲肝エコーと同レベルの内部エコーを示す腫瘤エコーを検出した(**図2**)．肝血管造影では同部に2cm大の腫瘍濃染像を認めたが，CTではlow density areaは不明確であった．手術所見では腫瘤は肝表面から視触診上全く認められなかったが，術中超音波検査で腫瘤エコーを検出し(**図3**)，エコーガイド下に肝部分切除を施行した．なお，切除標本の超音波検査でも腫瘤エコーを検出し(**図4**)，腫瘤の辺縁に被膜と思われる低エコー帯を認めた．病理所見では2.5×1.7 cmの被膜を有した肝細胞癌で，腫瘤内に広範な非融解壊死部を認めた（**図5，6**）．

［症例3］K・O.,60歳，男性．

昭和49年頃より右季肋部痛を訴え，昭和49年から昭和52年まで1年に1回，肝，胆嚢の超音波検査を受けていたが異常は指摘されなかった．昭和55年3月に本院内科で超音波検査を施行したところ，肝の右後上区域に2.5cm大の高エコー型を呈する腫瘤エコーを検

図2　〔症例2〕の術前超音波断層像（右第6肋間断層像T：腫瘤）

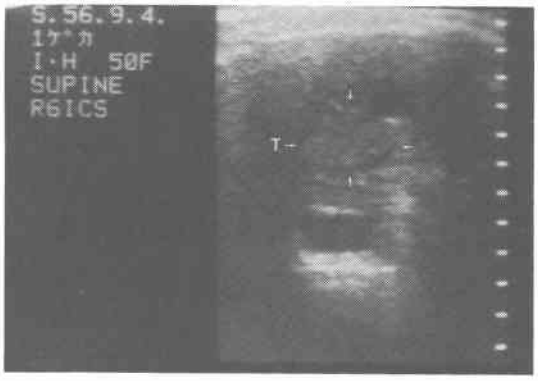

図3　〔症例2〕の術中超音波断層像（T：腫瘤）

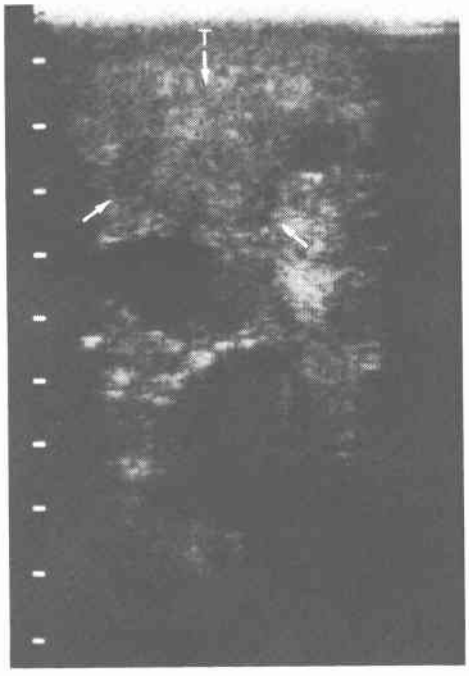

図4　〔症例2〕の切除標本の超音波断層像（T：腫瘤）

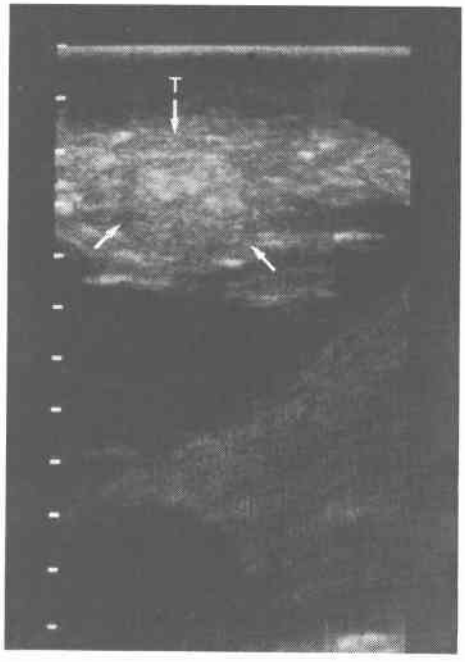

図5　〔症例2〕の切除標本割面の肉眼所見（T：腫瘤）

図6　〔症例2〕の組織所見
（N：癌部の壊死組織　C：被膜）

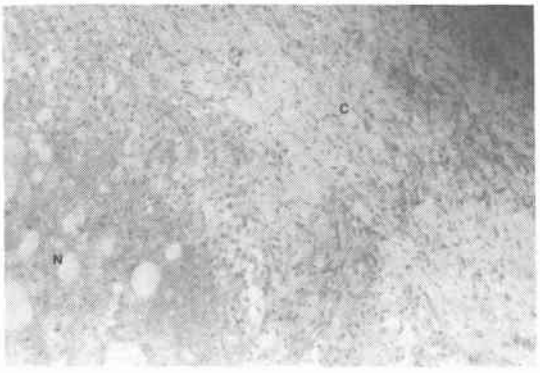

図7　〔症例3〕の術前超音波断層像
（右第9肋間断層像　T：腫瘤）

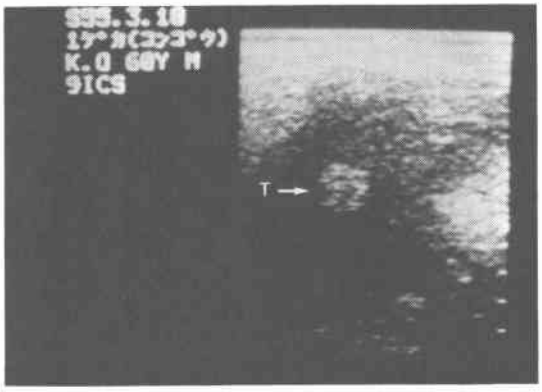

出した（図7）．CTでも同部にlow density areaを認めたが，血管造影では異常所見は認めたなかった．肝細胞癌の診断で開腹したが，腫瘤は視触診上認められず，術中超音波検査を施行したところ，高エコー型の腫瘤エコーを検出し（図8），超音波ガイド下に肝部分切除を施行した．切除標本の腫瘤のエコーパターンも高エコー型を示し（図9），病理所見では2.4×2.4cmの被膜を有した肝細胞胞癌で腫瘤内壊死は認めなかったが，腫瘍細胞の空胞変性が腫瘤内の広範囲に認められた（図10，11）．

［症例4］S・I.，52歳，男性

肝硬変症で経過観察中にAFP値が193ng/mlと上昇したため肝の精査を行った．超音波検査で肝右後上区域に，周辺に低エコー帯を伴う腫瘤エコーを検出し，内部エコーレベルは非癌部肝固有エコーレベルとほぼ同一であった（図12）．血管造影では同部に腫瘍濃染像

図8　〔症例3〕の術中超音波断層像（T：腫瘤）

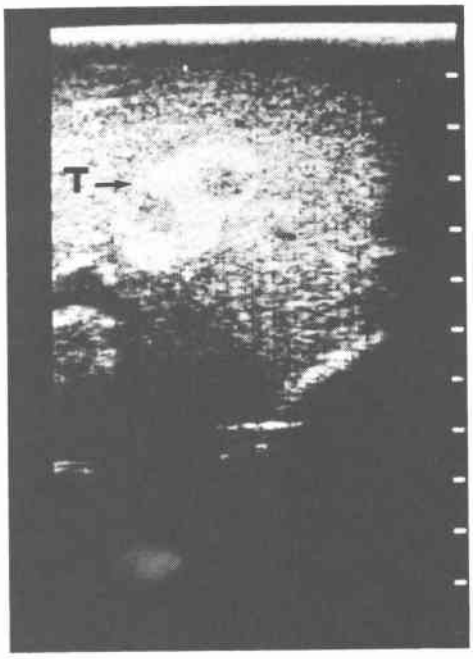

図9　〔症例3〕の切除標本の超音波断層像（T：腫瘤）

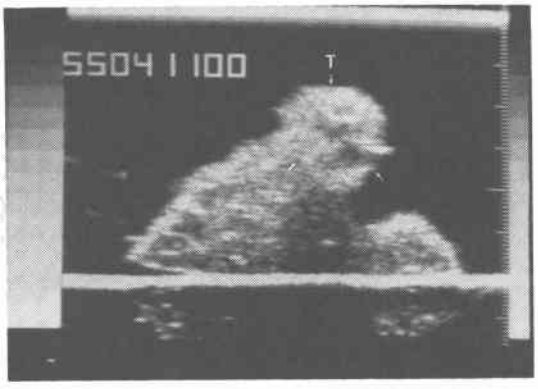

を認め，CTでも同部にlow density areaを認めた．手術では肝後区域切除を施行した．切除標本の病理所見では，腫瘤は2.5×2.5cmの明確な被膜を有しないが，線維成分に富んだ肝細胞癌であった（図13）．

［症例5］K・T.,56歳，男性

肝硬変による食道静脈瘤の精査中に超音波検査で，肝右後区域に，2×2cmの低エコー型を呈する腫瘤エコーを検出した（図14）．肝血管造影では同部に腫瘍濃染像を認めたが，CTでは明確なlow density areaは検出しなかった．手術は肝部分切除が施行され，切除

図10 〔症例3〕の切除標本の肉眼所見（T：腫瘤）

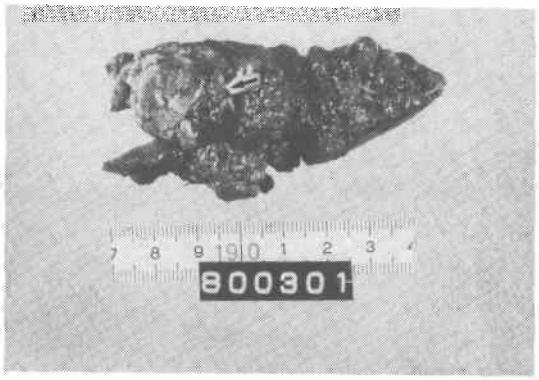

図11 〔症例3〕の癌部の組織所見

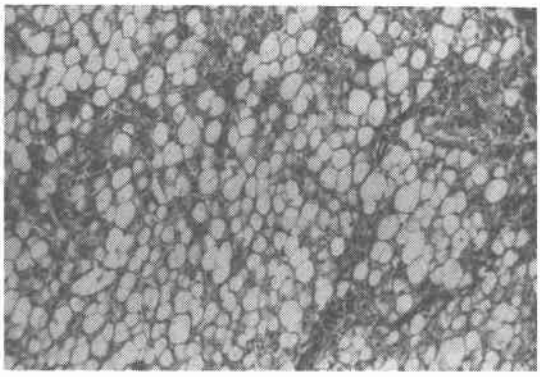

図12 〔症例4〕の術前超音波断層像（右第9肋間断層像 T：腫瘤）

図13 〔症例4〕の切除標本割面の肉眼所見（T：腫瘤）

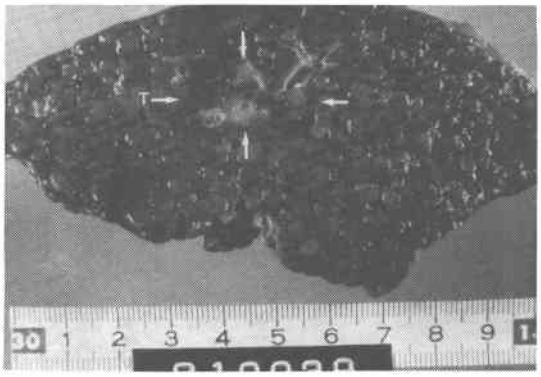

図14 〔症例5〕の術前超音波断層像（右第7肋間断層像 T：腫瘤）

図15 〔症例5〕の切除標本割面の肉眼所見

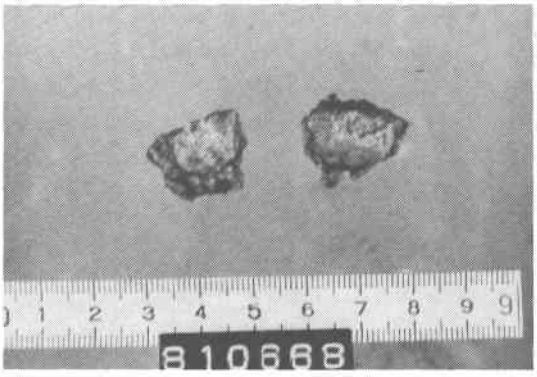

標本の病理所見では，1.5×1.5cmの被膜を有した肝細胞癌で，腫瘤内壊死は認めなかった（図15）．

考　察

ごく最近まで，細小肝癌の診断のための臨床的スクリーニング法として，AFP値の上昇に頼らざるを得ない状態であった．しかし，今回経験した細小肝癌6病変において，AFP値の上昇はいずれも300ng/ml以下であり，慢性肝炎や肝硬変のためのAFPの変動との

図16　肝細胞癌症例の術中超音波断層像（T：0.7cmの娘結節）

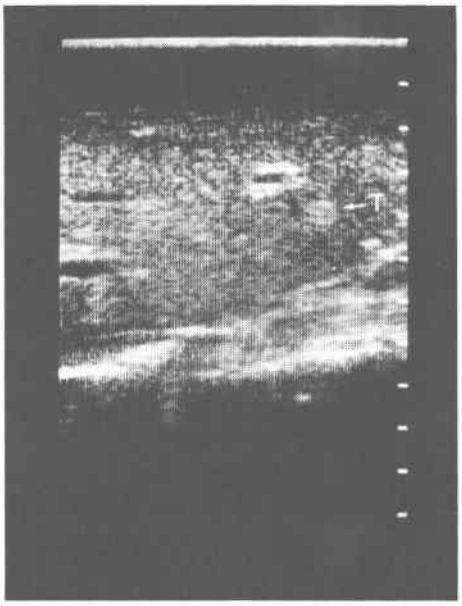

鑑別が必要であった．これに対し，最近の超音波診断装置の分解能の向上により，細小肝癌の早期発見に大きな役割を演じるようになった．超音波検査は簡便で頻回に施行できる利点があり，われわれは最小0.7cmの肝細胞癌の娘結節を検出しており（図16），済陽ら[3]の報告でも0.5cm以上の腫瘤は検出可能と述べている．今回検出できなかった細小肝癌の1例は腫瘤径が2.2×2cmあったが，gray-scale装置導入前のbistable装置を使用していることと，腫瘤が横隔膜面に近く存在しており，肺による死角となる部分であったために検出できなかったものと考えられた．したがって，死角をなくすために，AFP，超音波，CTを組み合わせた肝のスクリーニングが必要であると考えられ，腫瘤の存在が疑われる場合には肝血管造影で確認すべきである．

次に細小肝癌のエコーパターンについては，今回は腫瘤内部エコーレベルが非癌部肝エコーより高エコーレベルを示すもの，非癌部肝エコーとほぼ同エコーレベルで腫瘤周囲に低エコー帯を有するもの，それに非癌部肝エコーより低エコーレベルを示すものを認めた．このうち，非癌部と同エコーレベルを示し，周囲に低エコー帯を有する1例の病理所見では腫瘤は約2mmの被膜を有し，腫瘤の大部分が非融解壊死に陥っていた．非融解壊死部が超音波断層像上，非癌部肝エコーと同じかそれより高エコー領域として検出されることは著者ら[4]や長田ら[5]の報告したとおりであった．腫瘤の被膜エコーに関しては，病理学的には今回経験した6病変中5病変に被膜が存在していたが，1例のみ低エコー帯として検出した．被膜エコー検出例の被膜の厚さは約1～2 mmであり，非検出例はいずれも被膜の厚さは0.5mm以下であった．上所ら[6]は，被包型肝癌7例の検討で，被膜エコーが高エコー型を示したと報告しており，様々なエコーパターンがあると考えられる．

細小肝癌6病変の手術法に関しては5病変に肝の部分切除を施行し，1病変に肝の後区域切除を施行した．この際，2病変に関しては開腹時に視触診上腫瘤を確認できなかったが，術中超音波検査により腫瘤エコーを検出することができ，超音波ガイド下に肝部分切除を施行した．これら2例のごとく，肝硬変合併細小癌症例においては，肝表面に露出していないものは腫瘤の存在部位が不明のことが多く，肝硬変のため肝予備能が減少し切除範囲が問題となることが多い，これらの症例では著者ら[7]をはじめ，幕内[8]，秋本ら[9]がすでに報告しているように，術中超音波ガイド下切除が有効と考えられた．

まとめ

今回，腫瘤径3 cm未満の肝硬変合併細小肝癌5例6病変み経験した．細小肝細胞癌の診断には肝血管造影が最も確実な方法と考えられるが，外来でのスクリーニング法として，従来のAFPの測定に加え，超音波検査，CT検査を併用することにより，より確実に早期診断が可能であると考えられた．細小肝癌のエコーパターンでは非癌部肝組織より高エコーレベルを示す型，非癌部肝組織とほぼ同じエコーレベルで周囲に低エコー帯を有する型，それに非癌部肝組織より低エコーレベルを示す型を認めた．肝硬変合併細小肝癌症例の手術では腫瘤が肝の深部に存在する場合は触知しないことがあり，術中超音波検査および超音波ガイド下切除が有効であった．

文　献

1）奥田邦雄，：微小肝癌．medicina-15：1292～1293，1978
2）沖田　極，安藤啓次郎，坪田若子ほか：慢性肝疾患の経過中に選択的腹腔動脈撮影により診断された細小肝癌7症例の臨床経過．肝臓　22：1004—1008，1981
3）済陽高穂，秋本　伸，武藤晴臣ほか：肝悪性腫瘍の超音波診断．消化器外科　4：1309—1320，1981

4) 稲吉　厚, 渡辺栄二, 田代征記ほか：肝腫瘍の超音波診断に関する検討. **14**：1445—1451, 1981
5) 長田芳子：細小肝癌における超音波所見の臨床病理学的研究. 日消病会誌　**78**：39—45, 1981
6) 上所　洋, 彦坂　晏, 畑日出夫：切除可能であった肝細胞癌11例の超音波像：とくに皮包型肝細胞癌の特徴について. 日超医論文集　**36**：137—138, 1980
7) 渡辺栄二, 田代征記, 稲吉　厚ほか：肝・胆道・膵疾患における術中超音波検査の応用. 消化器外科 **4**：1331—1335, 1981
8) 幕内雅敏, 長谷川博, 山崎　晋ほか：術中超音波検査. 超音波医学　**7**：71—75, 1980
9) 秋本　伸, 済陽高穂, 高崎　健ほか：肝切除に対する術中超音波検査. 超音波医学　**7**：77—79, 1980