日消外会誌　15（7）：1196～1202，1982年

原発性肝癌自然破裂症に対するMicrowave Coagulation Therapyの適応とその意義

和歌山県立医科大学消化器外科
田伏　克惇　　勝見　正治　　小林　康人
永井　祐吾　　金　　秀男　　野口　博志
江川　　博　　青山　　修　　石本喜和男

APPLICATION ON A MICROWAVE TISSUE COAGULATOR TO HEPATIC SURGERY —THE INDICATION AND EVALUATION ON SPONTANEOUS RUPTURE OF HEPATOMA—

Katsuyoshi TABUSE, Masaharu KATSUMI, Yasuhito KOBAYASHI, Yugo NAGAI, Hideo KIM, Hiroyuki NOGUCHI, Hiromu EGAWA, Osamu AOYAMA and Kiwao ISHIMOTO
Department of Gastroenterological Surgery, Wakayama Medical College

原発性肝癌の自然破裂例に対しmicrowave coagulation therapyを5例に施行し，その有用性を認めた．また本法の本症に対する適応と外科的治療の意義について，本邦報告例の検討により以下のことが判明した．

（1）肝癌破裂の発生は決して稀ではなく，男性に多く発生し，平均年齢49.9歳で肝硬変のの合併率が高い．（2）肉眼形態分類では多結節型，単塊状型に多い，（3）肝切除可能症例が含まれる．（4）術前Risk判定で切除不能と判断される症例においてもmicrowave coagulation therapyの適応がある．（5）本法はChild score 11点以下，K_{ICG} 0.06以上，OGTT Linearity Index 0.8以上が望ましい．（6）本法は延命効果に有用であり，安全，確実，簡単に行い得る．（7）本症の予後において1年以上の生存は外科的治療で20％以上期待し得る．

以上より予後不良とされている肝癌破裂例に対しても，積極的な外科的治療に意義があり，microwave coagulation therapyは有力な外科的手段の1つになり得る．

索引用語：原発性肝癌，microwave coagulation therapy

はじめに

原発性肝癌の自然破裂は突発的に発生し，急性腹症の状態で運び込まれることとが多いため，術前診断，術式の選択，術後管理など多くの問題を含んでおり，予後不良な疾患とされている．しかし本症の発生頻度は，欧米においては原発性肝癌の0.2～0.7％[1)2)]と低いが，アジア，アフリカにおいては8～14.5％[3)~6)]と高く，本邦においては0.8～20.8％[7)~10)]と比較的高い頻度に発生している．下川ら[11)]の136例の剖検例の検討でも，死因の約20％は腹腔内出血であり，そのうち多発結節型で33％，単塊状型で38％と肉眼形態的に切除可能な症例に多い．このように本邦においては，決してまれでない肝癌破裂例に対し積極的な外科的治療の対策と適切な治療法の確立が望まれる．

教室では，昭和55年6月10日，60歳男性で肝硬変合併肝癌自然破裂による腹腔内大量出血例に対し，TABUSE[12)]が開発したMicrowave Tissue Coagulatorを用い凝固止血に成功し，その後4例同様の症例を経

験し，本装置の有効性安全性，簡便性について報告[13]したが，本稿ではmicrowave coagoulation therapyの本症に対する適応と限界について検討し，また，1928～1981年までの間で集計し得た本症の本邦報告例93例を予後を中心に検討し，外科的治療の意義について述べる．

対象と方法

1928年から1981年の期間内の本邦報告例を文献[4)~31)]および学会，研究会誌抄録集をも参考にし，できるうる限りの集計を試み，自験5例を含め93例を集計しえた．これを内科的，外科的治療群に分類し，また外科的治療群では，**表1**のごとく肝切除群，microwave coagulation therapy群，縫合，結紮，圧迫などの群に分け，その予後の比較検討を行った．microwave coagulation therapyの自験5例の術前Risk判定をChildの基準じ[32]分類し，Child scoreを判定した．また検査可能であった3例についてK_{ICG}，OGTTの点からも，小澤[33]らの肝硬変合併肝癌の手術適応基準に照合し，microwave coagulation therapyの肝癌破裂例に対する適応基準を検討した．

表1　外科的治療内訳

肝切除			16
microwave coagulation therapy			5
肝動脈結紮			2
evacuation			1
肝縫合			5
ガーゼタンポン			6
局所止血剤使用	オキシセル	(3)	6
	スポンゼル	(2)	
	ゲルホーム	(1)	
大網縫着			2
ダクロン布縫着			1
transcatheter embolization			4
その他			3

(本邦報告例)

Microwave Coaqulation Therapy

装置の概要：本装置は平和電子工業K.K製でマイクロ波発振器，Magnetron空洞結合器，同軸ケーブル，手術電極（monopolar antenna）で構成され，手元および足踏スイッチが付備されている．発振周波数2450 MHz，波長12cm，最大出力100wattのマイクロ波（極超短波）を医療用マグネトロンにて発生させ，この高周波エネルギーを同軸ケーブルを経てモノポーラ型針状手術電極に伝送し，この針状電極を生体組織に刺入してマイクロ波を発振し，組織で吸収され発生する誘電熱を組織凝固に用いる．

手術方法：全身麻酔下に，肋骨弓下弧状横切開にて開腹し，腫瘍の発生部位，形状，出血部位を検索する．出血部位を圧迫止血しながら，肝葉の授動を行う．できるだけ腫瘍部を術野直視下に観察し得るようにし，**図1**のごとくmonopolar antennaを腫瘍周辺非癌部肝組織を凝固し，腫瘍に接する肝組織を約15mm巾全周凝固する．即ち凝固層で腫瘍の外殻を作製する．この時点で完全に止血されているか確認し，その後腫瘍塊も肝実質を凝固する要領で行う．1回照射条件（凝固条件）は60watt，60秒で，刺入する深さは腫瘍の大きさや部位により異なる．腫瘍を栄養する動脈は完全に凝固し得るが，3mm以上の門脈系肝静脈系は凝固し得ないので，monopolar antennaをこれら静脈に直接貫通しないように静かに挿入し，刺入途中でやや抵抗を感ずる場合は，先端を少しく移動させるか，または肝表面の刺入位置を変える必要がある．以上の操作においては，肝門部処理による出血のcontrolは全く必要なく完了し得る．腹腔内を十分洗浄し，ペンローズドレーンをインホメイションとして右あるいは左横隔膜下に置き閉腹する．

図1　Microwave Cogulation Therapy手術法のシェーマ

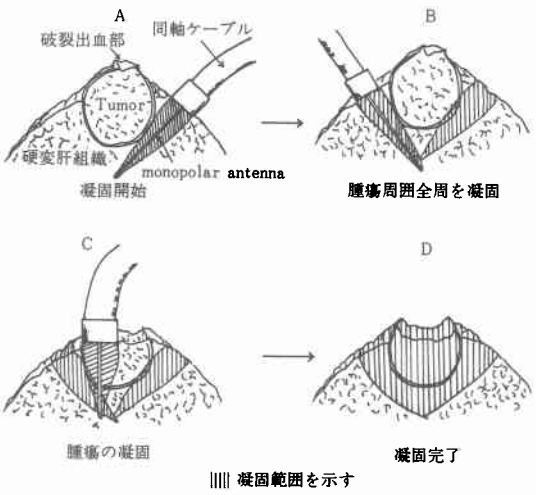

結　果

1928年から1981年までの54年間における本邦での報告例93例のうち，詳細判明例でみると，性別では4：1と男性に多く，年齢分布は23～72歳にわたり，平均年歳は49.9歳であり，主訴は上腹部痛が65.3%を占め，術前診断確定率は約50%である．腹腔内出血量は記載例でみると平均3184mlであり，肉眼的形態，腫瘤存在部位，出血部位，肝硬変合併の有無等の記載不明例が

表2　肝癌破裂例の臨床像

性別	年令	主訴	術前診断確定	肝硬変合併
男 56 女 14 不明 23	23～72才 平均49.9才	上腹部痛 49/75 不明 18	30/61 49.2% 不明 32	有 34 無 12 不明 47

腹腔内出血量	肉眼的形態	存在部位	出血部位
平均 3183.9ml	結節型 18 塊状型 17 不明 58	両葉 17 右葉 9 左葉 10 不明 57	両葉 0 右葉 23 左葉 19 不明 51

（本邦報告例，1928～1981）

表3　自験例

症例	主訴	腹腔穿刺液	術前診断	手術所見	病理	予後
1. M.T. 42男	腹部膨満 右肩放散痛	血性	肝癌破裂	右葉塊状型 出血量12000ml	肝細胞癌 Edmondson III 甲型肝硬変	17日死
2. N.H. 48男	心窩部痛 腹部膨満 右肩放散痛	血性	肝癌破裂	左葉内側区域 結節型 出血量5000ml	肝細胞癌 Edmondson I 甲型肝硬変	8日死
3. K.K. 60男	心窩部痛 右肩放散痛	血性	脾破裂	両葉結節型 右葉肝癌破裂 出血量5000ml	肝細胞癌 Edmondson II or III 甲型肝硬変	5カ月死
4. I.K. 48男	右季肋部痛 右肩放散痛	(－)	急性膵炎	左葉内側区域 結節型 出血量5000ml	肝細胞癌 Edmondson II 乙型肝硬変	13カ月生存中
5. T.T. 55女	右季肋部痛	血性	肝癌破裂	右葉多結節型 出血量3000ml		57日死

（Microwave Coagulation Therapy，自験例，1980.6～1981.5）

約半数を占めるため，その傾向は明確でないが，結節型，塊状型にそれぞれ18例，17例に出血がみられ，左葉，右葉の差はみられなかった．また肝硬変の合併は34例/46例（74%）に認められた（**表2**）．**表3**に自験例5例の臨床像，手術所見，予後などの概要を一括した．性別では男性4例女性1例で，年齢的には42～60歳で平均50.6歳で，本邦報告例の年齢分布と差はなかった．

臨床症状についてみると，右季助部痛に右肩放散痛を伴ない，発症は突発的で，shock 症状を呈したものは4例であった．開腹時の所見では，腹腔内出血量は平均6000ml であり，腫瘤存在部位は左葉内側区域に3例，右葉後区域に2例認められ，Eggel 分類による肉眼形態は結節型4例，塊状型1例で，結節型4例は被包を有し，肝表面に突出し，横隔膜と癒着し新生血管の増生が著明であった．また全例肝硬変を合併し，α-Fetoprotein は5例中4例が陽性であった．

自験例の No 4．について少し詳しく述べる．

48歳男性，昭和55年8月9日，急に右肩の痛みが生じ，同時に右季助部痛が出現し，某医受診し，頻脈，血圧低下，貧血，筋性防禦，Blumberg 徴候が認められ，当科に紹介された．急性膵壊死の疑いにて8月10日開腹した．腹腔内に新鮮血約5000ml 貯留し，肝は硬変著明で，左葉内側区域に鶏卵大の腫瘤を認め，横隔膜下面に浸潤癒着し，腫瘍破裂による出血を認めた．腫瘍周辺凝固にて止血し，腫瘤自身も凝固した．術後4カ月目，α-Fetoprotdin の再上昇をきたし，脾機能亢進状態を示したため，second look operation を行った．初回手術時の腫瘤は縮少し，黄白色を呈していたが，再度，変色部（2.5×2.5cm）周辺を凝固し，enucleation を施行した．病理組織学的に腫瘍の変性壊死が証明され，肝細胞癌 Edmondson II 型で肝は乙型肝硬変であった．また摘脾を行ったため，pancytopeia は改善され，術後3週目に退院し，13カ月後の現在生存中である（**図2，3**）．

表4　術前 Risk 判定（自験例）

	M.T	N.H	K.K	I.K	T.T
Bilirubin(mg/dl)	8.6(C)	3.5(C)	3.0(C)	0.9(A)	1.0(A)
Albumin (mg/dl)	2.6(B)	2.4(B)	2.6(B)	4.5(A)	2.5(B)
Ascites	＋(B)	＋(B)	±(B)	－(A)	±(B)
Encephalopathy	clear(A)	clear(A)	clear(A)	clear(A)	clear(A)
Nutrition	good(B)	good(B)	good(B)	excellent(A)	bad(C)
Child 基準 Score 計	10	10	10	5	9
ICG K値	－	－	0.0642	0.1474	0.0603
OGTT	－	－	lineal	parabolic normal	lineal
Linearity Index	－	－	0.88	1.0	0.78

＊Child 基準 Score　A：1，B：2，C：3点．
参考：合計点8点以上は切除困難

自験5例の術前 Risk 判定，

Child の基準に照合し，自験5例の Risk 判定を行ってみると**表4**のごとくで，Child score でみると，10点が3例，他は9点，5点であり，4例が8点以上の，poor risk で，肝切除不能症例であった．1例のみが5点であり，この症例では，second look operation も行い得た．また，この症例の術後1カ月目の K_{ICG}は0.1474であり，OGTT も normal pattern であった．Child score 9点，10点を示した症例は，albumin は低値で bilirubin も高値を示し，No. 3，5での K_{ICG}はそれぞれ0.0642，0.0603であり，OGTT も lineal pattern を示した．症例 No 3．では病理組織学的に甲型肝硬変であった，K_{ICG}は0.1474を示し，Child score 5点であった症例は乙型肝硬変であった．

自験5例の術後経過では，3週以内に死亡した2例でも意識は明瞭であり，再出血の徴候なく，経口摂取も可能であった．他の3例のうち2例は退院し外来通院加療ができ，他の1例は退院できなかったが，外泊可能であった．

さて本邦報告例93例の集計で予後の判明している61例について，外科的治療群，内科的治療群に分けその予後をみると，外科的治療群の1年生存率は25%（9例/36例）であり，内科的治療群の1週生存率は24%にすぎない（**表5**）（**図4**）．

外科的治療群の内訳をみると，**表1**のごとくで止血

図2　肝癌自然破裂（症例4）

上段，左：結節性腫瘤の破裂出血を示す.（術中写真）

上段，右：マイクロ波凝固止血法．monopolar antenna を腫瘤周囲に刺入し，凝固止血をはかり，さらに腫瘤自身も凝固する.

下段，左：凝固直後の術中写真．黄白色に凝固変色している.

下段，右：Second look cperation で enucleation を行った術後2カ月後の CT scan 像．low density area が摘除された部分.

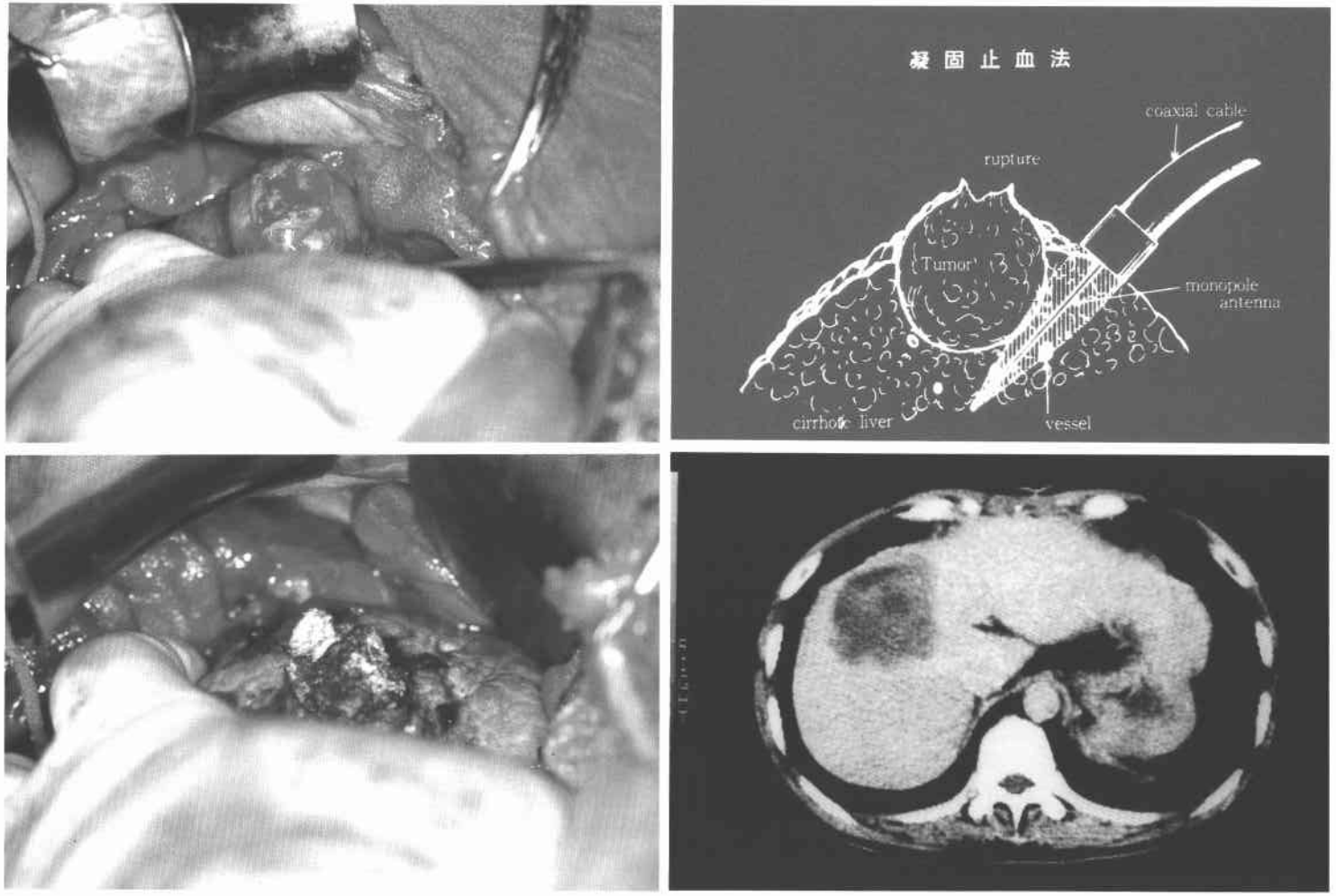

図3

上段：enucleationの摘出標本写真．中心陥凹部が腫瘤凝固壊死により縮少しており，その周辺は，非癌部肝組織の凝固変性組織．

下段：病理組織写真（HE染色）．中央結合組織を境に右側は肝細胞癌，左側は非癌部肝組織の変性像を示す．





表5　肝癌自然破裂症例生存率

（95例 本邦報告集計，1928～1981）

	外科的治療群（45例）	内科的治療群（38例）
予後判明率	80.0%(36/45)	66%(25/38)
1週生存率	80.6%(29/36)	24%(6/25)
4週 〃	52.8%(19/36)	16%(4/25)
12週 〃	38.9%(14/36)	4%(1/25)
24週 〃	27.8%(10/36)	0%
48週 〃	25.0%(9/36)	

表6　肝癌破裂症例外科的治療後生存率

（本邦報告集計，1928～1981）

	肝切除群（11例）	縫合・結紮圧迫止血（15例）	マイクロ波凝固（5例）
1週生存率	91.0%(10/11)	67.0%(10/15)	100%(5/5)
4週 〃	82.0%(9/11)	26.6%(4/15)	60%(3/5)
12週 〃	64.0%(7/11)	13.3%(2/15)	40%(2/5)
24週 〃	45.5%(5/11)	6.6%(1/15)	20%(1/5)
48週 〃	45.5%(5/11)	6.6%(1/15)	20%(1/5)

図4　肝癌破裂症例生存率（本邦報告集計，1928～1981）

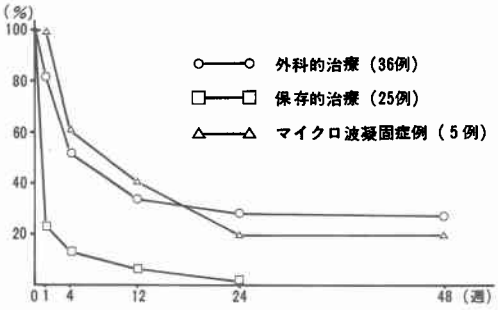

図5　肝癌破裂症例外科的治療後生存率（本邦報告集計，1928～1981）

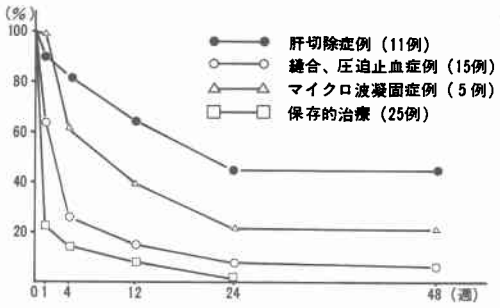

法は多種にわたるが，出血のcontrolと肝癌に対する治療効果を期待しえ，方法は肝切除術，肝動脈結紮，transcatheter embolizationと我々のmicrowave coagulation therapyである．のこれらを肝切除群，縫合結紮圧迫止血群，microwave coagulation therapy群に分けて予後をみると，肝切除し得えた症例の1年生存率は45.5%（5例/11例）で，縫合結紮圧迫止血群では6.60%（1例/15例），microwave coagulation therapy群で20%と，我々の方法は肝切除可能症例に次ぐ成積である（**表6，図5**）．

考　察

近年，肝癌に対する診断技術の進歩，肝切除術式の改良，肝切除後の病態生理の解明と術後管理の向上などにより原発性肝癌症例に対して積極的に根治的肝切除術が行なわれるようになった．しかし肝硬変合併率が高く，術前のリスク判定と肝機能予備能，術後の肝再生などに問題があり，また腫瘍存在部位による解剖学的制約などの為，個々の患者に適した治療法を選択，さらにその適応をいかに決定するかが，現在でも問題となっている．さらに原発性肝癌が破裂するという重篤な合併症を起こした場合の治療方針については全く確立されていない．その理由としては破裂による腹腔内出血をきたすと救急手術が必要なため，その時点においては解剖学的な診断および肝予備能の検索，さらには原発性肝癌の診断検査さえ十分なされていない場合が多いからである．治療に先立ち，まずrisk判定が必要であるが，本邦報告例をみてもrisk判定になる指標は明らかでない．そこで自験例についてのみrisk判定を行った結果では，Child score 11点以下，$K_{ICG}=0.6$以上，OGTT lisearity index 0.9以下の症例においても開腹手術が可能でしかも一定の延命効果があったと判断し得る．すなわち，たとえRiskの悪い症例でも止血さえ簡単，安全，確実に行い得れば，延命が期待し得る．著者らのmicrowave cyagulation therapyはこれらの点から手術侵襲は軽微であり，安全で，確実な止血効果があり，さらに腫瘍凝固壊死を同時に行える点で優れていると考えている．

さて，切除可能と判断しうる肝予備力良好な症例に対し，一期的に切除を行うか二期的に行うかであるが，もちろん一期的に行うことを推奨するものもあるが[34)35)]，Ongら[6)]は13例のemergency resectionを行った経験から，本症ではたとえ病巣が切除可能な状態であっても行うべきではなく，まず肝動脈結紮などで止血にとどめ，待期的切除にもっていくべきだと述べている．著者らも症例4で経験したように，second look operationが可能な症例もあるので，腫瘤周囲，腫瘤自身の凝固壊死と止血にとどめ積極的には切除せず，術後諸検査を施行しながら全身状態の改善をまち，その後の治療方針を考える方がより得策だと考えている．

さて止血法には従来より種々あるが，その中でも肝動脈の結紮が，止血効果としては確実な方法[6]とされているが，その適応として門脈塞栓が存在しないことが必要条件である．このことはtranscatheter emlolizationでも同じである．破裂を起こしていない原発性肝癌の肝動脈結紮術による治療で約30%に肝不全をきたす症例があると報告されており[6)36)]，止血は100%の効果が得られても，術後の急性肝不全を乗り切るのに困難を生じるであろう．著者らの方法はこの点においても門脈塞栓の有無にかかわらず，また有無が不明な時においても実施でき，止血効果は確実で侵襲のすくないものである．以上のことをまとめ，以下のごとく本症の外科的治療にあたり，方針を決めている．

肝癌破裂→開腹→Microwave Coagulation→経過観察
{Child Score 11点以下 / KICG 0.06以上} → Enucleation → Second look opemation

さて，secoud look operationにおいては，もちろん肝機能予備能の判定が必要であるが，最近，各施設から肝硬変合併肝癌の外科的治療，肝切除に対する術前Riskの判定基準が報告され，その評価が出来るようになってきている．菅原ら[37)38)]によると，(1) 全身状態が良好で，心，肺，腎の機能障害がないこと，(2) 腹水があっても治療により消退すること，(3) 著しい高齢者でないこと，(4) 局所条件として，肝癌が左右何れかの肝葉に偏在し肝門部，肝静脈の下大静脈流入部近傍で手術的に切除がきわめて困難な部位に存在しないこと，(5) OGTT linearity indexとICG Rmaxの両者とも1.0に近い例では安全に肝葉切除に耐えうるとしている．小澤ら[39)]によると，(1) 術前において，OGTTの血糖曲線がparabolic patternをしめすこと，(2) insulinの分泌が抑制されていないこと，(3) 術中肝生検によってcytochrome aを測定し，その量が正常か軽度の適応増加の場合のみ50%以上の肝切除が可能であるなどの基準をもうけている．葛西ら[40)]は肝2区域切除の適応として，$ICRR_{15}$が20%以下，血清アルブミン3.5g/dl以上，ChE, 0.45ΔH以上，GOT100以下，プロトロビンtest　70%以上，ヘパプラスチンtest 70%以上の条件をあげている．井口ら[41)]は，予測残存肝の$ICGR_{15}$が40%以下の場合は予定通りの切除を行っても肝不全死する可能性は少ないとしている．また水本ら[42)]はChild基準を参考にしICGRmax, OGTT, hepaplastin test, K_{ICG}, albumin, choline esterase, prothrombin timeを加えて手術危険度を判定し，grade I～IIで肝切除などのmajor surgeryに耐え，grade IIIでは肝以外のmajor surgeryが可能であるがgrade IVではminor surgeryにとどめるべきであり，grade Vはいかなる手術も危険であると述べている．以上のような基準に従いでき得る限りの根治的切除を行うべきであるが，残存肝に小さい癌巣が残る可能性があり，予後の面より考え合わせると，切除量を決定することが問題となってくる．

非破裂硬変合併肝癌の切除成績で1年生存率でみると小澤ら[39)]は17例の経験で40%前後であり，菅原ら[37)]は耐術例38例の累積1年生存率は64.6%であり好成積であるが，日本肝癌研究会の報告[43)]では，1968年から1977年の間で硬変併存肝癌の切除例130例の1年生存率は26%，3年生存率14%，5年生存率は2%である．著者らが集計した肝癌破裂症例のうち，肝切除し得た症例の1年生存率は45.5%であり，著者らのmicrowave coagulation therapy後second look opemationにて，enucleationできた症例は13カ月後の現在も生存中であり，待期的切除例の報告に近い成績を示している．したがって，予後不良とされている肝癌破裂例に対しても，積極的な外科的治療は意義があり，著者らのmicrowave coagulftion therapyが有力な外科的手段であると考える．

まとめ

原発性肝癌自然破裂例に対するmicrowave coagulation therapyを行った5例の自験例の術前Risk判定と，集計し得た本邦報告例93例の予後を中心に検討し，以下のことがわかった．

(1)　肝癌破裂の発生は決してまれでなく，男性に多く発生し，平均年齢49.9歳で肝硬変の合併率が高い．

(2)　肉眼形態分類では多結節型，単塊状型に多い．

(3)　肝切除可能症例が含まれている．

(4)　術前Risk判定で切除不能と判断される症例においても，microwave coagulation therapyの適応がある．

(5)　microwave coagulation therapyの適応には，Child基準のscoreで11点以下，K_{ICG}=0.06以上，OGTT linearity index 0.8以上が望ましい．

(6)　microwave coagulation themapyは予後延命効果に有効であり，安全，確実，簡単に行い得る．

(7)　本症の予後において1年以上の生存は，外科的治療で20%以上期待し得る．

以上より予後不良とされている肝癌破裂例に対しても，積極的な外科的治療に意義があり，microwave

coagulation therapyは有力な外科的手段の1つになり得ると考える.

なお,本論文の要旨は第17回日本肝癌研究会,第49回和歌山医学会総会において発表した.また本研究は文部省科学研究助成金の援助により行われたので付記して謝意を表す.

文　献

1) 葛西洋一,玉置　明,柿田　章ほか:原発性肝癌の外科的治療.外科診療　19:46—54, 1977
2) 中島佐一,寺脇朝治:肝癌の外科的治療—肝切除とその予後を中心に—.臨床外科　24:161—172, 1966
3) 服部　信,有馬道雄,丸山孝士:肝腫瘍破裂による腹腔内大量出血.日消病会誌　63:1246, 1966
4) 下山孝俊,北里精司,南　寛行ほか:原発性肝癌の自然破裂について—臨床像と外科的治療を中心に—.日臨外医会誌　39:780—786, 1979
5) Berman, C.: Primary carcinoma of the liver; a study in incidence, clinical manifestation, pathology and aetiology, London, H.K. Lewis and Co. Ltd., p 27, 1951
6) Ong, G.B. and Taw, J.L.: Spontaneous rupture of hepatocellulas carcinoma. Brit Med J 4: 146—149, 1972
7) Lin, T.Y., Hsieh, C.M., Tsai, T.C., et al.: Study on primary carcinoma of the liver. Clinical observations on 63 cases with 18 hepatectomies. J Formosan Med Assoc 61: 323—340, 1962
8) Luo, T.P., Yang, Z.T. and Lin, W.L.: Twelve cases of rupture of hepatoma. J Formosan Med Assoc 69: 425—436, 1970
9) Patton, R.B. and Horn, R.C.: Primary liver carcinoma, autopsy study of 60 cases. Cancer 17: 757—768, 1964
10) Camisa, C.: Hepatoma with the complication of spontaneous rupture and hemoperitoneum. Case Report and Discussion 45: 128—134, 1978
11) 下川　泰,久保保彦,有島恒明ほか:原発性肝癌に関する研究—第3報—肝細胞癌の中島・奥田肉眼分類とその臨床病理学的特徴.肝臓　16: 752—762, 1975
12) Tabuse, K.: A new operative procedure for hepatic surgery using a microwave tissue coagulator. Arch Jpn Chir 48: 160—172, 1979
13) Tabuse, K. and Katsumi, M.: Application of a microwave tissue coagulator to hepatic surgery —The hemostatic effects on spontaneous rupture of hepatoma and tumor necrosis—. Ach Jpn Chir 50: 571—579, 1981
14) 牧野正一,直塚一郎:特発性皮下破裂を起した原発性肝癌の1例.日臨外医会誌　13:97—98, 1952
15) 荒川　久:原発性実質性肝臓癌の臨床並に剖検例.日臨外医会誌　3:605—622, 1940
16) 丸山正道:腹腔内臓器の特発性破裂による出血例について.外科　18:863—865, 1956
17) 阪本亨吉:特発性破裂を起し多量の腹腔内出血を来せるHepatomの2例.日外会誌　36: 770—777, 1935
18) 伊与田平次:出血死を来せる肝硬変に併発せるヘパトームの臨床的観察.成医会雑誌　47:89—97, 1928
19) 佐川英二:肝臓癌の種々相(一)原発性肝臓癌の破綻に因り腹腔内出血死を来せる1例.グレンツゲビート　4:1614—1619, 1930
20) 竹川鉦一,鈴木謙三,佐藤敏彦ほか:腹腔内出血をきたした肝細胞癌のTranscatheter Embolizationによる治療.日獨医報　24:583—595, 1979
21) 神谷喜八郎,白川洋一,三条健昌ほか:単発性小肝癌(直経2 cm)破裂による腹腔内大出血の1例.臨外　30:907—911, 1975
22) 河原　啓,山下知佐子,安田　勤ほか:肝癌破裂に対して肝動脈結紮を行った.1症例—その生化学的,組織学的変化—.診断と治療　67:773—776, 1979
23) 紙田信彦,万代泰嗣,金井正男ほか:腹腔内大出血をきたした原発性肝癌の1例.診療と新薬　15: 3365—3368, 1978
24) 吉田　冲,矢毛石陽三,横田　博ほか:原発性細小肝癌の外傷性破裂の1例.外科　42:1584—1586, 1980
25) 石黒　稔:特発性破綻に依り腹腔内大出血を来せる肝癌の1例.日外宝　30:579—584, 1961
26) 有馬正秀,田村暢男,村市徹郎:興味ある経過を辿った原発性肝癌の3例.外科の領域　5: 339—344, 1957
27) 高橋晄正,三好栄一,斉藤　誠ほか:気腹で診断し得た巨大肝臓の腹腔内出血死例.臨消病会誌　2: 623—624, 1954
28) 豊岡　茂:特発性破綻により腹腔内出血を来せるヘパトームの1例.臨外　14:245—246, 1959
29) 宮川忠弘:特発性破綻に因り腹腔内出血を来せるHepatomの1例.臨外　10:261—263, 1955
30) 内山保夫:出血死を来せる原発性肝臓癌の2例.実地医家と臨床　10:371—373, 1933
31) 貴家学而:東大病理学教室に於ける原発性肝癌110例の統計的研究 附.原発性肝癌に於ける副枝血行に就て.癌　23:341—397, 1929
32) Child, C.G.: Surgery and portal hypertension, Capter 1. in the liver and portal hypertension. In Major Problems in Clinical Surgery, W.B. Saunders, Philadelphia, 1974
33) 小澤和恵,山本正之,戸部隆吉:肝癌の手術適応と限界—肝硬変と関連して—.消化器外科　2:

1173—1180, 1979
34) Mokka, R., Seppälä, A., Huttunen, R., et al.: Spontaneous rupture of liver tumors. Brit J Surg 63: 715—717, 1976
35) Armesjö, B., Bengmark, S., Ihse, I., et al.: Spontaneous ruture of the liver. Acta Chir Scand 141: 399—402, 1975
36) 石川浩一：原発性肝癌症例に関する追跡調査，第3報．肝臓　17：460—465, 1976
38) 菅原克彦，河野信博：肝癌の診断と治療癌治療．今日と明日　3：13—17, 1981
38) 菅原克彦，河野信博，三谷　進ほか：肝硬変が併存する肝癌の治療ーとくに切除療法についてー．日外会誌　79：658—663, 1978
39) 小澤和恵：硬変肝癌に対する治療．日外会誌　79：654—657, 1978
40) 玉置　明，葛西洋一：硬変合併肝癌に対する外科的治療の検討．日外会誌　79：634—642, 1978
41) 永末直文，井口　潔：硬変合併肝癌の治療．日外会誌　79：643—647, 1978
42) 水本龍二，野口　孝：硬変合併肝癌の手術．外科　40：1401—1495, 1978
43) 日本肝癌研究会：原発性肝癌に関する追跡調査，第4報．肝臓　20：433—441, 1979