日消外会誌　15（7）：1219～1230，1982年

膵頭部癌における血管撮影の外科的意義
第Ⅰ編　血管像に表現される病巣の膵外浸潤状況

京都大学第1外科
谷　友彦　鈴木　敞　戸部　隆吉

SURGICAL CONSIDERATIONS ON ANGIOGRAPHY FOR CANCER OF THE HEAD OF THE PANCREAS
PART I: MODE OF TUMOR EXTENSION DEMONSTRATED ON ANGIOGRAMS

Tomohiko TANI, Takashi SUZUKI and Takayoshi TOBE
The First Department of Surgery, Kyoto University School of Medicine

膵頭部癌95例を対象に病巣の膵外進展状況などの治療面からみた病態を術前の血管撮影像より検討した．膵前方被膜浸潤や肝十二指腸間膜浸潤は血管像から90％内外の正診率で判定されたが，膵後組織や門脈への浸潤判定，遠隔病巣の検出などは必ずしも十分でなく，総合画像診断の必要性が示された．最近の拡大切除術式の適応を意識して血管像を基盤に膵頭部癌の進展度を3段階に分類した．このvascular extension分類で，膵頭部囲繞動脈枝までに浸潤所見がとどまり門脈像で正常型または偏側圧迫狭窄型を呈した群は，膵外動脈枝に所見が及ぶか門脈像で両側しめつけ狭窄型あるいは閉塞型を呈した群に比べ，病巣切除率，遠隔成績ともに優れていた．

索引用語：膵頭部癌，血管撮影像，病巣膵外直接浸潤，進展度分類

Ⅰ．緒　言

近年，膵形態学検査法として，超音波診断法（US），Computed tomography（CT）などの非侵襲性検査法も導入され，膵癌に対する術前情報は著しく多様化した．しかし治療成績をみる限り，膵体尾部癌はいうに及ぼず，黄疸という主要徴候を契機としてしばしば切除可能な段階で発見され得る膵頭部癌においてさえ，その遠隔成績はいまだ低迷の極にある．わが国でも膵癌発病率が次第に増加する傾向をたどり，今日なお膵癌に特異的なスクリーニングテストとしての早期血清学的診断法が確立していない現状を踏まえると，膵形態学検査法に課せられる比重はさらに大きい．

疑膵癌例に対する膵形態学検査法の役割は，駆使された複数検査より病巣の存在および性質を判定し，病巣の局在・拡がり・発育進展様式・切除可能性・術式の選定などを的確に把握することにある．これら診断内容は病態に応じた治療方針を決定するに貴重な情報を提供することとなり，膵癌治療成績向上にむけての一助となり得よう．

膵頭部癌例に関して現在血管撮影に課せられているものは，病巣の存在や良悪性の判定もさることながら，手術に必要なvascular map[1)2)]を理解しつつ病巣の拡がり・発育進展性格・切除可能性・予後などを類推する術前最終検査としての役割である．血管撮影で描画される膵頭部内外動脈枝および門脈系の膵解剖学的位置関係に着目すると（図1），これら血管系は膵頭部辺縁あるいは周囲を囲繞しており，従って血管撮影は膵頭部中心辺に局在する小病巣の存在および質的診断にはかならずしも適さない．しかし，膵頭部囲繞血管として存在するが故に一方では病巣が膵外に向って発育進展していくときの状況や態度はX線像上に描画される該血管の壁自体の変化の有無と性格として鋭敏に反映されることが予想される．また，連続性進展からみた病巣の切除可能性は膵頭部周辺の血管系への浸潤の

図1　膵頭部をめぐる血管系の解剖学的位置関係

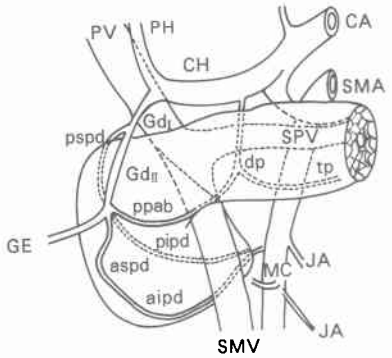

CA：腹腔動脈，CH：総肝動脈，PH：固有肝動脈，GE：右胃大網動脈，Gd$_I$：pspd 分岐前の胃十二指腸動脈，Gd$_{II}$：pspd 分岐後の胃十二指腸動脈，pspd：後上膵十二指腸動脈，pipd：後下膵十二指腸動脈，aspd：前上膵十二指腸動脈，aipd：前下膵十二指腸動脈，ppab：prepancreatic anastomosing branch，dp：膵背動脈，tp：膵横動脈，SMA：上腸間膜動脈，JA：空腸動脈，MC：中結腸動脈，PV：門脈，SMV：上腸間膜静脈，SPV：脾静脈

有無と程度により大きく左右されること，手術操作は主として血管解剖学的見地を基盤にして施行されることなどを考慮すると，血管系から病巣の拡がりや進展を理解することは外科治療面からみても極めて対応性にとむものと考えられる．

今回著者らは，外科治療面よりみた膵頭部癌の病態を術前の血管撮影像から解析，検討せむと企図した．とくに本編では，膵頭部癌の膵外進展状況と病巣の直接進展度を把握する上での血管撮影の有用性と限界について明らかにすべく以下の考察を行った．

II．症例と方法

対象は，昭和41年4月から昭和55年12月までに京都大学第1外科で開腹加療した膵頭部癌のうち術前に血管撮影が施行された95例である．これら症例の組織型をみると，嚢胞腺癌1例と腺扁平上皮癌2例を含む膵管癌92例，腺房細胞癌1例，非機能性島細胞癌2例より構成されていた．

術前の血管撮影は Seldinger 法により，腹腔動脈ついで上腸間膜動脈撮影を行い，多くの例で第1斜位にて胃十二指腸動脈や総肝動脈などの選択的撮影を追加した．これら撮影は昭和57年以降すべて立体連続撮影で行い，最近例における上腸間膜静脈門脈造影は prostaglandin E_1を使用した薬理学的上腸間膜動脈撮影にて施行している．

上記撮影法で得られた明瞭な血管撮影像から，膵頭部内外の各動脈枝と門脈系における浸潤所見の有無を観察した．なお，動脈枝における浸潤所見の有無を読影するにあたっては，断裂閉塞像，高度の狭窄像，口径および壁の著明な不整像などの血管壁自体の変化のみを陽性所見とし，伸展圧排像や蛇行像などの走行の変化はとりあげなかった．

すべての症例は撮影後1ヵ月以内に開腹し，各症例ごとに術中に病巣の各方向への膵外直接進展の有無や程度を観察し，術前の血管撮影像と対比した．同様に遠隔転移についても血管撮影所見と比較した．ついで，病巣の膵外直接浸潤の様相よりみた膵頭部癌の進展度を血管像より分類し，主病巣の切除可能性，肝や腹膜などへの病巣の非連続性進展のあり方，術後遠隔成績などを検討した．

III．成　　績

A．血管像による病巣進展の把握

1．病巣直接浸潤の判定

（1）膵前方被膜浸潤，とくに prepancreatic anastomosing branch 像の補助診断的意義

膵鉤部癌[3]10例を除く膵頭部癌85例の膵前方被膜浸潤の有無を，後上膵十二指腸動脈分岐後の胃十二指腸動脈（以下 Gd$_{II}$と略す），前上膵十二指腸動脈（以下 aspd と略す），さらに今回とくにその臨床的意義に注目したところの prepancreatic anastomosing branch（以下 ppab と略す）などの血管撮影上の浸潤所見の有無から推定した（**図2—a,b**）．ここで ppab とは，aspd ないし Gd$_{II}$と膵背動脈を結ぶ吻合枝で，膵頭部中央前面を横走する血管として動脈撮影上ほぼ恒常的に描出される膵頭部既存動脈枝である．

検討例85例の肉眼的膵前方被膜浸潤度の内訳は，癌が被膜面に全く出ていない S_0 13例，被膜浸潤の疑わしい S_1 9例，癌が被膜面に明らかに出ている S_2と他臓器にまで浸潤している S_3は併せて63例である（**表1**）．

開腹時の膵前方被膜浸潤の有無に対する上記血管像の有所見正診率（検査所見陽性例/開腹所見陽性例）と無所見正診率（検査所見陰性例/開腹所見陰性例）は以下のごとくであった．まず Gd$_{II}$と aspd の2枝のみを判定動脈とすると，S_1以上の浸潤度についての有所見正診率は72例中53例74％であり，S_0についての正診率すなわち無所見正診率は13例中12例92％であった．ところがこれに ppab の所見を加えると，無所見正診率は低下することなく，有所見正診率は72例中64例89％

図2　膵前方被膜浸潤

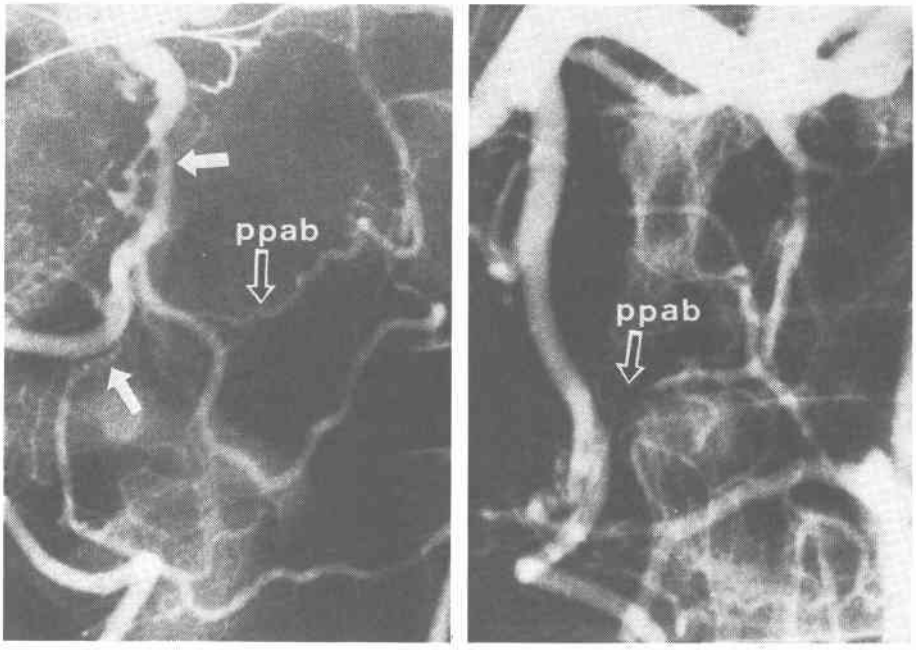

(a) 開腹所見より S_2 と同定　　(b) 切除標本より S_1 と同定

表1　膵頭部癌血管撮影所見と膵前方被膜浸潤度の対比

血管撮影像		例数** 〔切除例〕	開腹時膵前方被膜浸潤度〔切除例〕		
判定動脈*	浸潤所見の有無		S_0	S_1	S_2以上
Gd II＋aspd	有所見例	54〔11〕	1〔1〕	2〔2〕	51〔8〕
	無所見例	31〔23〕	12〔11〕	7〔4〕	12〔8〕
Gd II＋aspd＋ppab	有所見例	65〔19〕	1〔1〕	5〔4〕	59〔14〕
	無所見例	20〔15〕	12〔11〕	4〔2〕	4〔2〕
		85〔34〕	13〔12〕	9〔6〕	63〔16〕

* 略称は図1に準ずる，** 除膵鉤部癌開腹例

と改善された．このうち病巣切除例34例に限って同じく検討すると，前者2枝のみからの判定では，S_1 以上の有所見正診率は22例中10例45％で，S_0 の無所見正診率は12例中11例92％であったが，これにppabの所見を加えると，有所見正論率は22例中18例82％と著明な向上が示された（**表2**）．

なお，開腹時所見で S_1 とされた9例においては，Gd_{II} とaspdの所見からは2例に，そしてこれにppabの所見を加えると5例に，それぞれ浸潤所見がみられた（**表1**）．

(2)　肝十二指腸間膜浸潤

肝十二指腸間膜浸潤は，後上膵十二指腸動脈分岐前の胃十二指腸動脈（前記 Gd_{II} に対し Gd_I と称す），総肝動脈，固有肝動脈などのいずれかの浸潤所見の有無から判定した（**図3**）．

表2に示すごとく，開腹時肝十二指腸間膜浸潤を認めた例は対象例95例中13例であるが，これについて上記判定動脈の撮影像に示された有所見正診率は13例中11例85％で，一方無所見正診率は82例中81例99％であった．

(3)　腸間膜癌腑形成

開腹時の腸間膜への明確な浸潤を表現する腸間膜癌

図3　肝十二指腸間膜浸潤

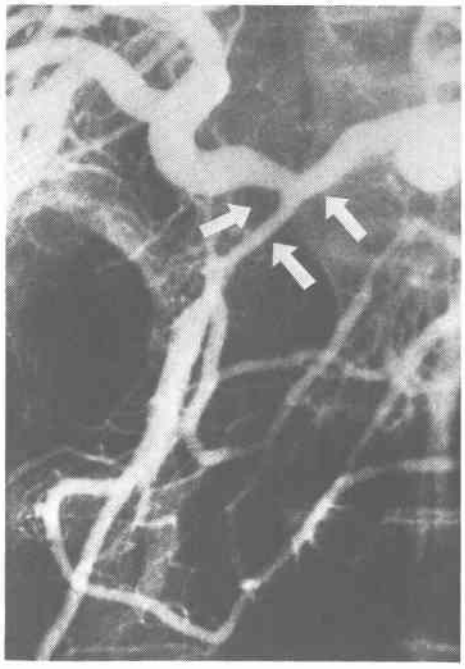

開腹時同部浸潤例

膵形成は上腸間膜動脈本幹，中結腸動脈，空腸動脈などのいずれかの浸潤所見の有無から推定した（**図4**）．

表2に示すごとく，開腹時腸間膜に癌膵形成を認めた例は95例中45例であるが，その有所見正診率は45例中26例58%にとどまり，無所見正診率は50例中49例98%であった．

（4）　膵後組織浸潤

膵頭部癌の実際の膵後組織への浸潤に関する検索は病巣切除不能例においては不十分であるため，切除可能例のうちかかる浸潤状況を詳細に観察しえた29例のみを対象とした．そしてこれら症例ごとに膵頭部後面結合織を含む膵後組織への実際の浸潤の有無と血管撮影像上に示される膵頭後面アーケード，すなわち後上膵十二指腸動脈（以下 pspd と略す）と後下膵十二指腸動脈（以下 pipd と略す）の両動脈枝，における浸潤所見の有無とを対比検討した（**図5—a,b**）．

なお膵後組織への肉眼的浸潤度は外科治療面よりみて以下のごとく表現し，検討例29例を分類した．膵後結合織に浸潤のないもの Rpo16例，同結合織浸潤が疑われるかまたは同浸潤が認められものの下大静脈前面レベルでの剝離面に癌が露出していないもの Rp_1 12例，さらに前記剝離面に癌が露出している Rp_2 と下大静脈，上腸間膜動脈起部，腹大動脈などに癌が直接浸潤している Rp_3 は併せて1例である．

血管像で pspd, pipd のいずれにも浸潤所見を認めなかった7例は全例 Rp_0 で，一方両者ともに所見を認めた6例では1例を除きいずれも Rp_1 以上の膵後組織浸潤がみられた．他方，pspd のみに所見を認めた12例では Rp_0 8例，Rp_1 以上4例であったのに対し，pipd のみに所見を認めた4例は全例 Rp_1 以上であった．従って，pspd と pipd の両者を判定動脈とし，いずれかに浸潤所見が示されたものを膵後組織浸潤判定における血管撮影所見陽性例として開腹所見と対比すると，Rp_1 以上の有所見正診率13例中13例100%，Rp_0 の無所見正

表2　血管撮影による膵頭部癌の膵外直接浸潤の判定

膵外直接進展様式	検討例	血管像からの診断能		
		判定動脈*	有所見正診率**	無所見正診率**
膵前方被膜浸潤 <開腹例>	85	Gd II＋aspd	53/72 (74%)	12/13 (92%)
		Gd II＋aspd＋ppab	64/72 (89%)	12/13 (92%)
<病巣切除例>	34	Gd II＋aspd	10/22 (45%)	11/12 (92%)
		Gd II＋aspd＋ppab	18/22 (82%)	11/12 (92%)
肝十二指腸間膜浸潤	95	Gd I＋CH＋PH	11/13 (85%)	81/82 (99%)
腸間膜癌膵形成	95	JA＋MC＋SMA	26/45 (58%)	49/50 (98%)
膵後組織浸潤 <病巣切除例>	29	pipd	9/13 (69%)	15/16 (94%)
		pipd＋pspd	13/13 (100%)	7/16 (44%)

* 略称は図1に準ずる

** 有所見正診率：$\frac{\text{検査所見陽性例}}{\text{開腹所見陽性例}}$，無所見正診率：$\frac{\text{検査所見陰性例}}{\text{開腹所見陰性例}}$

図 4　腸間膜浸潤

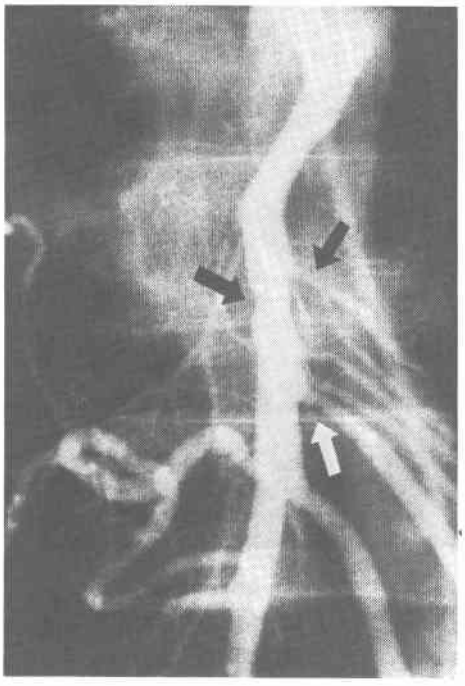

腸間膜根部癌膵形成例

診率16例中 7 例44％となった．次いで，pipd のみを判定動脈として同じく検討すると，有所見正診率13例中 9 例69％，無所見正診率16例中15例94％となった（**表 2**）．

（5）　門脈浸潤

上腸間膜動脈撮影による門脈造影を施行した最近例の膵頭部癌56例を対象とした．かかる門脈造影で描画される上腸間膜静脈と門脈本幹の形状から，非膵疾患例の門脈像をも参考にして，grade 1 から grade 3 までの 3 群に分類した（**図 6**）．grade 1 は正常型とし，門脈系が正常に描出されたものおよび門脈側壁に硬化像が示されたものとした．grade 2 は偏側圧迫狭窄型で，門脈系に偏側圧迫像や偏側圧迫による狭窄像が示されたものとした．grade 3 は両側しめつけ狭窄型および閉塞型である．

術前の血管撮影像に示されたこれら門脈系の形状と開腹時に確かめた門脈浸潤（上腸間膜静脈，門脈本幹への浸潤）の有無との関係を検討した（**表 3**）．まず門脈造影で grade 1 に属した11例の術中所見をみると，門脈浸潤を認めない V（－）10例，同浸潤の疑わしい V（＋）1 例よりなり，一方，同様に grade 3 の31例で

図 5　膵後組織浸潤

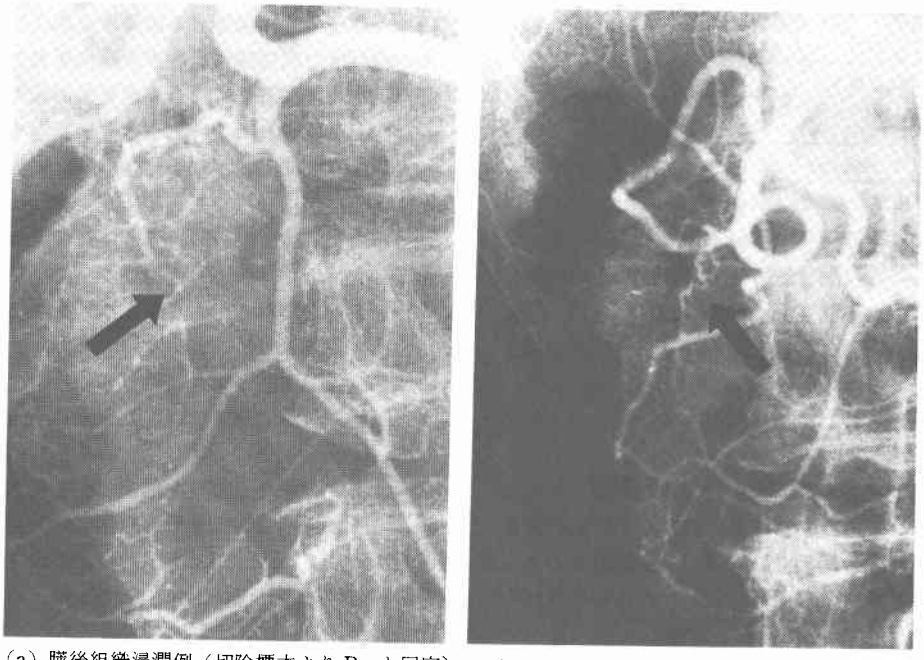

（a）膵後組織浸潤例（切除標本より Rp_1 と同定）　（b）同非浸潤例（切除標本より Rp_0 と同定）

IIIでは4例全例に施行され，このうち1例は肝動脈合併切除も付加された．

4.　病巣直接進展度よりみた術後遠隔成績

前述した病巣切除例24例についてvascular extension分類別に術後遠隔成績を検討した．図7の生存曲線が示すごとく，vascular extension IおよびIIの累積2年生存率がそれぞれ50%，31%であったのに対し，vascular extension IIIでは1年生存率で16%にすぎなかった．従って，今回の血管撮影像に基づく病巣直接進展度分類は病巣切除後の遠隔成績をかなり反映していることが示唆された．

IV．考　　察

膵頭部癌はあらゆる方向にむけて直接進展していく可能性をもっている．これら進展度や進展様式はその切除可能性や予後と密に相関していることが知られている．例えば，膵鉤部癌[3]のごとき特殊な場合を除いて，通常の膵頭部癌があくまで標準術式下で切除不能と化するのは以下のごときいずれかの局所進展を示した場合である．1）上方方向に直接進展して肝十二指腸間膜を巻き込むに至った場合(superior extension)．2）下方方向に直接進展して腸間膜根部を巻き込み，いわゆる腸間膜癌脐を形成した場合（inferior extension)．3）前方方向に直接進展して膵前方被膜を突破し，主として結腸間膜や横行結腸，胃後壁などを巻き込むに至った場合（anterior extension)．4）後方方向に直接進展して下大静脈などを巻き込むに至った場合（posterior extension)．5）膵尾側・側方方向に直接進展して門脈系を巻き込むに至った場合（laterocaudal extension or portal extension)．またたとえ病巣が切除しえても，その病巣がすでに膵前方被膜や膵後方剝離面などに多少なりとも浸潤しているときには術後長期生存も期待し難いことが指摘されている[4)5)]．

さて，血管撮影によって描画される膵頭部内外の血管系と膵との解剖学的位置関係に注目すると，膵頭部前面ないし前方には，前上膵十二指腸動脈とprepancreatic anastomosing branchに加えて，胃十二指腸動脈，右胃大網動脈などが，そして膵頭部後面には，後上膵十二指腸動脈と後下膵十二指腸動脈などが走行している，また膵頭部上方には，総肝動脈，固有肝動脈，胃十二指腸動脈起始部が，そして膵頭部下方には，腸間膜内を中結腸動脈，空腸動脈，上腸間膜動脈などが，それぞれ走行し，さらに膵鉤部前面から膵頭部側方のいわゆる膵頸部後面にかけては上腸間膜静脈・門脈が接し，時にはこの門脈の背側を上腸間膜動脈由来の異所性肝動脈が走行する．故に，これら動脈枝と門脈系の撮影像上に示される浸潤所見の有無はそれぞれ，膵癌病巣の膵前方被膜，膵後組織，肝十二指腸間膜，腸間膜，門脈系などへの浸潤の有無を示唆している．すなわち血管撮影像は膵頭部癌の膵外への連続性進展の有無と方向を類推するに有効な指標となることが予想される．一方，膵頭部癌の進展方向に関する血管撮影の死角となるのは十二指腸方向への病巣浸潤である．通常十二指腸粘膜への病巣浸潤の有無は同部を支配する十二指腸動脈枝の状態を十分に読影する必要があるものの[6)]，この動脈枝の浸潤所見の有無と程度を的確に把握することは必ずしも容易ではない．特筆するまでもなく十二指腸粘膜浸潤は十二指腸内視鏡検査により確実に捉えうるのであり，decision treeにのっとった形での総合診断体制下では，ことこの十二指腸浸潤に関しては血管撮影の役割を重視する必要性はまずないといえよう．

開腹時に確認した実際の膵外進展状況と術前の血管像に示された情報とを対比検討してみたところ，膵頭部癌の膵前方被膜浸潤および肝十二指腸間膜浸潤については，検査法のsensitivityを表現する有所見正診率もspecificityを表現する無所見正診率も共に90%内外でかなり満足できる成績を得た．この際の膵前方被膜浸潤の判定に当ってのprepancreatic anastomosing branch（以下ppabと略す）の映像の意味するところははなはだ大であった．

ppabは前上膵十二指腸動脈あるいは胃十二指腸動脈と膵背動脈を結ぶ吻合枝である．すなわちこの動脈枝は膵頭部前面中央をいわゆる膵頸部下縁に至るまで横走するので，膵頭前面の病巣進展状況は該動脈枝の形態上に極めて鋭敏に表現されることとなるのである．事実，従来の後上膵十二指腸動脈分岐後の胃十二指腸動脈と前上膵十二指腸動脈のみを指標とした場合に比較して，このppabの映像を付加することにより，とりわけ病巣切除可能例のみの限った場合にこの前方浸潤の有所見正診率は45%から82%へと劇的に向上せしめ得たのである．また，教室例の膵頭部癌切除例のうち2年以上の比較的長期生存例は，すべて膵前方被膜浸潤の程度がS_0ないしS_1にとどまっていた[7)]ことをも考えあわせると，このppabのもつ臨床的意義はさらに深いものがある．

胃十二指腸動脈に示される浸潤所見が，膵頭部癌の病巣進展を予知する上でいかなる意味をもつかは，該

動脈の膵との関わりから検討する必要がある．そもそも後上膵十二指腸動脈分岐前の胃十二指腸動脈（Gd_I）は膵外動脈枝として肝十二指腸間膜内を，一方，同分岐後の該動脈（Gd_{II}）は膵頭部囲繞動脈枝として膵頭部前面を走行している．従って，前者における浸潤所見は病巣の肝十二指腸間膜浸潤により治癒的切除が至難であることを暗示し，後者では前上膵十二指腸動脈におけると同じく病巣の膵前方被膜浸潤を示唆するものとして評価されるべきであろう．

膵頭部癌の前方および上方方向への進展が術前の血管像に極めて反映されたのに反し，下方進展ともいうべき腸間膜根部への直接浸潤は開腹時の同部における癌腑形成でもって表現したが，意外にも術前の血管像からは僅か開腹時有所見例の58％に判定できたにすぎなかった．加えるに，かかる進展判定における血管撮影所見陽性例の中にはいわゆる膵鉤部癌10例が含まれており，この膵鉤部癌は1例を除きすべて腸間膜根部に癌腑形成がみられたことから，膵鉤部癌を除外した血管像からの判定となるとさらにその有所見正診率は低下する．

膵後組織への浸潤に関しては，切除可能例のみを対象としたこともあって，主として開腹時の膵後結合織への浸潤の有無について膵頭後面アーケードの浸潤所見の有無と範囲とから検討した．著者らは，かつて膵頭部血管走行の剖検的観察および膵頭部癌切除例における microangiography を含む切除標本の詳細な検索を行った結果，後上膵十二指腸動脈の解剖学的走行に関し以下の知見を得ている．すなわち，後上膵十二指腸動脈は胃十二指腸動脈より分岐して後方に進み，膵頭後上縁で総胆管の前方を左方から右方へと進み膵頭後上面に達する．そして，総胆管末端部近傍の後方を膵頭部後面を這うごとくわずかに膵実質内に埋没しながら弧を描いて下行し，やがて後下膵十二指腸動脈と吻合し後面アーケードを形成するのである．このように後上膵十二指腸動脈は膵外から発して膵後面に至り，それから膵実質内にわずかに埋もれて走行するので，該動脈の限局性浸潤所見のみから膵癌進展を把えるには慎重さが要求される．ちなみに膵後組織浸潤の有無に開し，その無所見正診率のみをとりあげると，後下膵十二指腸動脈のみを判定動脈とした時には94％もの高率をあげることができたのに，これに後上膵十二指腸動脈の所見を付加したところ47％へと著しく低下した．この事実は後上膵十二指腸動脈が膵実質に対して各部位ごとに極めて多彩な関わりをもっていることを暗示している．従って診断面からみれば，膵後組織浸潤の判定動脈は後上膵十二指腸動脈の末梢部および後下膵十二指腸動脈とするのが妥当かも知れない．要は読影している血管が膵組織といかなる立体的位置関係を保ちつつ中枢側から末梢へと至るかを熱知することに尽きるのである．

門脈浸潤状況を予測するために，上腸間膜静脈と門脈本幹のX線像上に示される形態を grade 1 から grade 3 までの3段階に分類してみたが，その結果，血管撮影上 grade 1 の正常型に属する例では開腹下の観察でもほとんど門脈浸潤はなく，他方血管撮影で grade 3 の両側しめつけ狭窄型および閉塞型に属した症例はすべて開腹時に門脈浸潤が証明された．しかしながら grade 2 の偏側圧迫狭窄型では実際の門脈浸潤状況を判定することは至難であった．この grade 2 の門脈像をさらに詳しく検討すると，その圧迫が明らかな狭窄像にまで及んでいるごとくみえる症例では確かに門脈浸潤を認めたが，中等度以下の偏側圧迫像を呈する例ではとりわけ門脈浸潤を推察することが困難であった．さりとてこれら門脈像を読影するにあたり，その所見が圧迫像にとどまっているか，あるいは狭窄像として示されるに至っているか，といった判定は客観性に乏しく，grade 2 の門脈像の形態をさらに細分化することは無意味であろう．

古くから Nebesar ら[8]や Boijsen ら[9]も指摘したように，慢性膵炎においても grade 2 と同様の門脈像を呈するものが少からずみうけられることからして，grade 2 の上腸間膜静脈および門脈の形態像は膵頭部癌病巣自体の浸潤による変化のみならず，その随伴性膵炎に付随した変化または単なる膵腫瘤による圧迫としてでも表現されることが十分推測されるのである．従って，血管撮影で示される門脈の形態は，Tylén[10]の述べるごとく必ずしも病巣の性質を示唆するものではなく．強いていえば本稿で示した grade 1 と grade 3 の門脈像を呈する膵癌確診例に対してのみ，例えばその病巣が門脈温存術式下に切除できるか否かなどの指標に利用しうるものと考えている．

かつてより，膵癌における門脈浸潤の有無は，その切除可能性を極めて高率に左右する因子として各種画像診断学的におおかたの注目を集めてきた．例えば US においては，膵癌病巣自体も低エコーレベルの病巣として直接的に描出できるので，門脈像と腫瘍像の両者の相対的位置関係において映像を解析できるのが魅力であり，ことこの門脈浸潤の有無に関しては US

は血管撮影に優るとも劣らぬすぐれた診断能を有しているとの印象を深めている[11]．しかし，薬理学的上腸間膜動脈撮影などで示される門脈像は，上腸間膜静脈から門脈への主幹レベルのみならず上腸間膜静脈の分枝レベルまでもある程度描出可能であり，またこれら門脈系の全体像が一平面画像上に明示されることから，USやCTより門脈浸潤の範囲・拡がりを理解しやすく，依然として血管撮影像は門脈合併切除術式などの適応に直結する欠かせぬ情報源ともなっていることを強調したい．

膵後組織への膵癌浸潤を予知する上にCTは血管撮影以上に有用である．とくにcontrast studyをも併用するなどして，門脈のみならず同時に下大静脈や大動脈およびその主要分枝への病巣進展，さらには尾側膵管拡張状態とか，一塊となったリンパ節腫大などまでが膵癌病巣と共に描出されるのがCT像の特徴であり[12]，かく血管撮影と相補的に示されれる情報は誠に貴重である．いずれにせよ，膵癌の病態を術前に予め理解するにはこれら各種画像診断法の総合的把握が必須となる．

肝転移や腹膜播種などの遠隔転移の状況把握は必ずしも血管撮影では十分ではなかった．肝転移巣の診断率が57%と低率であったのは，膵癌は主病巣自体が乏血性であるので肝転移巣もそれに似て描画されにくいことによると思われる．諸家の血管撮影による膵癌肝転移診断率をみても，Fredensら[13]50%，Goldsteinら[14]67%，Mackieら[15]46%などにとどまっている．加えるに，自験例の肝転移随伴例の多くはUSやCTであらかじめその存在診断がなされているため，さらにはこれら症例の大半は主病巣の膵外直接進展もまた高度で切除可能性に乏しいことなどもあって，その存在を精査すべく選択的固有肝動脈撮影やinfusion hepatic angiography[16][17]などを省略したことにも原因しているのかも知れない．ちなみにRöschら[17]は転移性肝癌68例を対象にinfusion hepatic angiographyをも施行することにより97%の診断率を得ている．しかし氏らのfalse negative 2例のうちの1例は膵頭部癌であり，また乏血性肝転移巣8例中2例はinfusion hepatic angiographyを付加しても診断的向上はみられていない．膵癌における肝転移巣の診断は血管撮影の前に施行されるUSやCTなどの画像診断法に大巾に依存するのも方法で，あくまで病巣の直接浸潤状況とか腫瘍の生物学的性質[18][19]などを察知するところに血管撮影の他方の追随を許さない醍醐味が潜んでいるように思われる．

病巣の直接進展よりみた膵頭部癌の肉眼的進展度は，主として病巣と膵固有被膜，門脈系，膵周辺組織との位置関係を基盤に，外科治療面から以下の3群に大別されよう．進展度Iの膵内限局型は病巣が膵実質内にとどまるもの，進展度IIの膵固有被膜浸潤型は膵前方被膜や膵後結合織などまでに浸潤がとどまるもの，進展度IIIの膵周辺組織浸潤型は肝十二指腸間膜，腸間膜，下大静脈をはじめとする膵後組織，胃や結腸などに浸潤が及ぶものである．これら進展度分類の中での門脈浸潤の位置づけはどうかというと，著者らは“膵頭部組織に密着した門脈壁とくにその外膜は膵被膜と同等のレベルのものとして評価する”という外科的視点に立脚して病巣進展を理解している．すなわち，門脈浸潤に限ってみるならば限局性の門脈側壁への浸潤は進展度IIに属し，これら症例に対しては門脈合併切除を施すことによってのみはじめて治癒的切除も可能であると考えている．一方，全周性の浸潤とか膵頭密着部を越えた広範囲の浸潤，さらに門脈内腫瘍栓塞の形成などは進展度IIIと位置づけている．教室で積極的に門脈合併切除を施行しているゆえんは，門脈周囲リンパ節を含む膵周囲軟部組織の郭清をen blocに行う[20]という第一義に加えて，この門脈側壁浸潤に関する上述したごとき私見に基づいているのである．

かねてより著者らは膵癌進展を動脈撮影像から理解すべくGroup分類を提唱してきた[5][21]．しかし最近は上述したごとく膵癌治療成績向上にむけて血管合併切除術式を採用しており，かかる新しい外科治療に即した形でいまいちど膵癌血管像を再整理する必要性に迫られるに至った．すなわち拡大術式を基にした病巣直接進展を意識し，また血管撮影で描画される膵頭部内外動脈枝の浸潤所見の有無と門脈系の形態像が病巣の各方向への膵外進展の有無と程度をかなり反映していた結果をふまえ，新たにvascular extension IからIIIまでの3段階に分類したのである．

このvascular extension分類に従って開腹時の遠隔転移随伴率をみたところ，血管像よりみた膵内限局型ともいうべきvascular extension Iでは，肝転移ならびに腹膜播種随伴例はないものの組織学的リンパ節転移はすでに67%に認め，膵癌手術における拡大リンパ節郭清の重要性を暗示していた．また同じく血管像よりみた膵固有被膜浸潤型のvascular extension IIおよび膵周辺組織浸潤型のvascular extension IIIについてみると，腹膜播種はかかる進展度に相応してそ

の随伴率が高くなるのに対し，肝転移は必ずしも密に相関しないことが示唆された．一般に悪性腫瘍の発育浸潤性格は血管撮影上その主病巣周辺動脈の壁自体の映像に反映され，そしてそれが更に肝転移または腹膜転移様式とも密に相関していることを他誌で報告[18)19)]してきたが，膵頭部癌のみを対象とした場合のこの点に関する考察は引き続き第II編でとりあげる．

膵癌の血管撮影所見と病巣切除可能性，術後遠隔成績との関連を考察した文献は少くない．Tylén ら[22)]は，膵内動脈枝までに浸潤所見が限局したものや腫瘍血管のみが描画された60例では切除率40%で，切除例25例中14例までが1年以上生存したと報告している．しかし，これら病巣切除はすべて門脈温存術式下になされたものであろうが，このうち門脈系への所見—そのほとんどは圧迫像—を伴っていたものは同所見を伴わないものに比較し遠隔成績で劣っていたとも述べている．また氏らの胃十二指動脈に所見を認めた26例では切除率23%であり，該動脈枝上に示される浸潤所見は切除可能性における border line であろうと位置づけている．氏らのこの成績はかつての著者らの Group 分類[5)21)]を基盤にした考え方の妥当性を概ね支持している，一方，Mackie ら[15)]は膵内動脈枝における浸潤所見の有無と病巣切除可能性とはかなずしも対応するものではなく，むしろ血管撮影像の意味するところは，膵外動脈枝や門脈系への浸潤所見，明確な腫瘍血管などが明示されたときにのみ，その病巣が切除不能であることを示唆するものであると論じている．

病巣切除後の遠隔成績をみるに，標準術式下になされた症例を対象とする限りにおいて vascular extension I と II との2年生存率の間には著明な差は示されなかった．しかしいずれも vascular extension III のそれに比較し明らかに好成績であった．この vascular extension III に属する症例は全般的に予後不良で，拡大リンパ節郭清を含む門脈合併膵全摘などの拡大手術を施行しても不満足に終っている[7)]．もしかかる拡大手術々式が膵癌治療成績向上に貢献するとすれば，それは vascular extension I と II に対してであろうとの印象を深めている．

V．結　語

膵頭部癌95例の術前血管撮影像を，開腹下に確認した病巣の膵外進展状況，切除可能性，術後遠隔成績などとの関連で解析し，以下の事実を明らかにした．

1）病巣の膵外直接浸潤の有無については，前方進展としての膵前方被膜浸潤や上方進展としての肝十二指腸間膜浸潤は術前の血管像から90%内外の正診率でもってかなり的確に把握された．しかし，下方進展としての腸間膜癌脚形成や後方進展としての膵後組織浸潤に関してはその成績は不満足であった．

2）門脈浸潤については，門脈造影で示される門脈の形状から grade 1 の正常型，grade 2 の偏側圧迫狭窄型，grade 3 の両側しめつけ狭窄型または閉塞型に分類し開腹所見と対比した．その結果，grade 1 や grade 3 のものは実際の門脈浸潤の有無をよく反映していたものの，grade 2 に属する例ではその浸潤の有無と程度を的確に判定しえなかった．

3）遠隔転移巣の血管撮影による診断に関して，肝転移は開腹時有所見例の57%の例にしか同定できず，腹膜播種に至ってはその診断率は25%にとどまった．肝転移診断率の低いのは撮影法にも問題があるように思えた．

4）以上より，膵頭部癌の膵後組織浸潤や肝転移，リンパ節転移に対しては CT などを，門脈浸潤ならびに膵尾側方向への膵内進展に対しては US などを，そして十二指腸浸潤に対しては十二指腸内視鏡などを，それぞれ重視する decision tree に基づいた綜合診断体制の必要性が改めて認識された．

5）膵頭部癌の病巣直接進展度を，膵内外動脈枝と門脈系とに示される浸潤性所見から新たに再整理して3段階に分類した．各群別に病巣切除可能性を検討したところ，膵頭部囲繞動脈枝に浸潤所見が及ばずかつ grade 1 の門脈像を呈するもの（vascular extension I）では全例切除可能であり，膵頭部囲繞動脈枝までに所見がとどまりかつ grade 1 ないし 2 の門脈像を呈するもの（vascular extension II）では切除率72%であった．他方，膵頭部周辺動脈枝にまで浸潤像が及んでいるかまたは grade 3 の門脈像を呈するもの（vascular extension III）では切除率は23%にすぎなかった．

6）遠隔成績をみるに，vascular extension I や II に属するものは vascular extension III に属するものに比較し長期生存が期待できた．膵癌治療成績向上にむけての拡大リンパ節郭清，膵全摘，門脈合併切除などの拡大術式はむしろ vascular extension I と II に対して適応されるべきものであろう．

文　献

1) Michels, N.A.: Blood supply and anatomy of the upper abdominal organs with a descriptive atlas. Philadelphia, J.B. Lippincott Co., 1955, p 353—513

2) Braasch, J.W. and Gray, B.N.: Technique of

radical pancreatoduodenectomy with consideration of hepatic arterial relationships. Surg Clin North Am **56**：631—647, 1976

3) Suzuki, T., Kuratsuka, H., Uchida, K., et al.: Carcinoma of the pancreas arising in the region of the uncinate process. Cancer **30**：796—800, 1972

4) Sato, T., Saitoh, Y., Noto, N., et al.: Follow-up studies of radical resection for pancreaticoduodenal cancer. Ann Surg **186**：581—588, 1979

5) Suzuki, T., Kawabe, K., Imamura, M., et al.: Survival of patients with cancer of the pancreas in relation to findings on arteriography. Ann Surg **176**：37—41, 1972

6) 三好敦生, 植木敏幸, 才津秀樹ほか：膵頭部領域癌の血管造影像について. 胃と腸 **15**：1349—1356, 1980

7) 鈴木 敞, 真辺忠夫, 谷 友彦ほか：膵全摘術の妥当性—手術成績の面から—. 胆と膵 **2**：327—333, 1981

8) Nebesar, R.A. and Pollard, J.J.: A critical evaluation of selective celiac and superior mesenteric angiography in the diagnosis of pancreatic disease, particularly malignant tumor: Facts and "artifacts". Radiology **89**：1017—1027, 1967

9) Boijsen, E. and Tylén, U.: Vascular change in chronic pancreatitis. Acta Radiol **12**：34—48, 1972

10) Tylén, U.: Accuracy of angiography in the diagnosis of carcinoma of the pancreas. Acta Radiol **14**：449—466, 1973

11) 宮下 正, 鈴木 敞, 内田耕太郎ほか：膵臓に対する術中超音波検査. 日外会誌 **82**：1104—1108, 1981

12) 内藤厚司, 鈴木 敞, 戸部隆吉：CT 像にみる膵癌の進展度. 日膵研プロシーディングス **11**：10—11, 1981

13) Fredens, M., Egeblad, M. and Holst-Nielsen, F.: The value of selective angiography in the diagnosis of tumors in pancreas and liver. Radiology **93**：765—769, 1969

14) Goldstein, H.M., Neiman, H.L. and Bookstein, J.J.: Angiographic evaluation of pancreatic disease. Radiology **112**：275—282, 1974

15) Mackie, C.R., Lu, C.T., Noble, H.G., et al.: Prospective evaluation of angiography in the diagnosis and management of patients suspected of having pancreatic cancer. Ann Surg **189**：11—17, 1979

16) Kaude, J., Jensen, R. and Wirtanen, G.W.: Slow injection hepatic angiography. A comparison with a high injection rate. Acta Radiol Diag **14**：700—711, 1973

17) Rösch, J., Freeny, P., Antonovic, R., et al.: Infusion hepatic angiography in diagnosis of liver metastases. Cancer **38**：2278—2286, 1976

18) Suzuki, T., Imamura, M., Tamura, K., et al.: New role of angiography in management of malignant tumors in the body of the pancreas. Gastroent Jpn **14**：467—474, 1979

19) 谷 友彦, 鈴木 敞, 戸部隆吉：血管撮影像よりみた癌の病態論的考察—膵癌・肝癌治療の立場より. 日消病会誌 **79**：83—92, 1982

20) Fortner, J.G., Kim, D.K., Cubilla, A., et al.: Regional pancreatectomy: En bloc pancreatic, portal vein and lymph node resection. Ann Surg **186**：42—50, 1977

21) Suzuki, T., Tani, T. and Honjo, I.: Appraisal of arteriography for assessment of operability in periampullary cancer. Ann Surg **182**：66—71, 1975

22) Tylén, U. and Arnesjö, B.: Resectability and prognosis of carcinoma of the pancreas evaluated by angiography. Scand J Gastroent **8**：691—697, 1973