日消外会誌　15（7）：1269～1273，1982年

症　例

術前診断しえた小児胆嚢捻転症の1例

八千代病院外科
梛野　正人　　七野　滋彦　　佐藤太一郎
加藤　岳人　　金井　道夫

A CASE OF VOLVULUS OF THE GALL BLADDER DIRECTED BY US-GUIDED CHOLECYSTOGRAPHY IN A NINE-YEAR OLD CHILD

Masato NAGINO, Shigehiko SHICHINO, Taichiro SATO, Taketo KATO and Michio KANAI
Department of Surgery, Yachiyo Hospital

索引用語：胆嚢捻転症，超音波ガイド下胆嚢穿刺造影

はじめに

胆嚢捻転症は本邦においては1932年横山[1]が第1例を報告して以来現在まで約100例余りに及ぶと思われるが，その多くは高齢者女子に発生し，小児に発生することは極めてまれである．最近われわれは9歳男子に発生した本症を超音波ガイド下胆嚢穿刺造影により術前診断しえたので，若干の文献的考察を加えて報告する．

症　例

9歳，男児

主訴：上腹部痛，呕吐

家族歴，既往歴：特記すべきことなし．

現病歴：昭和56年8月6日夜，突然腹痛及び呕吐をきたしたため，8月7日某医を受診し治療を受けるも腹痛軽減しないため，同日夜当院受診し入院となった．

入院時現症：体格，栄養中等度．貧血，黄疸を認めず．体温37.8℃，血圧132/88，脈拍108/分．胸部理学的所見異常なし．腹部は平担であるが，心窩部から右季肋部にかけて著明な圧痛及び抵抗を認めた．腸雑音はやや減弱していた．

入院時検査所見（**表1**）：白血球数が9,400と軽度上昇し，核の左方移動が認められ，CRPが2＋である以外は特に異常は認められない．

入院後経過：入院翌日，超音波断層を施行した．**図1a**は正中矢状方向断層，**図1b**は右肋骨弓下断層である．胆嚢は著しく腫大し，胆嚢壁が全周性にかつほぼ均等に肥厚しており，その厚さは約8mmであった．胆嚢内部のエコーは全くフリーであり，結石及びdebrisの所見は認められなかった．また，正中矢状方向断層で胆嚢が認められることから，胆嚢は正中方向へ偏位していると考えられた．その他胆道系，肝，膵に異常は認められなかった．同日施行したCT（**図2**）でも胆嚢が著しく拡張しているのがよくわかるが，壁の厚さに関してははっきりした情報が得られなかった．以上の検査から，われわれは急性胆嚢炎を疑がったが，腹痛は鎮痛剤を使用する程でなく呕吐も入院後一度も認められないこと，炎症所見が軽度なことから，点滴と抗生剤投与にて経過を観察することとした．8月10日，IVCを施行したが胆嚢は造影されなかったので超音

表1　入院時検査成積

Hb	13.4g/dl	α_1	6.7%
Ht	38.7%	α_2	12.4%
RBC	452万	β	7.4%
WBC	9400	γ	9.8%
Plate	36.3万	Na	141mEq/l
TTT	1.1u	K	3.8mEq/l
ZTT	4.8u	Cl	97mEq/l
T.chol	149mg/dl	BUN	11.9mg/dl
ALP	16.6u	Creatinine	0.53mg/dl
GOT	23u	CRP	2＋
GPT	14u	ESR	2/1時間
LDH	421u		8/2時間
T.Bil	0.8mg/dl	Amylase	147u/dl
LAP	166u	Urine	
ch-E	0.82⊿pH	Prot	(－)
γ-GTP	19mu/ml	Sug	(＋)
T.P.	6.5g/dl	RBC	(－)
alb	63.4%	WBC	4～5/1

図1　腹部超音波断層
胆嚢壁が全周性にかつ，ほぼ均等に肥厚している．
内部エコーは全くフリーである．

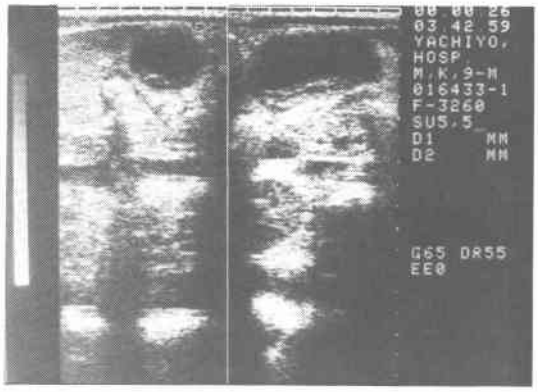

a（正中矢印方向断層）　b（右肋骨弓下断層）

図2　腹部CTスキャン

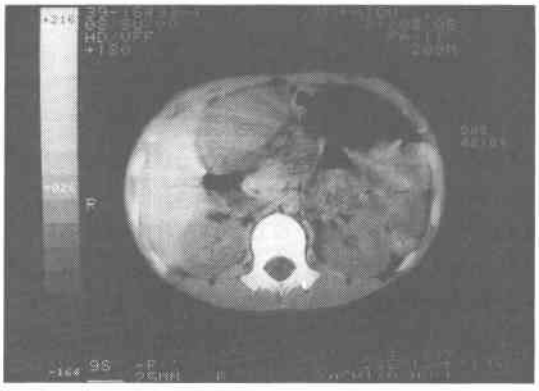

胆嚢が著明に腫大しているのがよくわかる．

波ガイド下胆嚢穿刺造影を施行した．穿刺は22G針を用いて右肋間より経肝的に施行した．造影に先だって吸引した胆汁は黒色血性であり，細菌培養は陰性であった．**図3**は60%ウログラフィンを注入後，2～3度体位変換したのちほぼ仰臥位で撮影したものであるが，胆嚢は頚部で肝床と一部付着するのみで正中側に大きく遊離偏位しているのが認められる．胆嚢内腔は全く平滑であり，結石，凝血その他浮遊物等は認められない．**図4**は強い第1斜位で撮影したものであるが，捻転のために胆嚢管が次第に細くなり閉塞しているのがわかる．念のため胆嚢収縮剤を投与したが，胆嚢の大きさは変わらず，造影剤の排出も認められなかった．以上より，胆嚢捻転症と診断し8月11日手術を施行した．

図3　超音波ガイド下胆嚢穿刺造影（仰臥位正面）
胆嚢は正中側に大きく遊離偏位している．

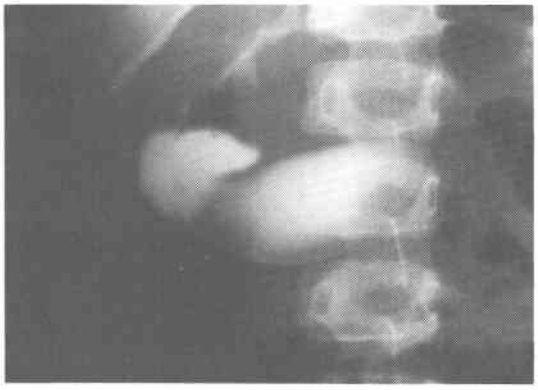

図4　超音波ガイド下胆嚢刺造影（仰臥位第1斜位）
矢印は捻転のため次第に細くなり閉塞している胆嚢管を示している

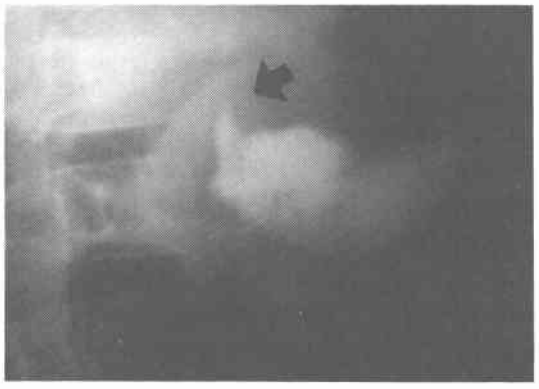

手術所見：上腹部正中切開にて開腹すると腹腔内には暗黒色の胆汁様でやや膿性の腹水が少量認められた．胆嚢は暗黒色壊死状であるが穿孔は認められなかった．胆嚢は正常の肝床部との固定は認められず，頚部から胆嚢管にかけてわずかに肝と付着するのみであり，頚部で反時計方向に360度捻転していた．胆嚢周囲の十二指腸，大網に膿被膜者明であったが，癒着は軽度であり，容易に胆嚢摘出術が施行された．

摘出標本（**図5**）：摘出した胆嚢は表面暗黒色を呈し，大きさ7.0×4.5cmで，胆嚢壁は浮腫状に肥厚していた．胆嚢の内容は黒赤色粘調な胆汁であり，結石，胆砂などは認められなかった．

病理組織所見：組織学的には胆嚢壁は出血，静脈の拡張といった循環障害の所見に，好中球主体の炎症性細胞浸潤の加わった出血性胆嚢炎の像を呈していた．

図5　摘出標本（左が底部）



表2　胆嚢捻転症本邦報告例（含自験例）

	♂	♀	不明	計
0～9才	3	1		4
10～19	5			5
20～29	1			1
30～39	1	2		3
40～49	1	1		2
50～59	3	5		8
60～69	3	16		19
70～79	7	36	1	44
80～89	1	17		18
90～99		3		3
不明			4	
計	25	81	5	111

男女比　1：3.2，男性平均年齢　46.6才
女性平均年齢　72.4才，全平均年齢　64.0才

術後経過：術後7～10病日頃，低蛋白のためと思われるマヒ性イレウスの状態となったが，術後31日目に全治退院した．

考　察

本症は比較的まれな急性外科的胆道疾患の一つであるが，高齢化の進む今日増加傾向にあるといわれている．欧米では約250例の報告[2]があるが，本邦ではわれわれの集計した限り自験例も含めて111例が報告されている（**表2**）．本邦の最年少者は4歳の女児[3]で，最高齢者は95歳の女子[4]であった．男女比は1：3.2と圧倒的に女子に多い．表のように男性は全年齢層にほぼ均等に発症しており，その平均年齢は46.6歳であるのに対し，女性は60歳以上が約90％を占めており，平均年齢も72.4歳であり男女間に著しい差が認められた．なお，全平均年齢は64.0歳であり，全体としてみると高齢者しかも女子に多い疾患といえる．また，15歳以下の若年者例は，**表3**のように自験例も含めてわずかに9例を数えるのみである．若年者例に限ると男8例，女1例と圧倒的に男子に多く発症しているのは興味深い．

本症の発症に関しては種々の要因が挙げられている．本症が発生するには胆嚢が異常可動性を有すること，すなわち，臨床上『遊走胆嚢』の名称で呼ばれている移動性胆嚢の存在することが必要である．Gross[12]によれば，この遊走胆嚢には2つの型があり，I型は胆嚢前壁と肝下面との間に腹膜二重壁を形成するもの，II型は胆嚢が肝下面に付着しておらず，単に胆嚢管が茎柄となっているにすぎないもので，自験例はI型であった．他方，Brewer[13]によればこのような遊走胆嚢は剖検時の5％にも認められたとされているか

表3　15歳以下の胆嚢捻転症本邦報告例

報告者	報告年	年・性	発症時	術前診断	胆嚢捻転方向・度	転帰
① 緒　方[5]	1959	15・♂	?	慢性胆嚢炎	時計 360°	治
② 加　藤[6]	1965	14・♂	?	急性腹症	時計 180°	治
③ 佐々木[7]	1966	14・♂	夕食後	胆汁性腹膜炎	時計 180°	治
④ 佐久間[3]	1967	4・♀	?	穿孔性腹膜炎	時計 180°	治
⑤ 柘　植[8]	1968	13・♂	屈曲位で作業中	胃潰瘍穿孔	反時計 180°	治
⑥ 塩　田[9]	1977	6・♂	夕食後	急性胆嚢炎	時計 360°	治
⑦ 渡　辺[10]	1978	13・♂	屈曲位で作業中	胃十二指腸潰瘍穿孔	反時計 180°	治
⑧ 尾　崎[11]	1978	6・♂	?	穿孔性虫垂炎	時計 180°	治
⑨ 自験例	1981	9・♂	夕食後	胆嚢捻転症	反時計 360°	治

表4　胆嚢捻転症術前診断（除自験例）

胆嚢炎・胆石症	32
虫垂炎（含穿孔）	21
急性腹膜炎	22
急性腹症	15
胃十二指腸潰瘍穿孔	7
イレウス	4
卵巣嚢腫茎捻転	3
盲腸周囲膿瘍	1
不　明	5
計	110

ら，単に遊走胆嚢が存在するだけでは本症は発症しえず，他の因子が加わることが必要である．小児例では単に胆嚢の先天的異常のみが重要な因子と考えられるが，高齢者例では加齢による弾力線維の減少薄弱化，亀背，るい痩などにより，胆嚢の可動性が増大し，これに突然の体位変換，隣接臓器の蠕動亢進などの直接的誘発因子が加わって発症すると考えられている．

本症の捻転方向に関しては，自験例も含めた本邦報告111例では，時計方向63例（57%），反時計方向28例（15%），不明20例（18%）となっており時計方向が多い．時計方向の捻転には胃十二指腸，反時計方向には横行結腸の蠕動亢進が関係するという報告[14]がある．捻転度に関しては，180度以下の不完全捻転から180度以上1080度までの完全捻転に分けられるが，上記111例では不完全捻転3例（3%），完全捻転93例（84%），不明15例(13%)であり，最も多いのは360度捻転であった．

本症の症状として，突然始まる激烈かつ持続性の上腹部痛，悪心呕吐，腫瘤触知などがあげられるが，特有な症状に欠けるためその診断は非常に困難である．**表4**は，自験例を除いた本邦報告110例の術前診断であるが，多くは胆嚢炎，胆石症，虫垂炎などの診断で開腹され術後にはじめて本症であることが確認されたものばかりであり，術前診断を下しえたのは本邦ではわれわれが最初であると思われる．Retrospectiveに考えると，入院翌日に施行した超音波断層にて認められた胆嚢壁の著明な肥厚，フリーな内部エコー，胆嚢の正中への偏位などの所見から，この時点で診断が下せたのではないかと反省している．結局，われわれは超音波ガイド下胆嚢穿刺造影にて診断を確実なものとしたわけだが，1）本症の胆嚢はその大部分が肝下面から遊離しているため，経肝的に穿刺針を進めていっても一度針が腹腔内に出てから胆嚢に入る可能性が大きい，2）壊死のため胆嚢壁は非常にもろくなっていることなどから，胆嚢穿刺造影を施行する際には穿刺後に胆嚢穿孔をおこし重篤な胆汁性腹膜炎をおこす危険性が大であることを充分認識しておく必要があると思われた．われわれの症例が示すように，超音波断層及びCT，とくに超音波断層は本症の診断にきわめて威力を発揮すると考えられ，今後，本症の診断は超音波断層にて可能になるのではないかと期待している．

本症の治療に関してはすみやかに胆嚢摘出術が施行されるべきであり，解剖学的変化より手術はきわめて容易である．本症の手術死亡例は本邦報告111例中10例であったが，死亡例の大部分は以前の報告例であり，術中術後の管理の発達した今日では，よほどの重篤な合併症がない限り予後は良好である．

結　語

1）超音波ガイド下胆嚢穿刺造影にて小児には極めてまれである胆嚢捻転症を術前に診断しえた．

2）超音波断層は胆嚢捻転症の診断に非常に有効であると思われた．

文　献

1）横山成治：捻転症（睾丸・盲腸・胆嚢）三題．日外会誌　33：719，1932

2）Echave, V. and Hampson, L.: Volvulus of the gallbladder. Can J Surg 18：439—441，1975

3）佐久間崇，若林利重，斉藤慶一ほか：先天性総胆管拡張症に合併した胆嚢捻転症の1例．日臨外医会誌　29：340，1967

4）安部俊一，赤坂嘉宣，高橋英秋ほか：95歳の胆嚢捻転症の1治験例．日臨外医会誌　85：777—778，1974

5）織方保之，原沢高義，山路武彦ほか：胆嚢捻転症の1治験例．臨と研　36：675—676，1959

6）加藤丈太郎：胆嚢捻転症の1例．名古屋市大医会誌　15：692，1965

7）佐々木弘，菅野成弘，高橋真二ほか：胆嚢捻転症の3例．外科　28：437—443，1966

8）柘植更一，大森勝寿，比嘉恒治ほか：小児胆嚢捻転症の経験—本邦本症報告例の統計的観察—．外科　30：760—766，1968

9）塩田隆三，松田香苗，野村義信ほか：胆嚢捻転症の2例．日外宝　45：319—323，1976

10）渡辺英夫，高橋正泰，川口吉洋ほか：遊走胆嚢における軸捻転症の臨床的考察．日消外会誌　11：65，1978

11）尾崎行男，尾崎健一，井上雅勝ほか：小児胆嚢捻転症の1例．小児外科　11：1428—1430，1979

12）Gross, R.E.: Congenital anomalies of the gall-

bladder. Arch Surg **32** : 131—162, 1936
13) Brewer, G.E. : Preliminary report on surgical anatomy of the gallbladder and ducts from an analysis of one hundred dissection. Ann Surg **29** : 721—730, 1899
14) Carter, R. and Thompson, R.J. : Volvulus of the gallbladder. Surg Gynec Obstet **116** : 105—108, 1963