日消外会誌　15（9）：1485～1490，1982年

症　例

食道原発悪性黒色腫の1手術例

徳島大学医学部第2外科
島田　良昭　原田　邦彦　佐尾山信夫
谷木　利勝　曽我部仁史　大嶺　裕賢
井上　権治
同　第1病理
伊井邦雄　桧沢一夫

AN OPERATIVE CASE OF PRIMARY ESOPHAGEAL MALIGNANT MELANOMA

Yoshiaki SHIMADA, Kunihiko HARADA, Nobuo SAOYAMA, Toshikatsu TANIKI, Hitoshi SOGABE, Yuken OMINE and Kenji INOUE
Second Department of Surgery, The University of Tokushima, School of Medicine
Kunio II and Kazuo HIZAWA
First Department of Pathology, The University of Tokushima, School of Medicine

索引用語： Junctional activity, Melanoma in situ, 食道広範切除

はじめに

食道に発生する悪性黒色腫は非常に稀な疾患であり，欧米では，Kreuser[1]によれば1906年 Baur[2]の報告以来1979年までに65例（本邦例4例を含む）であり，本邦では現在までに25例報告されているにすぎない．最近われわれは食道原発の悪性黒色腫の1例を経験し，手術を行い良好な経過を得えたので，その臨床像，組織像を紹介するとともに若干の文献的考察を加えて報告する．

症　例

患者：54歳　男性　会社員

主訴：嚥下困難

家族歴，既住歴：特記すべきことなし

現病歴：昭和56年5月頃より固形物の嚥下困難および前胸部重圧感が出現し，6月，某医にて食道造影を行い，食道癌を疑われ手術のために7月当科に紹介された．

入院時現症：体格中等度，栄養良好，貧血，黄疸はなく，頚部，腋窩および鼡径部リンパ筋は触知せず．口腔，眼球，肛門，直腸粘膜および皮膚に色素沈着は認めず．胸腹部に理学的に異常所見を認めなかった．

入院時検査所見：血清蛋白7.3g/dl Alb. 4.3g/dl と良好であり，その他一般検血，検尿，肝機能，腎機能および血清電解質には異常を認めなかった．

食道造影所見：下部食道に大きさ約4×3 cmの陰影欠損があり，境界明瞭で表面は蜂窩状の模様を呈していた．腫瘤部食道は紡錘型に拡張していたが，食道壁は全体的に弾力的で滑らかな印象をうけた（図1）．

食道内視鏡所見：上門歯列より35cmの部位に隆起性の腫瘤があり，境界は明瞭であり，表面は平滑で光沢があり，やや淡褐色調を呈していた．周囲の食道粘膜は軟かく異常は認められなかった．内視鏡は腫瘤部を通過して胃内への挿入は容易であった．

生検を行い，melanin色素を伴った未分化癌，あるいは悪性黒色腫疑いと診断された．

上記術前診断のもとに，昭和56年7月22日手術を施行した．

手術所見：右第6肋間にて開胸．胸水はなく，肺に異常所見はなかった．気管分岐部より約7 cm肛門側の食道に鳩卵大の比較的軟かい腫瘤を触れたが，壁外浸潤は認められなかった．しかし，110番リンパ節は転移性と思われる黒色の腫大を認めた．上腹部正中切開にて開腹．腹水はなく，肝，リンパ節などに転移を思わせる所見はなく，他の消化管に色素沈着は認められ

図1　食道造影所見

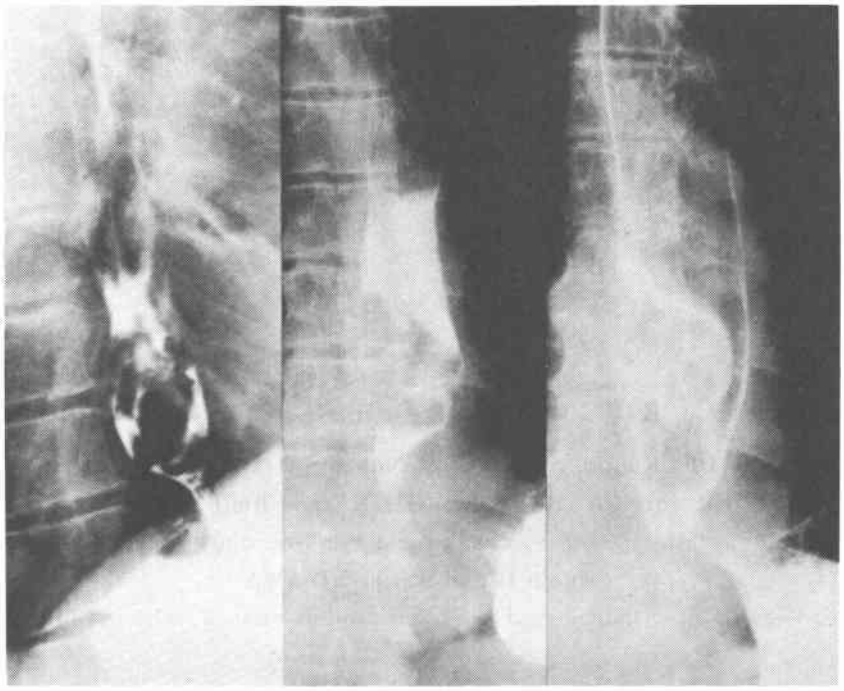

下部食道に大きさ約4×3 cmの蜂窩状陰影欠損があり，陰影欠損部を中心として食道の紡錘型拡張が認められる．

なかった．$A_0N_1M_0$と判断し，胸部食道，胃噴門部を切除した後，胃管を形成し，胸骨後経路にて胃管を挙上し，左頚部にて食道胃管吻合を行い，消化管を再建した．

切除標本肉眼所見：下部食道でE-C junctionから約2.5～4 cmの範囲に黒色調で内腔に突出した4個の腫瘍がみられた．最大のものは3.5×3.0×3.0cmで分葉結節状で，中央部に潰瘍を形成していた．そのほかに大きさ1.3×1.3×1.0cm，1.5×1.0×0.5cm，1.0×1.0×0.5cmと3個の腫瘍が隣接して認められた．腫瘍は弾性軟であり，境界は比較的明瞭であった．それとは別に，切除食道全体にわたり黒色を帯びた点状～斑状の色素斑が散在していた．しかしE-C junctionで明確に境されており，胃粘膜には肉眼的に異常には認められなかった(**図2 A**)．割面では，腫瘍は境界明瞭であり，ほぼ食道粘膜および粘膜下層に限局しており，筋層には達していなかった．色調はほぼ黒色であるが，灰白色調を呈する部も認められた(**図2 B**)．

病理組織学的所見：腫瘍組織は食道粘膜から粘膜下層にいたるまでの比較的表層にあり，散在性に潰瘍形成が認められた．腫瘍細胞の多くは多角形ないし紡錘形を呈し，多くは1個の明瞭な核小体と比較的豊富な胞体を有し，大小不同，多形性に富み，大部分充実状，胞巣状あるいは索状の配列を示した(**図3**)．多くの腫瘍細胞の胞体内には黒褐色の色素が認められ，これらはMasson-Fontana染色にて褐色～黒色を呈しmelaninn色素であることが確認された（**図4 A**)．しかし，場所によってはmelanin色素をまったく有さない腫瘍細胞も認められた．また，腫瘍部周辺の食道粘膜内に，悪性化した表皮細胞が基底層を越えて上皮内に移動している像，すなわちjunctional activityが認められた．一部粘膜下リンパ管に浸潤があり，110番リンパ節は組織学的にも転移が認められた．

腫瘍分布：腫瘍部の浸達度はsmまでの比較的表層性であったが，腫瘍部周辺以外にも切除食道全体にわたり，異型的なmelanocyteを混ずるjunctional activityが散見された（**図4 B**)．しかしE-C junctionを境にして胃粘膜には浸潤像あるいは異常所見は認められなかった（**図5**)．

上記の所見，すなわちjunctional activityのある

図2　切除標本肉眼所見

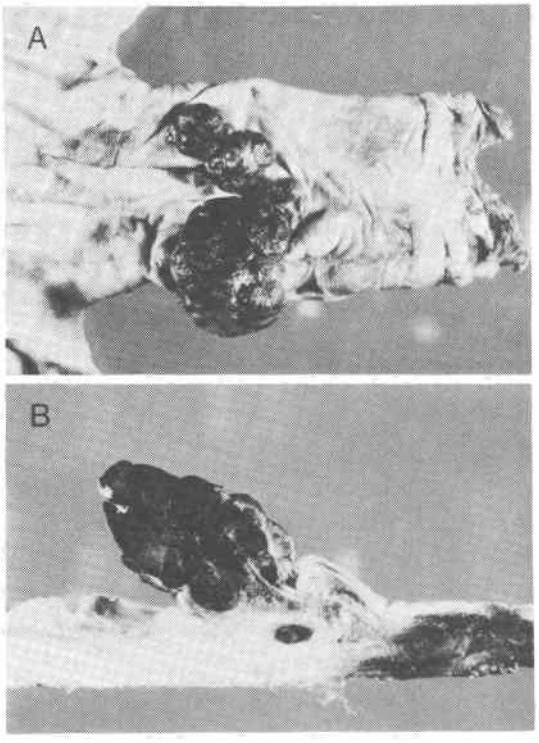

切除標本の全体（A），および最大腫瘍中央を通る割面（B）を示す．腫瘍はポリープ状に内腔に突出している．

図3　病理組織学的所見

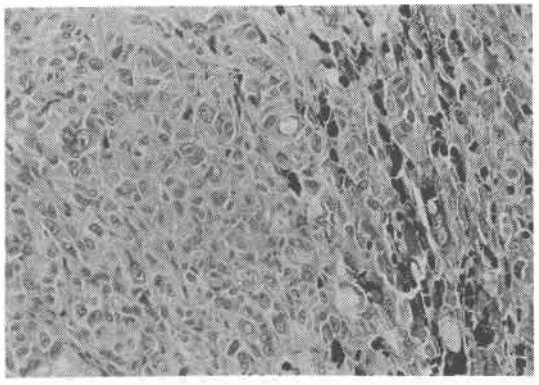

代表的組織像．腫瘍細胞の多くは大小の多角形，あるいは紡錘形で，多形性を示し，充実状，胞巣状，あるいは索状に配列し，胞体内に多～少量のmelanin色素を有するもの，有さないものが，混在している（H.&E. 染色，×450）

melanocyteの存在，melanin顆粒の存在，さらには皮膚，眼球，直腸肛門部など他の全身各臓器および組織に病巣がないことから，食道原発の悪性黒色腫と診断された．

術後経過：合併症は起こさず良好に経過し，術後6カ月を過ぎた現在，再発徴候は認められない．後療法

図4

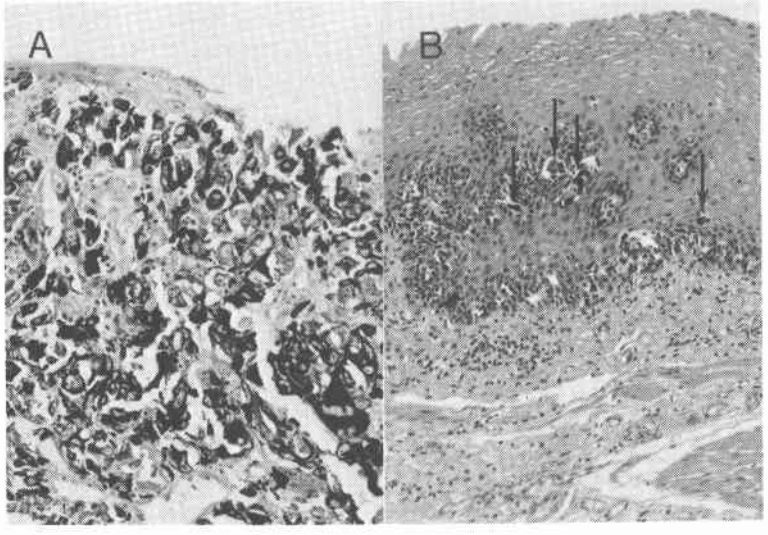

A（潰瘍形成部）：大部分の腫瘍細胞の胞体内に，豊富にmelanin色素がみられる．（Masson-Fontana 染色，×450）

B：腫瘍形成部から離れた，肉眼的に正常な粘膜内に見出されたjunctional activity．異型的なmelanocyte（矢印）が散見される．（H.&E. 染色×225）

図5　腫瘍および腫瘍細胞の分布図

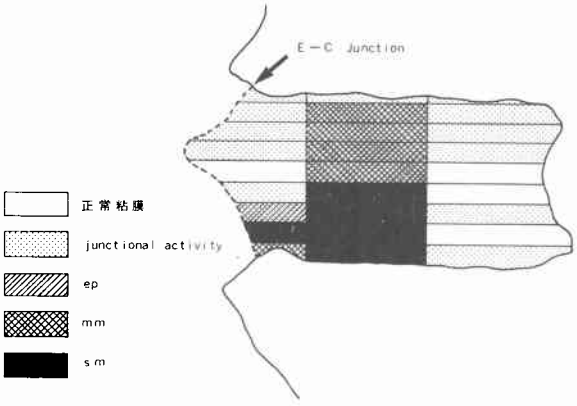

としてNocardia-CWSを用いた免疫療法を施行している．

考　察

発生学的にmelanocyteはneural crestに起源をもつ細胞であり，発生の過程で皮膚，毛嚢，ブドウ膜，脈絡膜，髄膜，黒質，鼻咽頭，口腔などに遊走してゆく[1]．したがって，これらの部に悪性黒色腫が発生することはよく理解できる．食道原発の悪性黒色腫に関しては，Stout[3]のごとく否定的な意見もみられる．しかし，1963年de la Pavaら[4]は剖検症例から100例をとり出し検索したところ，4例の食道粘膜基底層にmelanocyteを発見し，食道原発の悪性黒色腫が存在し得るとし，Tateishiら[5]も剖検症例50例中4例にmelanocyteを発見している．また，Picconeら[6]は食道全体にmelanosionを伴った悪性黒色腫を報告し，食道原発であることは確実であるとしている．

Allenら[7]は原発性食道悪性黒色腫の病理組織学的診断基準として，基底層における接合部変化(junctional change, junctional activity)，すなわち悪性化した表皮細胞が基底層をこえて上皮内へ移動している像が腫瘍の周辺に認められることをあげている．このjunctional activityは上皮接合部より悪性細胞が発生したという組織学的証拠とされている．しかし，Robertson[8]は腫瘍が大きい場合，あるいは潰瘍を形成している場合は，junctional activityが破壊されている可能性があり，必ずしもAllenらのいう診断基準を満たさなくても食道原発と診断できると述べている．実際Kreuser[1]は65例を検討し，junctional activityは全症例の40%しか認められなかったと報告している．

臨床的基準として，食道原発症例のもつ形態的特徴，他の部位に病巣がないことがあげられる．食道転移性の悪性黒色腫はさらにまれであり，1895年Spiegelberg[9]の報告以来，わずか9例しか報告されていない．本邦ではまだ報告例はない．われわれの症例ではjunctional activityの存在および臨床的所見より食道原発とした．

食道のmelanocyteの起源について，われわれの症例では切除食道全体にわたり，非連続性にmelanocyteが散在していたことは，胎生期の原腸形成期に外胚葉成分であるmelanin含有上皮が食道に迷入し，悪性黒色腫の母地となったと考えられる．さらに，そのmelanocyteに認められたjunctional activityは，それ自体腫瘍形成にいたるhigh potentialityを有しており，その一部が腫瘍化したものと考えられた．Fowlerら[10]のいうmelanoma in situの状態は本例にみられたjunctional activityに近いものと考えられた．また，本例にみられたmultifocus的腫瘍の発生は，ひとつの最大腫瘍からの粘膜内浸潤ではなく，非連続性に存在するjunctional activity，あるいは個々のmelanoma in situからの発生と考えられた．Assorら[11]も本例と類似した症例を報告しており，multifocus的発生に関して，同時的，非連続性に散在するmelanoma in situより起こったものと考察している．

現在までに内外において報告された食道原発の悪性黒色腫87例について検討してみると，本邦では文献的に検索した限りでは，われわれの症例を含めて26例，欧米では61例である[1]．男性61例，女性26例と男性に多く，年齢的には7～82歳で60歳代に最も多い．発生部位では中部～下部食道に約90%存在している（**表1**）．主訴は嚥下困難であり，特に固形物の通過が悪いとの訴えが多い．しかし本症は食道癌のように全周性におよぶことは少ないこと，周囲の食道粘膜の伸展性は良く保たれている[12]ことより，一時的に症状の消失をみることがある．

診断は食道造影，内視鏡検査，生検による．食道造影ではポリープ状の隆起性腫瘤で，表面は不規則な蜂窩状の模様を呈し，腫瘤部食道の限局性拡張がみられ比較的軟かい印象をうける[13]．内視鏡検査で注意すべき点は，腫瘤自体の色調が褐色～黒色を呈するとは限らず光源による反射，腫瘤の深さなどでかなり淡く見えることである．さらにAllenら[7]は，本症の約半数はmelanin色素を欠いていると述べている．確定診断は生検によるとされているが，同一腫瘤内でも場所によって異なった組織像を示すことがあり，特にmela-

表1 年齢別，部位別頻度

年令別頻度

年令	症例数 本邦	症例数 欧米	計
0～	0	1	1
10～	0	0	0
20～	0	0	0
30～	0	1	1
40～	4	3	7
50～	9	20	29
60～	10	22	32
70～	3	13	16
80～	0	1	1
計	26	61	87

部位別頻度

部位	症例数 本邦	症例数 欧米	計
Upper	1	5	6
U～M	1	1	2
Middle	9	19	28
M～L	4	13	17
Lower	11	21	32
不明		2	2
計	26	61	87

U: Upper, M: Middle, L: Lower,

nin色素を欠く部分では未分化癌，各種肉腫との鑑別が困難となる．

予後は非常に悪く，早期にリンパ行性，血行性転移を引き起すために，平均生存期間は約7カ月であり，大部分が2年以内に死亡している．しかし，松原ら[14]の1例が10年以上生存しており，Pomeranzら[15]も6年半生存した1例を報告している．いずれも$A_0N_0M_0$であり，Stage Iのものは適切な切除により予後は充分に期待できると考えられる．

治療は他の悪性腫瘍と同様に外科的切除が唯一の手段である．しかし，われわれの症例のようにjunctional activityが肉眼的正常域にも広く散在していたことは，それ自体が腫瘍形成にいたるhigh potentialityを示すもの，さらにはmelanoma in situの状態である可能性を考慮すれば，食道の切除範囲の決定に関し，術前および術中のmelanocyteの分布状態について，より広範囲な検索が必要と思われた．本例は術後まだ6カ月であり，再発もなく良好に経過しているが，遺残食道，咽頭部などに断端再発とは異なった形式で本腫瘍の発生の可能性があると考え，厳重なfollow upをしている．放射線療法は効果を期待できないとされている[13]が，本邦例では一部に効果ありとしている症例もみられた[16][17]．免疫化学療法は，1970年の国際メラノーマ研究セミナー[18]において，皮膚原発のものでは，Hydroxyurea 24%，Imidazol Carboxymide 20%という抗腫瘍効果を示しているが，食道原発に対しては著効例はほとんどなく，今後の検討が必要と思われる．

おわりに

54歳の男性で食道に発生した原発性悪性黒色腫の1例を経験し手術を行った．切除食道全体にわたり非連続性のjunctional activityが存在しており，これが腫瘍形成にいたるhigh potentialityを示すものと考えられ，食道切除範囲の決定の因難性を感じた．

この1例を報告するとともに，食道原発悪性黒色腫に関し，若干の文献的考察を加えて報告した．

文献

1) Kreuser, E.D.: Primary malignant melanoma of the esophagus. Virchow Arch Pathol Anat 385: 49～59, 1979
2) Baur, E.H.: Ein Fall von primärem Melanom des Oesophagus. Arb. A.a. d. Gep. d. Path Anat Inst zu Tübingen 5: 343—354, 1906
3) Stout, A.P.: Atlas of tumor pathology, Section V Fascicle 20, Armed Forces Institude of Pathology, Washington D.C. 1957
4) de la Pava, S., Nigogosyan, G., Pickren, J.W., et al.: Melanosis of the esophagus. Cancer 16: 48—50, 1963
5) Tateishi, R., Taniguchi, H., Wada, A., et al.: Argyrophil cells and melanocytes in esophageal mucosa. Arch Pathol 98: 87—89, 1974
6) Piccone, V.A., Klopstock, R., LeVeen, H.H., et al.: Primary malignant melanoma of the esophagus associated with melanosis of the entire esophagus. First case report. J Thorac Cardiovasc Surg 59: 864—870, 1970
7) Allen, A.C., Spitz, S.: Malignant melanoma. Cancer 6: 1—45, 1953
8) Robertson, J.W.: Malignant melanoma of the esophagus, as one of multiple malignant tumors. Gastroenterology 27: 121—126, 1954
9) Spiegelberg, H.: Ausgebreitete Melanosarkomatose als Metastase eines Tumors der Opticusscheide. Virchows Arch Pathol Anat 142: 553—554, 1895
10) Fowler, M., Sutherland, H.D.: Malignant melanoma of the esophagus. J Path Bact 64: 473—479, 1959
11) Assor, D., Cruz, D.S.: Multifocal malignant

melanoma of the esophagus. South Med J 72：1009—1012, 1979
12) 佐藤錬一郎, 佐伯　剛, 福田二代ほか：食道に原発せる悪性黒色腫の1例. 癌の臨　22：994—997, 1976
13) 岡田　清, 星子哲彦, 武田仁良ほか：食道の原発性悪性黒色腫の1例. 臨外　30：1617—1620, 1975
14) 松原敏樹, 木下　厳, 高木国夫ほか：食道原発悪性黒色腫. 癌の臨　25：1488—1493, 1979
15) Pomeranz, A.A., Garlock, J.H.: Primary melanocarcinoma of the esophagus. Ann Surg 142：296—301, 1955
16) 三辺武右ヱ門, 太田　昇, 吉浜博太：食道悪性黒色腫の1症例. 日気管食道会報　11：340, 1960
17) 谷口　強, 中久木和也, 大山　勝ほか：食道原発悪性黒色腫. 日気管食道会報　26：313—320, 1975
18) 三浦　健, 石川七郎：悪性黒色腫—国際メラノーマ研究グループのセミナーから—. 癌の臨　16：1064—1070, 1970