日消外会誌　15（10）：1591～1596，1982年

特　集　2

# 胆嚢癌の診断
## —特に超音波診断を中心として—

日本医科大学第1外科
田　尻　　孝　吉　岡　正　智
三　樹　　勝　代　田　明　郎

# ULTRASONIC DIAGNOSIS OF GALLBLADDER CARCINOMA

**Takashi TAJIRI, Masatomo YOSHIOKA, Masaru MIKI and Akiroh SHIROTA**
First Department of Surgery, Nippon Medical School

**索引用語**：胆嚢癌，超音波診断，治癒切除

### はじめに

胆嚢癌の治療成績の向上を阻んでいる原因の第1は，その診断の難しさにある．横山[1]による全国集計2567例（1960～1978年）では，正診率は16.5%にすぎず，また術前診断された胆嚢癌根治切除例に対する検査法としては，血管造影がもっともよくて48.1%，次いでPTC（経皮経肝胆道造影）27.3%，ERCP（内視鏡的膵胆管造影）16.9%，DIC（点滴静注胆道造影）16.9%の順になっている．しかしながらここ2～3年間に超音波検査，CT（computed tomography）の発達により著しい変遷，進歩がみられるようになったので，これらの検査を中心とした教室の成績を報告する．

### 対象および方法

教室における昭和27年より昭和56年9月までの胆嚢癌手術症例82例を対象とした．また超音波検査を行ったものは，昭和53年4月より昭和56年9月までの胆嚢疾患手術例290例である．超音波診断装置はリニア電子走査型東芝SSL-53H（2.4MHZ），SAL-20A（3.5MHZ）である．また胆嚢癌手術例中CT検索例は15例で，Piker社製Synerview 600（130KV, 80mA, slice幅10mm，3.3秒）を使用した．

### 成　績

1．診断の向上と治療成績との関係（**表1**）．

昭和27年より昭和56年9月までの胆嚢癌手術82例の治療成績を3期に分けて検討すると，昭和27年より昭和45年までの33例のうち，外科胆道癌取扱い規約による絶対と相対を含めた治癒切除例は6例，治癒切除率18.2%であるが，これら全例胆石胆嚢炎として開腹したものであり，術前に胆嚢癌と診断した5例（診断率15.2%）には治癒切除例はなかった．昭和46年より昭和50年までの14例には治癒切除例はなく，したがって術前診断できた5例（診断率35.7%）にも治癒切除例がなかった．これに対し最近の5年9カ月の35例では治癒切除7例（20%）であるが，そのうちの5例は術前に診断されており，術前に診断できた18例（診断率51.4%）中5例（27.8%）に治癒切除ができたことになる．すなわち治癒切除率そのものとしては以前と差は認め難いが，術前に診断しえたもののなかに治癒切除例が多くなったことは著しい進歩といえよう．

表1　教室における胆嚢癌の診断と治療成績

| 年度 | 手術例 | | | 術前診断例 | |
|---|---|---|---|---|---|
| | 例数 | 切除例 | 治ゆ切除例 | 例数 | 治ゆ切除 |
| 昭27～昭45 | 33 | 16 (48.5%) | 6 (18.2%) | 5 | 0 (0%) |
| 昭46～昭50 | 14 | 5 (35.7%) | 0 (0%) | 5 | 0 (0%) |
| 昭51～昭56.9 | 35 | 21 (60.0%) | 7 (20.0%) | 18 | 5 (27.8%) |
| 計 | 82 | 42 (51.2%) | 13 (15.9%) | 28 | 5 (17.8%) |

2．術前診断（**表2**）

どのような診断のもとに開腹されたのかを最近10年

* 第19回日消外会総会シンポ I
胆嚢癌の診断，治療の進歩

表2　胆嚢癌49例の術前診断（昭46～昭56.9）

| 診断名＼年度 | 昭46～昭50 | 昭51～昭56.9 | 計 |
|---|---|---|---|
| 胆嚢癌 | 5 (35.7%)<br>＊5(35.7%) | 18 (51.4%)<br>＊5(14.3%) | 23 (46.9%)<br>＊10(20.4%) |
| 胆石症 | 2 (14.3%) | 9 (25.7%) | 11 (22.4%) |
| 胆管癌 | 3 (21.4%) | 4 (11.4%) | 7 (14.3%) |
| 急性胆嚢炎 | 3 (21.4%) | 2 ( 5.7%) | 5 (10.2%) |
| イレウス | 0 | 1 ( 2.9%) | 1 ( 2.0%) |
| 急性腹症 | 1 ( 7.1%) | 0 | 1 ( 2.0%) |
| 胆管嚢腫 | 0 | 1 ( 2.9%) | 1 ( 2.0%) |
| 計 | 14 | 35 | 49 |

＊胆嚢部腫瘤触知

間の49例についてみると，胆嚢癌と診断したものは23例（46.9%）にすぎず，最近5年間の35例でも18例（51.4%）の診断率である．残りの半数は胆石症，胆管癌，急性胆嚢炎などの診断で開腹されているのが現状である．しかし胆嚢癌としたもの23例のなかでも，昭和50年までの5例は全例が胆嚢部に硬い腫瘤を触れ，血管造影所見を参考にして診断しえた治癒切除不能例ばかりであったが，昭和51年以降の18例では，このような腫瘤触知例は5例にすぎず，他の13例はより早い時期に諸検査で診断しえている．したがって5年前と現在で正診率そのものでは一見，差を認めがたいようであるが，内容的には著しい向上がみられているといえよう．

3．胆嚢癌診断法としての各種検査法の評価（**表3**）

胆嚢癌がどのような検査法とその組み合わせで診断されたかを，最近3年間の25例についてみると，DICを行った21例中疑診例は5例，（23.8%）あるが，確診

表3　胆嚢癌の各種検査成績（昭53～昭56.9）

| 検査法 | 例数 | 診断例 | 治ゆ切除例 | 検査の組合せ（25例） |
|---|---|---|---|---|
| DIC | 21 | 0 | 0 | |
| US | 21 | 13 (61.9%) | 5 (38.5%) | |
| CT | 15 | 12 (80.0%) | 3 (25.0%) | |
| Angio | 11 | 5 (45.5%) | 1 (20.0%) | |
| ERCP | 14 | 3 (21.4%) | 1 (33.3%) | |
| PTC | 8 | 2 (25.0%) | 1 (50.0%) | |

■診断例　＊治ゆ切除例
?疑診例
□不明例

表4　胆嚢癌の超音波診断

| US診断（胆嚢病変の読み）＼手術診断 | | 胆嚢癌 | その他 |
|---|---|---|---|
| 胆嚢癌 | 19 | 13 (68.4%) | 6* (31.6%) |
| 胆嚢癌でない | 271 | 8 (3.0%)<br>(結石合併) | 263 |

＊胆嚢結石

できたものはない．しかしUSでは21例中13例（61.9%），CTでは15例中12例（80%），血管造影では11例中5例（45.5%）の正診率がえられている．一方各検査法の組合せをみると，USとCT両者の診断が合致したものが9例と最も多く，このうちの治癒切除例は3例である．また，USのみで診断できたものは4例あるが，CTが導入される以前のものである．一方CTのみで診断されたものは3例ある．すなわち診断成績としてはCTがもっともよく，ついでUS，血管造影の順であるが，正診例中の治癒切除率をみると，USが13例中5例（38.5%）ともっとも高く，CTは12例中3例（25.0%），血管造影は5例中1例（20%）であった．

4．胆嚢癌の超音波診断

1）超音波像判読結果の信頼度（**表4**）

胆嚢疾患で手術したもののうち超音波診断を行った290例を対象としてUS診断と手術診断を対比してみると，US診断で胆嚢癌としたもの19例のうち実際に胆嚢癌であったものは13例で，正診率68.4%となる．一方胆嚢癌でなかったものは6例あり，false positiveは31.6%となるが，6例全例が胆嚢結石合併例であり，このような場合，結石エコーに目をうばわれて腫瘤エコーを見落しがちなことを示している．また胆嚢癌でないと読んだものが271例あり，そのほとんどは胆嚢結石と診断したものであるが，そのなかに胆石合併の胆嚢癌が8例含まれており，false negativeは3.0%となる．

2）胆嚢癌のecho pattern（**図1，2**）

我々は胆嚢内腔の腫瘤エコーの大きさ，形状，壁の性状などの変化から次の4型に分類している．I型は胆嚢内腔へ限局性に隆起した腫瘤エコーを認めるもので，そのうち局所結節腫瘤エコーパターンを示すものをIa，もう少し大きく内腔に突出したもの，すなわち局所隆起型をIbとしている．I型は結石との鑑別が特に難かしいが，acoustic shadowが弱く腫瘤内に点状ないしは粗大結節様の内部エコーが認められることか

図1　胆嚢癌のエコーパターン

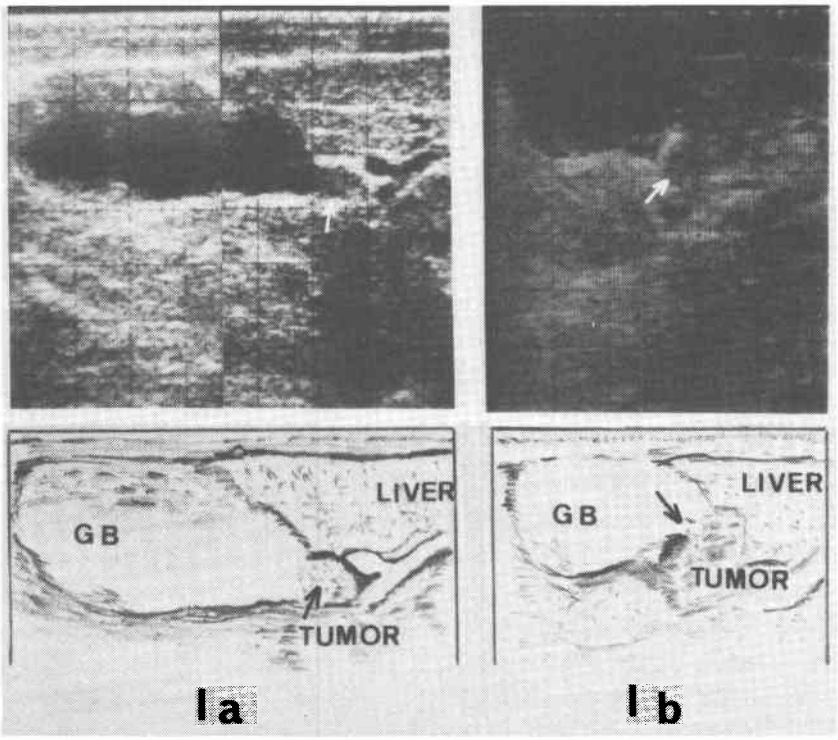


GB：胆嚢

図2　胆嚢癌のエコーパターン

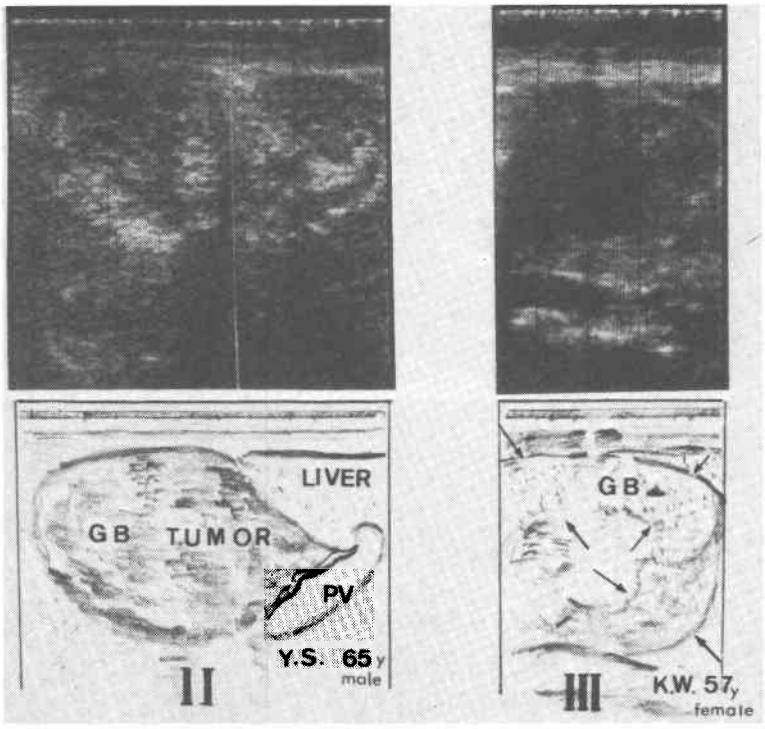


PV：門脈　　GB：胆嚢

図3　胆嚢壁の炎症性肥厚を腫瘤エコーと誤認した症例

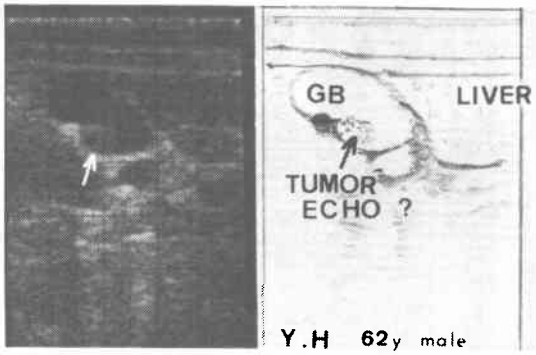


GB：胆嚢

ら鑑別しうることが多い．また，炎症性変化によっても極めてまぎらわしい所見を呈することがある．図3は，胆嚢体部腹腔側に局所隆起型の腫瘤様エコーがみられており，体位変換あるいは日を改めた再三にわたる検索でも同部位に一見Ibの胆嚢癌類似のecho patternを示していたが，胆摘後の組織学的検索で炎症性肥厚にすぎなかった．II型はビマン腫瘤型としたもので，腫瘤エコーが胆嚢内腔全体を占め，内部エコーは不規則粗大で体位の変化によってもまったくその像がかわらず，判読可能である．III型は肥厚型としたもので，胆嚢壁が著しく肥厚し内腔が狭くなっている．炎症性のものと異なり内腔表面は不規則な突出を示している．

表5　胆嚢癌の超音波診断と手術成績

| エコーパターン ＼ 手術成績 | | 治癒切除 | 非治癒切除 | 切除不能 |
|---|---|---|---|---|
| I型　胆嚢内腔への隆起型 | 7 | 3 (42.9%) | 3 (42.9%) | 1 (14.3%) |
| a）局所結節腫瘤エコー型 | (2) | (1) | (1) | |
| b）局所隆起型 | (5) | (2) | (2) | (1) |
| II型　びまん腫瘤型 | 7 | 2 (28.6%) | 3 (42.9%) | 2* (28.6%) |
| III型　壁肥厚型 | 1 | 0 | 0 | 1 |
| 計 | 15 | 5 (33.3%) | 6 (40.0%) | 4 (26.7%) |

＊剖検確認

3）echo patternと切除率との関係（表5）

超音波による診断例15例のecho patternと治癒切除率との関係をみると，I型では7例中治癒切除3例（42.9%）であり，II型の7例中2例（28.6%）に比較して幾分高い値を示しているが，今のところecho patternによって治癒切除の可能性を判定する程の成績

図4　胆嚢癌症例，エコーパターンの経時的変化

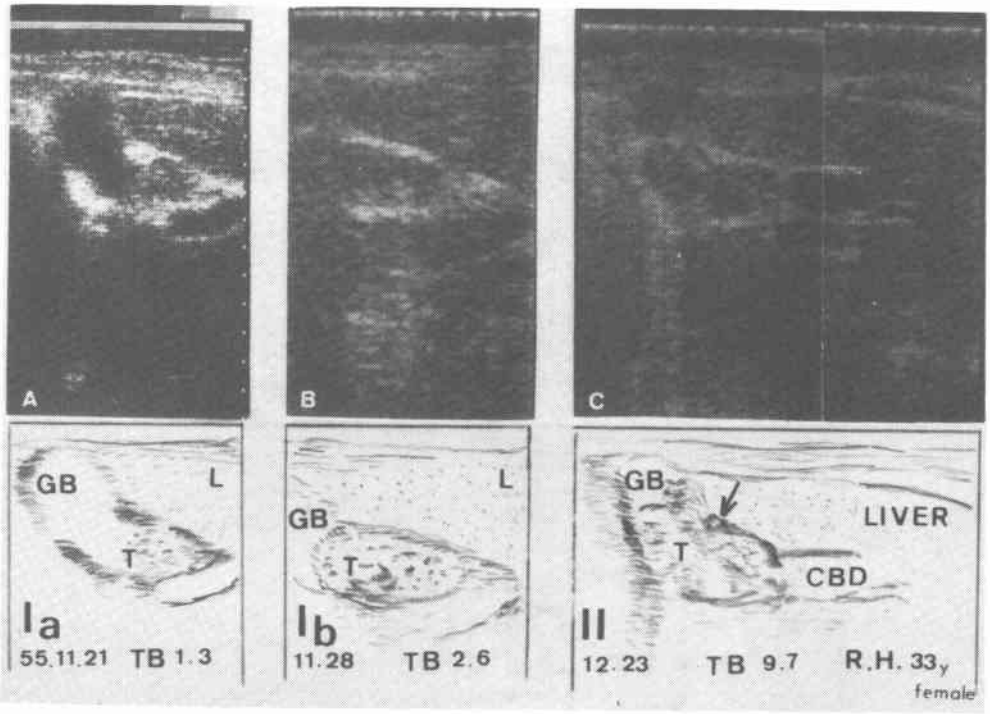


GB：胆嚢　CBD：総胆管　T：腫瘤エコー

はえられていない．しかしながら超音波によって診断しえた15例中5例，すなわち3分の1の症例に治癒切除をなしえていることは，近い将来早期診断の重要な手掛りの1つとなりうることを示しているといえよう．

4）超音波による胆嚢癌進展経過の観察

胆嚢癌の予後は不良であるが，極めて短期間のうちに進展して切除不能となってしまうような症例があり，その経過をUSで観察しえたもの3例を経験している．図4はそのうちの1症例のUS像で，33歳女子，3週間前より右季肋部痛があり，発熱をともなって来院した．来院時には黄疸はなく，WBC 7100, GPT 16U, GOT 21U, ALP 65IU, T-Bil 1.3mg/dlで，USをおこなうと図4Aの如く頚部に限局した結節様の腫瘤エコーがみられ，Iaのecho patternであった．1週間後に再検すると，この腫瘤エコーははるかに大きくなってIbのパターンを示した(図4B)．さらに1カ月後にはT-Bil 9.7mg/dlと黄疸が著明となり，図4Cの如く腫瘤エコーは体部にまで拡がり，胆管および肝床部へも浸潤し総肝管は著しく拡張して明らかに閉塞性黄疸の所見であった．本症例はPTCDにより減黄を図ったのち開腹するも，すでに切除不能であり，その後剖検で胆嚢癌と診断された．胆嚢癌の進展が症例によっては意外なほど早いことを示すもので，種々の検査法による確定診断に気をうばわれて，手術時期を失すことのないよう心掛けるべきものと考える．

## 考　察

胆嚢癌は治癒切除可能な時期における診断の困難なものの1つとみなされ，事実その術前診断率は諸施設とも極めて低かった[1]．ところがここ3～4年，電子走査型超音波診断法ならびにCTによる診断の普及にともなって，著しい向上が期待されるようになってきた．教室例でも昭和50年までの症例では，術前診断可能であったものはすべて胆嚢部に硬い腫瘤を触知するような進行したものであり，治癒切除不能例のみであったが，最近5年間をみると，術前診断率は35例中18例(51%)と向上し，そのうちの5例(27.8%)に治癒切除なされている．田代[2]，も最近8年間の64例で正診が34例，正診率53.1%で，このうち治癒切除は12%(35.3%)であったと報告している．正診をくだすのに役立つ補助検査法としては，前述横山の全国集計(1960～1978年)によると血管造影・PTC・ERC・DIC・超音波・腹腔鏡の順であったが，教室ではCTがもっとも優れ80%，次いでUS 61.9%，血管造影45.5%，さらにPTC, ERCの順であり，数年の間に診断法そのものが変わってきたことを示している．したがって胆嚢癌診断のすすめ方としては，まずスクリーニングテストとして患者に負担のかからないUSを，次いでCTをおこない両者の所見を参考にしてふるいわけた上で，疑わしいものには積極的に血管造影を行うのがよいと考えている．

USの診断能は実時間表示電子走査型装置の出現で飛躍的に向上したが，画像の判読はかならずしも容易でなく，正診率68.4%であるが，false positiveが実に31.6%，false negativeも3.0%を示し，なかでも結石合併例でその頻度が高い．しかし確実な診断法のない現段階では，たとえfalse pasitiveの頻度が高くても，より十分な精査とfollow upの注意を喚起する意味で意義あるものといえよう．echo patternは諸家によりいろいろ分類されており[3)~5)]，いまだ定まったものがなく，我々も胆嚢内腔の腫瘤エコーの大きさ，形状，壁の性状などの変化から4型に分類し，echo patternと治癒切除率との間には現段階で特に有意の差を認められなかったが，USで診断されたもののうち3分の1に治癒切除しえていることは診断能の進歩を示すものと考える．CTは正診率がUSより優れ80%を示したが，治癒切除率は25%でUSの方がこの点で優れていた．胆嚢癌の予後が不良である1つの因子として，進行の早いものがあることがあげられているが，このことは診断上極めて重要である．自験例中にUSで比較的早期に診断しえたと考えた症例が3例あったが，約1カ月で切除不能になってしまった経過をUSで追跡している．診断にのみ気を奪われて，手術時期を失することのないように心掛けるべきであろう．また，疑わしき場合は超音波誘導下胆嚢穿刺診断を行うことも必要であろう．土屋[6]は胆汁および腫瘤部ないしは壁肥厚部から採取した資料の細胞診で92.3%の陽性率をえている．

これからの胆嚢癌の診断は，US, CTによるスクリーニング検査に血管造影，さらに胆嚢穿刺細胞診を行うことによって，治癒切除を期待しうる早期のものが将来，数多く診断されるようになるものと期待される．

## まとめ

1）各種検査による胆嚢癌診断率はCT 80.0%，US 61.9%，血管造影45.5%，PTC 25.0%，ERCP 21.4%の順であったが，診断例中の治癒切除率としてはUSがもっとも高く38.5%で，CTは25.0%，血管造影は20.0%であった．

2）USで胆嚢癌と判読したがfalse positiveであったものは31.6%，胆石胆嚢炎と判読したがfalse negativeであったものは3.0%であった．

3）治癒切除可能と思われた症例で，1カ月の間に切除不能となった経過をUSで観察しえたもの3例を経験し，進展の極めて早いものがあることが判明した．

## 文　献


1）横山育三，田代征記，今野俊光ほか：本邦における胆嚢癌の外科療法の趨勢．日消外会誌　13：1362—1368，1980

2）田代征記，渡辺栄二，持永瑞恵ほか：胆道癌における画像診断の役割—超音波（胆嚢癌）—．腹部画像診断　2：13—19，1981

3）Yeh, H-C.: Ultrasonography and computed tomography of carcinoma of the gallbladder. Radiology 133：167—173，1979

4）渡辺栄二，稲吉　厚，金光敬一郎ほか：胆嚢のエコーパターン．日超医論文集　37：375—376，1980

5）跡見　裕，井上　純，黒田　慧ほか：胆嚢癌・胆道癌の診断．胆と膵　3：215—223，1982

6）土屋幸浩，大藤正雄，仲野敏彦ほか：胆嚢癌における胆嚢穿刺診断の意義．腹部画像診断　2：49—58，1982