日消外会誌　15（10）：1602～1607，1982年

特　集　4

血管造影による胆嚢癌の診断，とくに切除可能性の診断

熊本大学第1外科
今野俊光　持永瑞恵
上村邦紀　田代征記
鐘紡病院
横山育三

DIAGNOSTIC CRITERIA FOR EARLY DETECTION OF CANCER OF THE GALLBLADDER BY ANGIOGRAPHY

Toshimitsu KONNO, Mizuho MOCHINAGA, Kuninori UEMURA and Seiki TASHIRO
1st Department of Surgery, Kumamoto University Medical School
Ikuzo YOKOYAMA
Kanebo Hospital

索引用語：胆嚢癌，腹部血管造影

はじめに

胆嚢癌は診断の困難な疾患であったが，最近の超音波検査，CT，直接胆道造影，血管造影などの形態学的検査の進歩により，その診断率は著しく向上してきた[1)2)]．しかし，治癒切除が可能な時期での術前診断はいまだ困難である．治癒切除が可能な時期の胆嚢癌の血管造影像の特徴的所見について知見を得たので報告する．

対象および方法

昭和46年1月より昭和57年1月までの間に熊本大学第1外科および関連病院で術前に血管造影を行い，手術または剖検にて病変の確認された356例について，胆嚢動脈造影像と病変との関係を調べた．356例の内訳は胆嚢疾患156例，胆嚢に病的所見の認められなかった200例であった．さらに胆嚢疾患の内訳は胆嚢癌49例，慢性胆嚢炎88例，下部胆管閉塞による胆嚢拡張19例であった．胆嚢癌49例の内訳は治癒切除されたもの17例，主病巣である胆嚢のみの切除で，明らかに癌病巣が遺残した姑息切除例は9例で切除不能例は23例であった．胆嚢癌の組織像はadenocarcinoma 43例，squamous cell carcinoma 5例，adenoacanthoma 1例であった．慢性胆嚢炎は切除胆嚢の大きさが6.5×4.7cm以下の萎縮したものと，膿腫，水腫を呈する腫大したものとそれ以外の正常大型のものとに別けて検討した．

方法は連続撮影装置を用い，Seldinger法にて選択的に腹腔動脈と上腸間膜動脈とを造影した．一部には超選択的造影，立体造影，薬理学的血管造影も行った．内径測定にはノギスを用い，面積の測定はplanimeterを用いた．

結　果

胆嚢動脈が通常の選択的造影で造影される割合は，正常胆嚢で59%，慢性胆嚢炎の萎縮型では73%，正常大型95%，腫大型100%であり，胆嚢癌例では100%であった．胆嚢に病変を有する例では高率に胆嚢動脈は造影された（表1）．血管造影像上胆嚢を示す卵殻状陰影は，通常の選択的造影像でみると，正常胆嚢では35%の症例でみられ，慢性胆嚢炎の萎縮型では59%，正常大型84%，腫大型では100%の症例で認められた．この卵殻状陰影は毛細管相から静脈相にかけてみられ，種々の形態が認められた．group I, II, III は正常胆嚢あるいは胆嚢良性疾患にみられる良性卵殻状陰影と，group IV，すなわち，胆嚢癌例にみられる卵殻の一部

※第19回日消外会総会シンポI
胆嚢癌の診断，治療の進歩

表1　胆嚢動脈の造影率

胆嚢病変 / 胆嚢動脈	正常胆嚢*	胆嚢癌	慢性胆嚢炎 萎縮型	慢性胆嚢炎 正常型	慢性胆嚢炎 腫大型	胆嚢拡張	胆で術嚢胆後拡張外例癌	合計
造影陽性例	117 (59%)	49 (100%)	19 (73%)	42 (95%)	18 (100%)	9 (100%)	10 (100%)	264例
造影陰性例	83 (41%)	0	7 (27%)	2 (6%)	0	0	0	92例
合計	200例	49例	26例	44例	18例	9例	10例	356例

* 肝癌，肝硬症例を除く

に肥厚，濃染像を呈する悪性卵殻状陰影とが区別できた（図1）．

動脈内径には個体差が大きく，正常胆嚢症例でみても，胆嚢動脈は造影されない程のものから，造影されている例でも0.6mmから2.1mmと症例により異り，また右肝動脈内径に関しても2.0mmから7.2mmまでのものがみられた．胆嚢動脈の拡張の程度を右肝動脈内径に対する胆嚢動脈内径の百分比（以下，胆嚢動脈内径比と略す）で表わし，さらに，さらに，卵殻状陰影の出現の有無およびその形態を組み合せてみると図2のごとく，正常胆嚢例，慢性胆嚢炎例では卵殻状陰影を呈さない例はいずれも胆嚢動脈内径比が30%に達しない程の胆嚢動脈が細い症例のみであり，また卵殻状陰影を呈するものでは大部分の症例がgroup I, II, IIIのいわゆる良性卵殻状陰影を呈していた．胆嚢拡張例では全例にgroup Iの卵殻状陰影が認められたが，胆嚢外瘻術後には大部分の症例で卵殻状陰影は認められなかった．胆嚢癌症例で卵殻状陰影が認められた症例は全例group IVのいわゆる悪性卵殻状陰影を呈していた．胆嚢動脈内径比が33%を超える例を胆嚢動脈拡張例，50%以上を高度拡張例としているが，胆嚢動脈の拡張があるにもかかわらず，卵殻状陰影が認められない例は胆嚢癌症例のみであった．

図1　group I；卵殻の形態を思わせる，線状の卵円形または円形陰影
group II；卵殻の肥厚はあるが，その肥厚がほぼ一様なもの
group III；胆嚢壁の一様な濃染像とすべきもので，辺縁が整で卵円形を呈しているもの
group IV；卵殻状陰影の一部分に，殻の肥厚像や濃染像を呈するもの

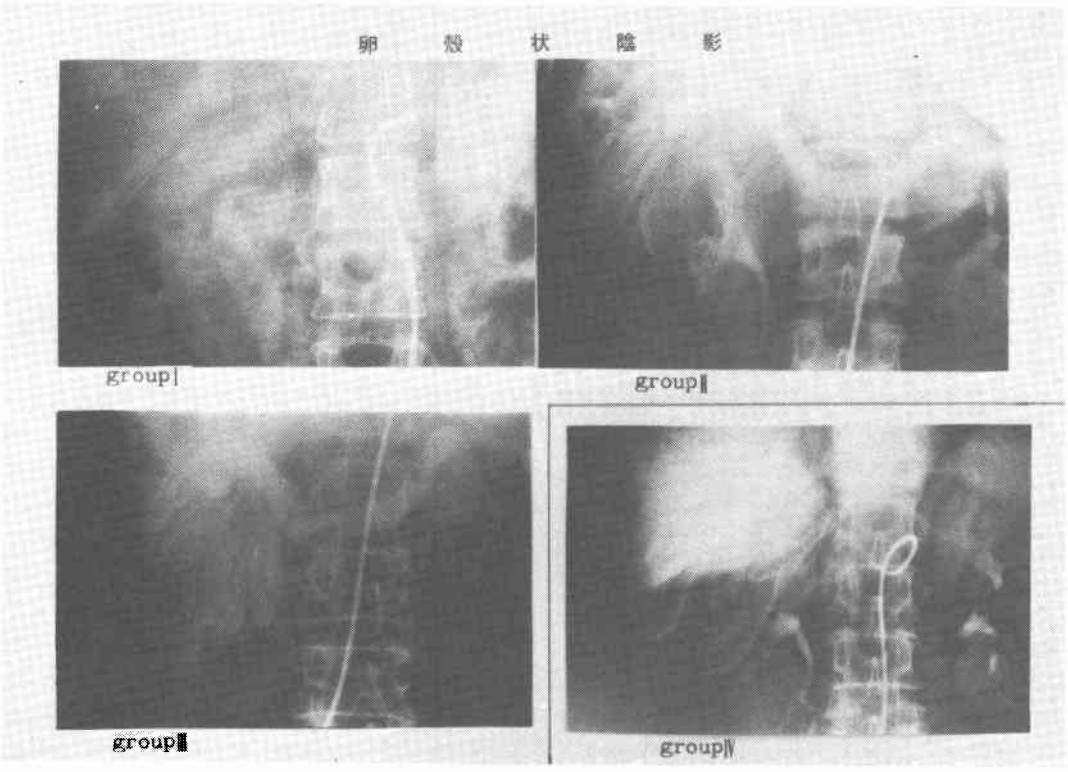

図2　臨床例における右肝動脈内径に対する胆嚢動脈内径の百分比

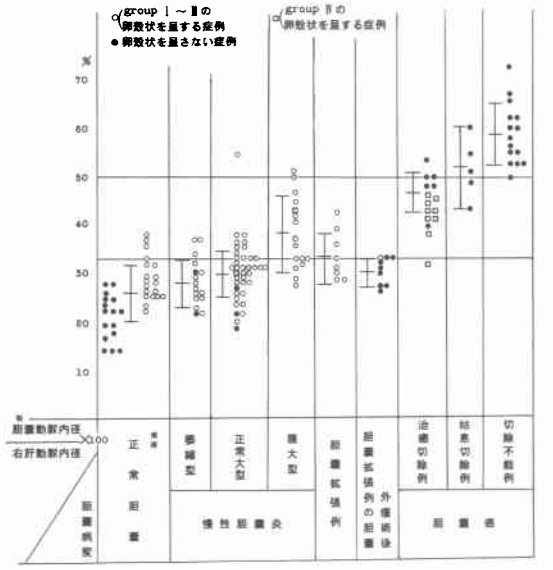

* double cystic artery 症例を除く　　** 103例より35例を無作為に抽出し図内に記入

表2　胆嚢癌切除可能性別血管造影所見

血管造影所見 ＼ 胆嚢癌		治癒切除例	姑息切除例	切除不能例
胆嚢動脈拡張（内径比）	33～50％	13/15	2/5	0/15
	50％以上	1/15	3/5	15/15
管径不整	胆嚢動脈	1/17	4/9	12/23
	一次分枝	16/17	9/9	23/23
新生血管，濃染像の面積（cm²）		7.7±6.7	21.8±11.3	45.8±16.7
卵殻状陰影（group Ⅳ）		10/17	1/9	0/23
近接動脈枝の管径不整		3/17	6/9	23/23

胆嚢癌症例の血管造影像を切除可能性別にみると（**表2**），胆嚢動脈内径比は治癒切除例では大部分が33～50％，切除不能例では全例50％以上であった．管径不整像については治癒切除例では一次分枝のみにみられたが，切除不能例では約半数の例で，胆嚢動脈本幹にも管径不整がみられた．新生血管増生像や濃染像のみられる面積には治癒切除例と切除不能例では著しい差がみられ，治癒切除例では7.7±6.5cm² で，切除不能例では45.8±16.7cm²であった．卵殻状陰影が認められた症例は全身状態不良のため，単純胆摘のみを行った1例を除き，全例治癒切除された．近接動脈枝の管径不整脈は切除不能例では全例にみられ，右肝動脈前下行枝に最も多く，上膵十二指腸動脈，右肝動脈の順であった．

治癒切除17例を卵殻状陰影が有るものと無いものとに分けてみると，**表3**のごとく，卵殻状陰影が有る例では腫瘍の大きさが3 cm以下で，胆嚢癌肉眼的進行度分類でみるとstage I, II の症例が多かった．**図3**に

表3　治癒切除例

	卵殻状陰影あり：10例（一部不整管壁：group Ⅳ）	卵殻状陰影なし：7例（斑状濃染像）
胆嚢動脈の拡張（内径比）	40±5％	48±4％
一次分枝（肝，後枝）の管径不整	いずれか一枝	両枝
腫瘍最大直径	1.5～3 cm	3～6 cm
胆嚢癌肉眼的進行度分類（試案）*	Stage Ⅰ：4例 Ⅱ：3例 Ⅲ：1例 Ⅳ：2例	Stage Ⅰ：0 Ⅱ：1例 Ⅲ：1例 Ⅳ：5例

* 胆道癌取扱い規約による

表4　慢性胆嚢炎例にみられる異常所見

慢性胆嚢炎 ＼ 異常所見	胆嚢動脈の拡張	胆嚢動脈一次分枝管径不整	新生血管増生像	group Ⅳの卵殻状陰影（壁肥厚，濃染像）
萎縮型	3/16	12/19 (63%)	8/19 (42%)	1/19
正常大型	8/37	4/42	9/42	1/42
腫大型	9/16 (56%)	2/18	1/18	1/18
計	20/69** (29%)	18/79* (23%)	18/79 (23%)	3/79 (4%)

* 慢性胆嚢炎88例中胆嚢動脈が造影された79例
** 胆嚢動脈が造影された79例中double cystic arteryを除いた69例

この群の典型例1例を示した．すなわち，動脈相では胆嚢動脈の拡張，新生血管増生像がみられ，この部に一致して，毛細管相において壁の肥厚濃染像がみられ，group IV の卵殻状陰影を呈していた．一方，卵殻状陰影がみられなかった症例では腫瘍径は3～6 cmと大きく，stage IV の症例が多かった．**図4**にこの群の典型例1例を示した．すなわち，胆嚢動脈の拡張があるにもかかわらず，卵殻状陰影はみられず，斑状濃染像のみがみられた．

腫瘤の増大に伴って，卵殻状陰影は次第に消失したが，その過程を4症例を用い，**図5**に示した．腫瘍径が1.5cm，3 cmの胆嚢癌例ではいずれもgroup IV の卵殻状陰影がみられるが，腫瘍径が3.5cmの例では，ごく一部に卵殻状陰影の遺残がみられるのみで胆嚢動脈支配領域の大部分は斑状濃染像として認められた．

胆嚢癌症例で認められた胆嚢動脈領域の個々の異常所見については慢性胆嚢炎症例でも**表4**のごとき頻度で認められた．萎縮型では管径不整，新生血管増生像が比較的多くみられたが胆嚢動脈拡張は少なく，胆嚢動脈拡張例が多い腫大型では他の異常所見が少なく，胆嚢動脈の拡張，一次分枝の管径不整，新生血管増生像，group IV の卵殻状陰影のこの4つの所見を併せ持っている症例は慢性胆嚢炎88例中1例のみであった．慢性胆嚢炎例で，group IV の卵殻状陰影を呈した例3例はいずれも胆嚢底部に著明な壁肥厚，腫瘤形成していた例で，いずれも手術時の肉眼所見でも癌との

図3　胆嚢癌治癒切除例

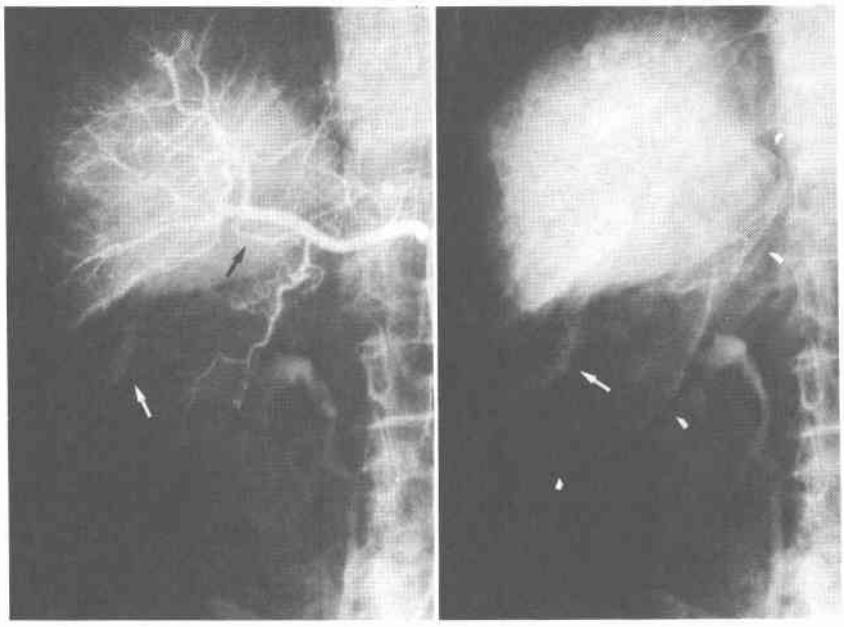

動脈相：胆嚢動脈の拡張と新生血管増生像が認められる

毛細管相：壁の一部に肥厚濃染がみられ group Ⅳ の卵殻状陰影を呈する

図4

胆嚢癌治癒切除例

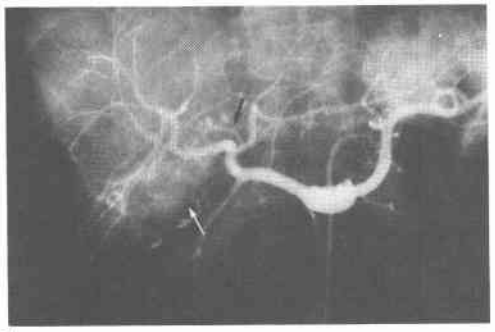

動脈相：胆嚢動脈の拡張と新生血管増生像が認められる

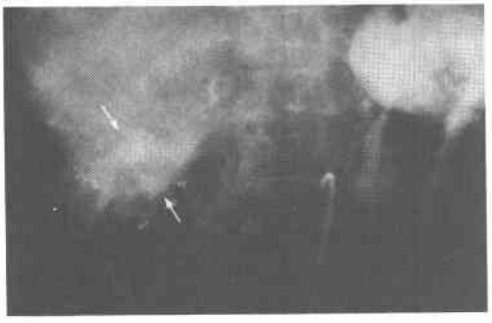

毛細管相：卵殻状陰影はみられず、斑状濃染像が認められる

表5　胆嚢癌の最大直径別血管造影所見

腫瘍最大直径		1.5～3cm	3～6cm	6cm以上
症例実数		11例	12例	26例
血管造影像	胆嚢動脈内径／右肝動脈内径 ×100	40.0±5.1％	49.1±6.3％	58.5±6.0％
	胆嚢動脈一次分枝（前後枝）	大部分いずれかに管径不整	いずれか，または両枝に管径不整	前後枝共に管径不整，時に胆嚢動脈本幹不整
	新生血管	小範囲	比較的広範囲	広範囲
	卵殻状陰影	出現	非出現	非出現
	斑状濃染像	4.2±2.6cm²	19.9±9.6cm²	41.3±18.2cm²
術前診断	確診	5/11(45%)	5/12(42%)	21/26(81%)
	疑診	3/11(27%)	6/12(50%)	3/26(12%)
治癒切除率		10/11(91%)	7/12(58%)	0/26(0%)

区別は困難な症例であった．

胆嚢癌の最大腫瘍径別に血管造影所見を要約すると1.5～3 cmのものでは胆嚢動脈内径比が40％前後で，一次分枝のいずれか一枝に管径不整があり，新生血管，濃染像の面積は4.2±2.6cm²と小範囲で，卵殻状陰影が認められた．なお，この群11例の術前診断は胆嚢癌5例，胆嚢癌の疑い3例，誤診3例であった．3～6 cmのものでは胆嚢動脈内径比が50％前後で，1次分

図5　卵殻状陰影消失過程

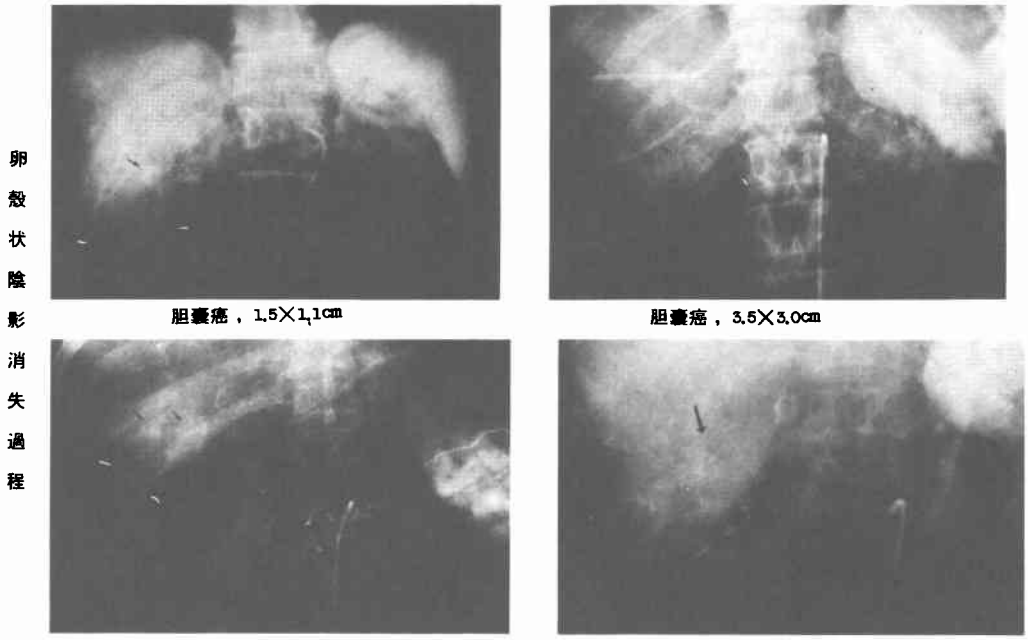

枝である前後両枝に管径不整があり，卵殻状陰影はみられず，斑状濃染像が19.9±9.6cm²と比較的広範囲に認められた．この群12例の術前診断は胆嚢癌5例，胆嚢癌の疑い6例，誤診1例であった．6 cm以上のものでは胆嚢動脈内径比が60%前後で，全例に前後枝共に管径不整があり，胆嚢動脈本幹にも約半数の症例に管径不整がみられた．

胆嚢全体が不整形で不規則な壁肥厚がみられ，いわゆるuneven thick wall signを呈する例はあったが図1に示したような卵殻状陰影はみられず，斑状濃染像が41.3±18.2cm²と広範囲に認められた．この群26例の術前診断は胆嚢癌21例，胆嚢癌の疑い3例，誤診2例であっ（**表5**）．

考　察

胆嚢癌の血管造影像に関する報告は進行癌症例に関するものが多く，切除可能性を論じた報告は少い[3)4)]．Deutsh[5)]は胆嚢癌5例を検討し，特徴像とし濃染像を報告し，Abrams[6)]は6例の胆嚢癌を報告し，胆嚢動脈の拡張，新生血管増生像，胆嚢動脈一次分枝の中断，静脈拍におけるuneven thick wall signを特徴像とした．Abramsは卵殻状陰影の出現の有無にかかわらず，壁の厚さの不整をuneven thick wall signとし，著者のいうgroup IVの卵殻状陰影も当然このuneven thick wall signの中に含まれるが，進行癌例でみられる胆嚢全体が拡大し不整形となり，不規則な壁肥厚が全体にみられるuneven thick wall signとは癌の進行度切除可能性を論ずる上で，この両者は区別されなければならない．Göthlin[7)]らは胆嚢炎17例と胆嚢癌18例とで胆嚢動脈内径を測定し，それぞれ2.0mm, 2.1mmで差は無かったとしている．動脈内径は個体差が大きいため，胆嚢動脈内径比でみたところ，癌症例では非癌症例よりも有意に胆嚢動脈は拡張しており，また，切除不能胆嚢癌症例は治癒切除例よりも，有意に拡張していた．卵殻状陰影が出現するためには，背景である肝に比し，十分な量の血液が胆嚢に供給されており，胆嚢動脈内径比で30%あれば十分，しかも胆嚢内に胆汁や濃汁を有する内腔の存在が必要であることが胆嚢外瘻術後の例および腫瘤増大に伴う胆嚢癌症例での卵殻状陰影消失過程から判明した．切除可能胆嚢癌を診断するためには個々の異常所見よりも，所見の組合わせが必要であった．すなわち，腫瘍径が3 cmより大きくなれば，胆嚢動脈の拡張があるにもかかわらず卵殻状陰影はみられず，斑状濃染像がみられるため診断は比較的容易である．しかしこの群では治癒切除できても癌の深達度は漿膜に達する進行癌が殆んどであった．治癒切除可能でしかもstage I, IIの症例が多い時

期に診断するためには，胆嚢動脈の拡張，新生血管増生像およびこの部に一致する濃染像を有する卵殻状陰影と一次分枝の管径不整と云う所見の組合わせが重要であった．この時期の胆嚢癌と鑑別上問題となるのは限局的な壁肥厚，腫瘤形成した慢性胆嚢炎例である．炎症性の肥厚部にも新生血管がみられ，group IV の卵殻状陰影を呈する．この group IV の卵殻状陰影は group I＋group II の形態をとる例が多く，さらに症例を重ねれば鑑別が可能となるかも知れないが，現時点では困難である．

結　語

治癒切除可能な胆嚢癌の血管造影像上の特徴的所見は① 胆嚢動脈の拡張(胆嚢動脈内径は右肝動脈内径の1/3～1/2)② 胆嚢動脈の一次分枝の管径不整像，③ 新生血管増生像とこの部に一致する壁肥厚濃染を伴う卵殻状陰影または15cm²以下の小範囲にみられる斑状濃染像であった．血管造影は胆嚢癌の診断のみならず，切除可能性の判定に有用であった．

文　献

1) 佐藤寿雄，渡部健一，芳賀紀夫ほか：胆嚢疾患における血管撮影像．最新医学 **25**：2283—2291，1970
2) 草野正一，伊東　啓，松林　隆ほか：胆のう疾患診断における血管造影の評価と適応．日医放線会誌 **35**：1069—1081，1975
3) 山内英生，中島康之，小山研二ほか：胆のう癌の診断と治療—とくに血管撮影からみた胆嚢炎との鑑別について．日消外会誌 **9**：163—168，1976
4) 今野俊光，横山育三，久原　征ほか：手術 **31**：757—767，1977
5) Deutsh, V.: Cholecysto-angiography. Am J Roentgenol **101**：608—616，1967
6) Abrams, R.M., Meng, C-H., Firooznia, H., et al.: Angiographic demonstration of carcinoma of the gallbladder. Radiology **94**：277—282，1970
7) Göthlin, J. and Pattersson, H.: Angiography in malignant and chronic inflammatory lesions of the gallbladder. Acta Radiologica Diagnosis **17**：343—352，1976